ANATOMISCHE HEFTE.

ERSTE ABTEILUNG.

ARBEITEN AUS ANATOMISCHEN INSTITUTEN.

44. BAND (132., 133., 134. HEFT).

ANATOMISCHE HEFTE.

MARINE BIOLOGICAL LABORATORY
WOODS HOLE
LIBRARY
MASS.

BEITRÄGE UND REFERATE

ZUR

ANATOMIE UND ENTWICKELUNGSGESCHICHTE.

UNTER MITWIRKUNG VON FACHGENOSSEN

HERAUSGEGEBEN VON

FR. MERKEL UND **R. BONNET**
O. O. PROFESSOR DER ANATOMIE IN GÖTTINGEN. O. Ö. PROFESSOR DER ANATOMIE IN BONN.

ERSTE ABTEILUNG.

ARBEITEN AUS ANATOMISCHEN INSTITUTEN.

44. BAND (132., 133., 134. HEFT).

MIT 40 TAFELN UND 132 FIGUREN IM TEXTE.

WIESBADEN.
VERLAG VON J. F. BERGMANN.
1911.

Nachdruck verboten.

Übersetzungsrecht in alle Sprachen vorbehalten.

Druck der Königl. Universitätsdruckerei H. Stürtz A. G., Würzburg.

Inhalt.

Seite

132. Heft (ausgegeben im September 1911).

K. Shimada, Über die Wirbelsäule und die Hüllen des Rückenmarks von Cryptobranchus japonicus. Mit 12 Textfiguren und 15 Figuren auf den Tafeln 1/4 1

Otto Veit, Beiträge zur Kenntnis des Kopfes der Wirbeltiere. I. Die Entwickelung des Primordialcranium von Lepidosteus osseus. Mit 1 Textfigur und 20 Figuren auf den Tafeln A—E 93

L. Bolk, Zur Entwickelungsgeschichte der menschlichen Lippen. Mit 12 Textfiguren und 7 Figuren auf den Tafeln 5/7 . . . 227

133. Heft (ausgegeben im Oktober 1911).

A. J. P. van den Broek, Zur Kenntnis junger menschlicher Embryonen. Mit 12 Figuren im Texte und 5 Figuren auf den Tafeln 8—12 273

Hermann Kemmetmüller, Über eine seltene Varietät der Art. vertebralis. Mit 1 Abbildung auf Tafel 13 und 16 Figuren im Texte 305

Hugo Frey, Vergleichend-anatomische Studien über die Hammer-Amboss-Verbindung der Säuger. Veröffentlicht mit Unterstützung aus der Wedl-Stiftung der kais. Akademie der Wissenschaften zu Wien. Mit 29 Figuren auf den Tafeln 14—24 . 363

H. Baum, Die Lymphgefässe der Gelenke der Schultergliedmasse des Rindes. Mit 2 Abbildungen auf der Tafel 25 439

134. Heft (ausgegeben im November 1911.)

Kanaé Kunitomo, Die Keimblattbildung des Hynobius nebulosus. Mit 2 Textfiguren und 46 Figuren auf den Tafeln 26/29 . . 457

H. Rösler, Über die erste Anlage der Lungen und der Nebengekröse einiger Vogelarten. Mit 77 Abbildungen im Texte und 40 Figuren auf den Tafeln 30/34 525

H. Baum, Lymphgefässe der Muskeln und Sehnen der Schultergliedmasse des Rindes. Mit 1 Figur auf Tafel 35 623

1 f 7 f 5

ÜBER DIE

WIRBELSÄULE UND DIE HÜLLEN DES RÜCKENMARKS

VON

CRYPTOBRANCHUS JAPONICUS.

VON

DR. K. SHIMADA,

ASSISTENT AM ANATOMISCHEN INSTITUT IN KYOTO, JAPAN.

Mit 12 Textfiguren und 15 Figuren auf den Tafeln 1/4.

Inhaltsverzeichnis.

Seite

Material und Untersuchungsmethode 5
A. Wirbelkanal 6
I. Wirbelkörper 6
II. Foramen vertebrale (Canalis vertebralis segmentalis) . . . 7
III. Incisura vertebralis und Proc. spinosus 16
IV. Verbindungen der Wirbelsäule 17
1. Verbindung zwischen den einzelnen Wirbelkörpern . 18
2. Verbindung zwischen den einzelnen Gelenkfortsätzen . 20
3. Verbindung zwischen den Wirbelbögen 21
V. Terminaler Abschnitt der Wirbelsäule 22
1. Allgemeine Gestalt des knorpeligen Endsegmentes . . 25
2. Das Endstück der Chorda u. der Chordascheide . . . 31
3. Beziehung zwischen dem Chordaende und dem Endteil des knorpeligen Endsegmentes 36
4. Wesen und Bedeutung des knorpeligen Endsegmentes 40
B. Rückenmarkshüllen 44
I. Über die Ausbildung und Einteilung der Rückenmarkshüllen 44
1. Hülle des Extravertebralabschnittes des Rückenmarkes 50
2. Hülle des eigentlichen Schwanzrückenmarkes . . . 51
a) Hülle des distalen Teils 51
b) Hülle des mittleren Teils 55
c) Hülle des proximalen Teils 60
II. Spezielle Beschreibung der einzelnen Rückenmarkshüllen . 62
1. Dura mater spinalis 62
a) Pars ventralis durae matris 63
b) Pars dorsalis durae matris 65
c) Pars lateralis durae matris 66
2. Subduralraum 67
3. Arachnoidea spinalis 68
4. Subarachnoidalraum 69
5. Pia mater spinalis 71
6. Besondere Bildungen von Piagewebe 74
a) Ligamentum piae ventralis (O'Neil) 74
b) Ligamentum longitudinale laterale 75
Zusammenfassung 81
Erklärung der Abbildungen 87
Literaturverzeichnis 89

Material und Untersuchungsmethode.

Die von mir zur Untersuchung benutzten Tiere sind die folgenden:

Exemplar A: 21 cm langes Tier; hiervon habe ich mehrere Querschnittserien durch den oberen und mittleren Stamm-, Sacral- (21. Wirbel) und Schwanzwirbel angefertigt.

Exemplar B: 21,5 cm lang; der Wirbelkanal geöffnet und das Rückenmark samt den Hüllen in die den einzelnen Wirbelsegmenten entsprechenden Stücke zerlegt; von jedem derselben wurden mehrere Schnitte hergestellt.

Exemplar C: Die Körperlänge lässt sich nicht sicher eruieren, da das Schwanzende verletzt war; ferner war es mit japanischer Tusche injiziert. Aus diesem Materiale wurden drei sagittale Schnittserien durch den 10. Stamm-, Sacral- (22.) und 8. Schwanzwirbel mitsamt dem Rückenmark angefertigt und an den übrigen Wirbelteilen die Rückenmarkshüllen abpräpariert.

Exemplar D: Skeletiertes Material; die Länge der Wirbelsäule misst 24,5 cm.

Exemplar E: 18 cm langes Tier; durch die Schwanzgegend eine horizontale (frontale) Schnittserie angefertigt.

Exemplar F: Ein 26,3 cm langes Tier; die Schwanzgegend wurde in eine sagittale Schnittserie zerlegt.

Exemplar G: Ein 27 cm langes Tier; an dem Schwanz des Tieres wurde der Endteil der Wirbelsäule herauspräpariert, in toto gefärbt und in Balsam eingeschlossen (Totalpräparat).

Exemplar H: 33,5 cm lang; der Endteil der Wirbel abpräpariert (wie Exemplar G).

Exemplar J: Ein 28 cm langes Tier; der abgetrennte Schwanzteil wurde zuerst nach dem Alfierschen Verfahren (26) entpigmentiert, dann in toto mit Boraxcarmin gefärbt und in Balsam eingeschlossen.

Für die Fixierung wurden Zenkersche Flüssigkeit und Formalinlösung gebraucht; der Fixierungszustand war im allgemeinen genügend. Die Schnitte habe ich meist in Serien zerlegt nach einer sehr bequemen und sicheren Schnittserienmethode, welche mein Lehrer, Herr Prof. Dr. B. Suzuki (45), empfohlen hat. Sämtliche Stücke sind nach der Fixation mit 3% Salpetersäurealkohol entkalkt; als Schnittfärbung habe ich wesentlich Hämatoxylin-Eosin, van Giesonsche Lösung, Weigertsche Mischung für das elastische Gewebe, Weigertsche Markscheidenfärbung und Anilinblau-Eosinfärbung angewendet.

A. Wirbelkanal.

I. Wirbelkörper.

In bezug auf die Gestalt der einzelnen Wirbel veröffentlichte G. Osawa (30) schon früher eine eingehende Arbeit. Hier ist zunächst die Zahl der Wirbel, die Lage des Sacralwirbels und die Wirbelverschmelzung in Betracht zu ziehen.

Die Zahl der Wirbel:

Exemplar	A	43 Wirbel
„	B	42 „
„	C	43 „
„	D	nichts Sicheres zu ermitteln
„	E	40 Wirbel
„	F	42 „

NB. Diese Zahlen betreffen ausschliesslich die knöchernen Wirbel, das caudalste knorpelige Segment ist nicht mitgerechnet.

Bei den Exemplaren A, C, E und F ist der 21. Wirbel als Sacralwirbel anzunehmen, beim Exemplar D der 22. Wirbel. Beim Exemplar B verbindet sich der Beckengürtel mit dem rechten Querfortsatz des 21. Wirbels und dem linken Querfortsatz des 22. Wirbels.

Beim Exemplar B verschmilzt der Körper des 2. Schwanzwirbels mit dem des 3. Schwanzwirbels. Beim Exemplar D verwächst der Körper des 4. Stammwirbels mit dem des 5. Schwanzwirbels, und aus den verschmolzenen Wirbelkörpern entspringen rechts zwei Querfortsätze, links nur einer.

II. Foramen vertebrale (Canalis vertebralis segmentalis)

In der morphologischen Terminologie pflegt man gewöhnlich den einem Wirbelkörper zukommenden Anteil des Wirbelkanals, den Raum zwischen Wirbelkörper und -bogen, als Foramen vertebrale zu benennen. In Wahrheit aber bildet dasselbe kein Loch, sondern einen mehr oder weniger in die Länge gezogenen röhrenförmigen Gang resp. Kanal. Dies ist bei dem Cryptobranchus besonders gut ausgeprägt; der sagittale Durchmesser des Wirbelanteils des Canalis vertebralis übertrifft den vertikalen (ventro-dorsalen) und transversalen fast zwei- bis drei-

mal. Es handelt sich hier also wirklich um einen Kanal. Mit dieser Begründung will ich vorläufig statt des Namens Foramen vertebrale den Namen Canalis vertebralis segmentalis gebrauchen; damit ist wohl auch eine Verwechselung mit dem Canalis vertebralis im ganzen vermieden. Sodann kann man an diesem segmentalen Anteil des Wirbelkanals zwei Öffnungen, den oberen (cranialen) Eingang und den unteren (caudalen) Ausgang unterscheiden; für diese beiden Öffnungen scheint mir der Name, Foramen vertebrale, zutreffend und man kann sie wohl als Foramen (Orificium) vertebrale superius (craniale) und inferius (caudale) benennen. In der Tat sind diese beiden Öffnungen nicht ganz gleich gestaltet; darüber unten mehr.

Das Dach des segmentalen Wirbelkanals wird aus den beiderseitigen Bögen gebildet und verläuft in cranio-caudaler Richtung nicht geradeaus, sondern biegt sich in der Wirbelmitte nach dem Lumen des Kanals zu ein. Der Boden wird durch die dorsale Fläche des Wirbelkörpers, welche bekanntlich in der Mitte eine Knickung erfährt, repräsentiert; demgemäss ist der Boden in der Mitte auch eingesunken. Es bildet also der segmentale Wirbelkanal bei der Betrachtung im sagittalen Durchschnitte keinen geraden Kanal, sondern macht ventralwärts eine leichte Einbiegung; der vertikale Durchmesser ist in der Wirbelmitte bedeutender und wird allmählich nach beiden Enden zu schmäler. Abgesehen von den absoluten Verschiedenheiten im Längen- und Breitendurchmesser findet man die gleiche Gestaltung, insbesondere die Einknickung des segmentalen Wirbelkanals, in gleicher Weise im Gebiet der Stamm-, Sacral- und Schwanzwirbel.

Was beide Seitenwände des segmentalen Wirbelkanals anlangt, so wurde zu deren Untersuchung im Bereiche von mehreren Stammwirbeln das Dach des Wirbelkanals abgetragen; sie laufen nicht parallel und man findet in der Wirbelmitte eine der Einschnürung des Wirbelkörpers entsprechende Kon-

vexität nach medianwärts. Dieses Verhalten verwischt sich allmählich im Gebiete des Schwanzwirbels.

Die Gestalt des Foramen vertebrale ist je nach dem Wirbel verschieden. G. Osawa (30) schrieb darüber wie folgt: „Das Foramen vertebrale ist im vorderen Abschnitt der Wirbelsäule flach dreieckig, indem der transversale Durchmesser grösser ist, im weiter caudalwärts liegenden aber nimmt der sagittale Durchmesser zu, so dass dieser im caudalen Teil sogar be-

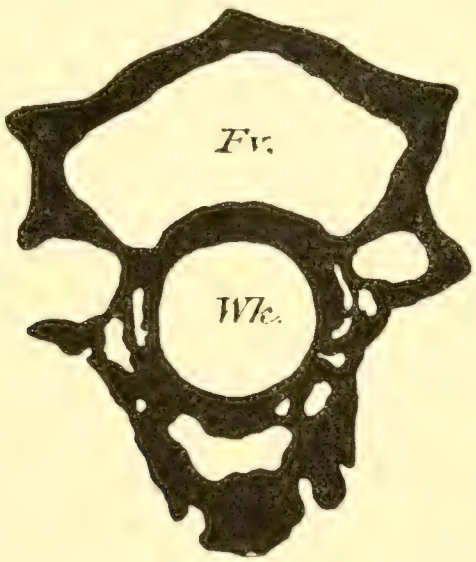

Textfigur 1[1]).
Querschnitt durch das Wirbelende (10. Stammwirbel) Fv. Foramen vertebrale; Wk. Wirbelkörper.

deutend länger wird als der transversale und dementsprechend dem Foramen vertebrale eine beinahe ovale Form verleiht."

Nach meiner Beobachtung stellt das Foramen vertebrale bei völlig ausgewachsenen Tieren auf dem Querschnitt beinahe ein Fünfeck dar. Die beiden aus dem dorsalen Teil des Wirbelkörpers entspringenden Bogenwurzeln laufen nicht sofort konvergierend dorsalwärts, sondern ziehen entweder lateralwärts etwas divergierend oder fast parallel dorsalwärts; erst dann knicken sie sich und stossen, indem sie sich einander nähern, in der dorsalen Medianebene zusammen. (Textfig. 1.)

[1]) Textfigg. 1—6 sind 8 mal vergrössert; nach Exemplar A. Zeichenoc. nach Leitz; Tubuslänge 150 mm. Tischhöhe gleich wie Objekttisch; Leitzsches Obj. 1.

Tabelle I.

Exemplar A	an dem Wirbelende			in der Wirbelmitte		
	horizontaler Durchmesser an der Basis des Foram. vertebr.	grösster horizontaler Durchmesser des Foram. vertebr.	ventrodorsaler Durchmesser des Foram. vertebr.	horizontaler Durchmesser an der Basis des Foram. vertebr.	grösster horizontaler Durchmesser des Foram. vertebr.	ventrodorsaler Durchmesser des Foram. vertebr.
	mm	mm	mm	mm	mm	mm
Atlas	4,40	4,40	3,12	3,60	4,22	3,72
III. Stammw. .	4,00	4,25	2,22	3,20	3,72	2,40
X. Stammw. .	3,07	3,67	1,67	2,17	3,65	2,10
Sacralw. . . .	3,00	3,90	1,32	1,85	3,50	1,72

NB. Nach mikroskopischer Messung unter der Anwendung von Leitzschen Ocularschraubenmikrometer und gleichnamigen Objectiv 1.

A. Die Gestalt- und Grössenverschiedenheiten des Foramen vertebrale von den oberen Stammwirbeln bis zum Sacralwirbel kann man dadurch feststellen, dass man den horizontalen Durchmesser seiner Bodenseite, seinen grössten horizontalen Durchmesser miteinander vergleichend, misst. Das Resultat einer solchen Messung ist in Tabelle I eingetragen. Aus ihr geht hervor, dass die Breitenverschiedenheiten der einzelnen Foramina überhaupt von der Grösse des Wirbels selbst und von der Länge der Bogenhälfte abhängig sind, und dass der ventrodorsale Durchmesser des Wirbels um so kürzer wird, je weiter er caudal vorrückt; der grösste horizontale Durchmesser weisst jedoch dabei keine bemerkbare Verminderung auf. Daher wird das Fünfeck, welches als die völlig ausgewachsene Form des Foramen vertebrale anzusehen ist, bei den caudal liegenden Wirbeln viel niedriger als bei den cranial liegenden, und seine beiderseitigen Bodenwinkel werden caudalwärts immer stumpfer und abgerundet. Die an der Umschliessung des Foramen vertebrale beteiligte Fläche des Wirbelkörpers wölbt sich mehr oder weniger nach dem Kanal zu vor. Der Atlas macht insofern eine Aus-

nahme, als die Basis des Fünfeckes dem grössten horizontalen Durchmesser des Foramen entspricht, während sein ventro-dorsaler Durchmesser auffallend weit ausgedehnt ist. Was die Gestalt des einzelnen Wirbelkörpers anlangt, so besteht er aus zwei mit den Spitzen miteinander verschmolzenen Kegeln, deren Basis den cranialen und caudalen Wirbelenden entspricht, während die verschmolzenen Spitzen dem mittleren Gebiete des Wirbelkörpers angehören; dadurch wird auch das Querschnitt-

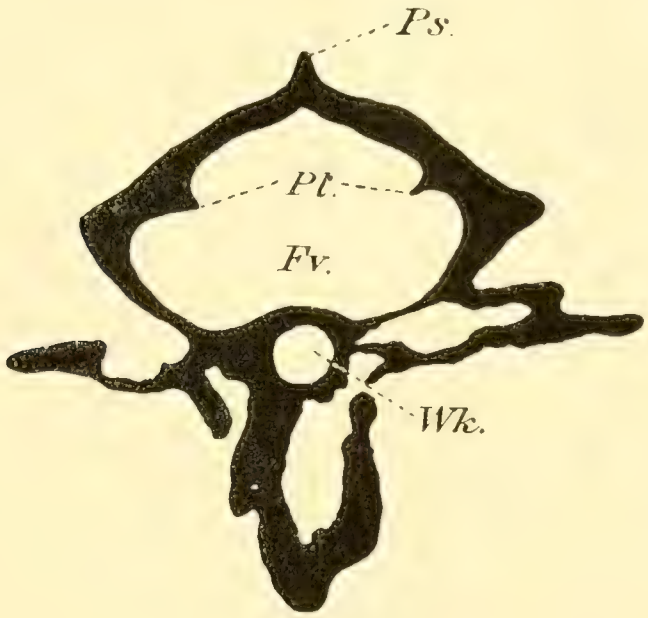

Textfigur 2.

Querschnitt durch die Wirbelmitte (10. Stammw.). Wk. Wirbelkörper; Fv. Foramen vertebrale; Ps. Processus spinosus; Pl. Processus ligamenti longitudinalis lateralis.

bild des Foramen entsprechend modifiziert. An dem Fünfeck der Wirbelenden ist die Bodenseite länger, der ventro-dorsale Durchmesser kürzer, in der Wirbelmitte ist die Bodenseite kürzer, der ventro-dorsale Durchmesser höher. Die Einschnürung des Wirbelkörpers in der Mitte ist auch in dem mittleren Gebiete des Schwanzabschnittes der Wirbelsäule noch deutlich erkennbar; aber weiter im distalen Gebiete wird sie allmählich undeutlich.

Von der inneren Fläche jeder Bogenhälfte aus ragt ein eigentümlicher Fortsatz hervor; dadurch ändert sich hier das Querschnittbild des Foramen vertebrale (Textfig. 2). Diese Fortsätze[1]) sind meines Wissens bisher noch nicht beschrieben worden. Ich konnte sie stets von dem obersten Stammwirbel (Atlas) an bis in das craniale (proximale) Gebiet der Schwanzwirbelsäule nachweisen; vom mittleren Gebiete der Schwanzwirbel an caudalwärts vermisst man sie. Da der Fortsatz mit dem Lig. longitudinale laterale, welches ich später genauer behandeln werde, in Verbindung steht, nenne ich ihn Proc. ligamenti longitudinalis lateralis (Seitenbandfortsatz). Natürlich wird die Gestalt des Foramen vertebrale von der Länge und Breite dieses Fortsatzes beeinflusst; die Tabelle II veranschaulicht die Grösse des Fortsatzes in verschiedenen Wirbelabschnitten. Ferner ist zu berücksichtigen, dass die Spitze des Fortsatzes immer nach dem Centrum des Foramen gerichtet ist, während seine Lage zu beiden Bogenhälften sich nicht ganz symmetrisch verhält.

Tabelle II.

Exemplar A	Breite der Fortsatzbase	Höhe des Fortsatzes	Breite der Fortsatzspitze
	mm	mm	mm
Atlas	1,10	0,65	0,15
III. Stammw. .	0,70	0,35	0,15
X. Stammw. . .	0,70	0,35	0,15
Sacralw. . . .	0,62	0,32	0,12

[1]) O'Neil sagt: „Es beginnt an der Dorsalfläche des zweiten Wirbelkörpers, der hier jederzeit einen kleinen Fortsatz zeigt." Der von ihm beschriebene Fortsatz scheint nicht homolog mit dem hier genanntem Fortsatz zu sein. Der seinige liegt an der Dorsalfläche des zweiten Wirbelkörpers und zwar in der Einzahl. Er stellt die Ursprungsstelle des Lig. denticulatum dar, während die von mir entdeckten Knochenvorsprünge von der Innenfläche der

B. In dem proximalen und mittleren Gebiete des Schwanzabschnittes der Wirbelsäule ist das Foramen vertebrale etwas anders gestaltet als im Bereiche der Stammwirbel. Seine Breite nimmt beträchtlich ab, während der ventro-dorsale Durchmesser verhältnismässig zunimmt. Dann stellt das Foramen im Querschnittbild der mittleren Partie eines Schwanzwirbels

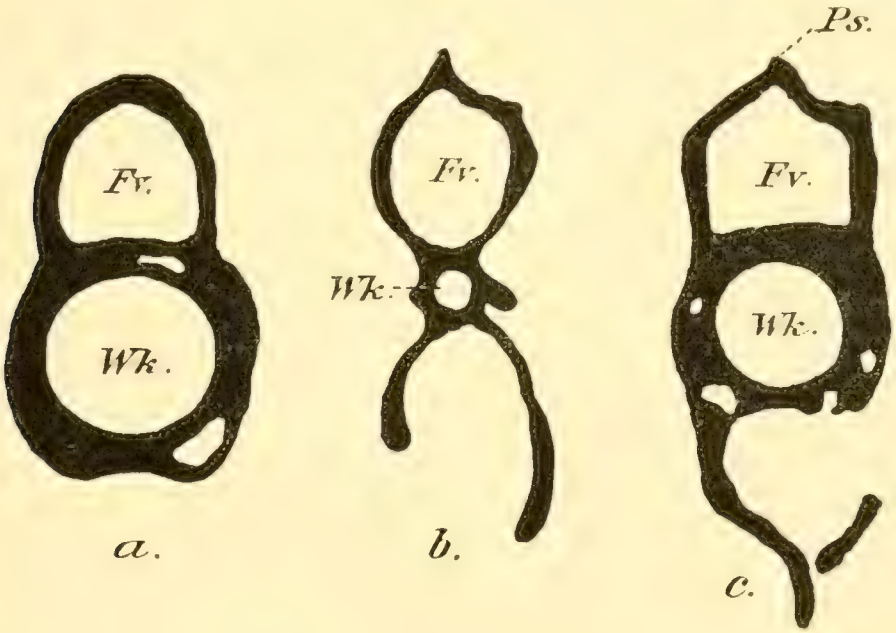

Textfigur 3.

Querschnitt durch den 28. Wirbel (7. Schwanzw.). a. cranialer Abschnitt; b. mittlerer Abschnitt; c. caudaler Abschnitt. Wk. Wirbelkörper; Fv. Foramen vertebrale; Ps. Proc. spinosus.

ein in dem ventro-dorsalen Durchmesser verlängertes Oval wegen der Annäherung der beiderseitigen Bogenwurzel dar (Textfig. 3 b); an dem cranialen Ende ist die Form mehr halbkreisförmig, indem die beiden Bogenwurzeln durch den zunehmenden Umfang des Wirbelkörpers sich voneinander entfernen und in sanftem Bogen zusammenstossen (Textfig. 3 a);

beiderseitigen Bogenhälfte abgehen und von dem ersten Wirbel an bis zu dem oberen Schwanzwirbel vorzufinden sind. Jeder Wirbel besitzt ein Paar von Knochenvorsprüngen und sie sind zum Ansatz des Querastes des Lig. long. lat. (Lig. denticulatum der Autoren) bestimmt.

an dem caudalen Abschnitt behält das Foramen vertebrale noch eine fünfeckige Form, indem hier die Umknickung des Bogens noch deutlich vorhanden ist (Textfig. 3 c). Was die Grösse des Foramen an diesen Gebieten anbetrifft, so wolle man Tabelle III nachsehen.

Tabelle III.

Exemplar A 28. Wirbel	horizontaler Durchmesser an der Basis des Foram. verteb.	grösster horizontaler Durchmesser des Foram. verteb	ventro-dorsaler Durchmesser des Foram. verteb.
	mm	mm	mm
Oberer Abschnitt	1,42	1,42	1,85
Mittlerer Abschnitt . . .	0,62	1,42	1,70
Unterer Abschnitt . . .	1,30	1 75	1,50

C. Im distalen Gebiete der Schwanzwirbel zeigt das Foramen vertebrale eine sehr unregelmässige Gestaltung; da der ventro-dorsale Durchmesser des Bogens im Verhältnisse zu der Dickenabnahme des Körpers noch sehr gross ist, zeigen die Querschnittbilder im Bereiche des 34.—36. Wirbels an den Wirbelenden ein sehr in die Länge gestrecktes und mehr oder weniger abgestumpftes Fünfeck (Textfig. 4 a), an der Wirbelmitte eine in ventro-dorsaler Richtung stark verlängerte Ellipse (Textfig. 4 b). Im Bereiche des 37.—39. Wirbels findet man eine bedeutende Reduktion des Wirbelbogens, so dass man an den Wirbelenden eine beinahe dreieckige Form und an der Wirbelmitte eine gestreckte ellipsoide Form des Foramen vertebrale beobachten kann (Textfig. 5 a, b). Die genannte Reduktion schreitet terminalwärts fort, zugleich verschwindet der Formenunterschied in den verschiedenen Partien eines und desselben Wirbels völlig; er wird mehr gleichmässig. Dies bemerkt man an dem 40. Wirbel; an dem 41. ist das Foramen vertebrale

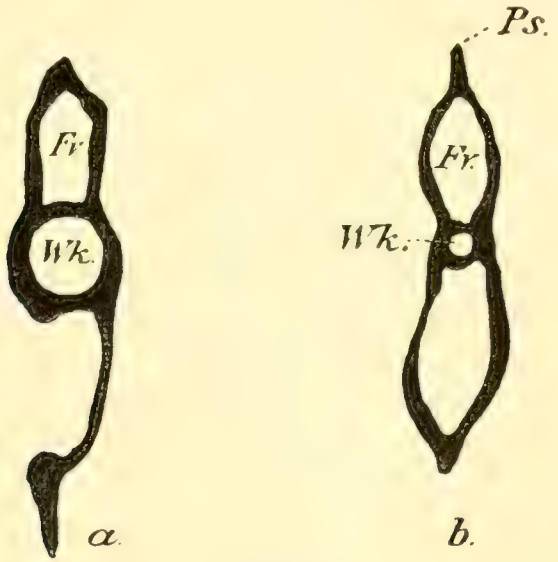

Textfigur 4.

Querschnitt durch den 35. Wirbel (14. Schwanzwirbel). a. cranialer Abschnitt b. Wirbelmitte. Wk. Wirbelkörper; Fv. Foramen vertebrale; Ps. Proc. spinosus

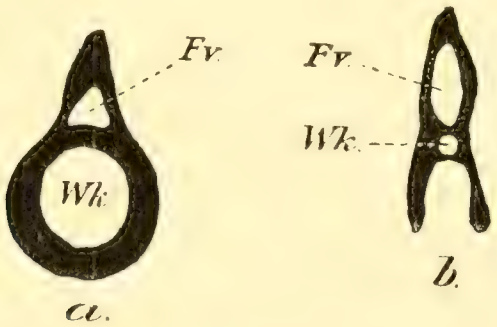

Textfigur 5.

Querschnitt durch den 38. Wirbel (17. Schwanzwirbel). a. cranialer Abschnitt; b. Wirbelmitte; Wk. Wirbelkörper, Fv. Foramen vertebrale.



Textfigur 6.

a. Querschnitt durch den 43. Wirbel (22. Schwanzwirbel). b. Querschnitt durch knorpelige Endsegment. Der schwarzer Teil ist Knochen, der schraffierte Knorpel.

rundlich; an dem 42.—43. ist es dreieckig (Textfig. 6 a). Endlich im Bereiche des knorpeligen Endsegmentes wird dasselbe sehr unregelmässig, bald rundlich, bald oval (Textfig. 6 b). Bezüglich der Grösse des Foramen von einigen Wirbeln im distalen (caudalen) Gebiete siehe Tabelle IV.

Tabelle IV.

Exemplar A		horizontaler Durchmesser an der Basis des Foram. verteb.	grösster horizontaler Durchmesser des Foram. verteb.	ventro-dorsaler Durchmesser des Foram. verteb.
		mm	mm	mm
33. (= 12. Schwanz-) Wirbel.	Oberer Abschnitt	2,50	2,90	3,05
	Mittlerer Abschnitt	0,85	2,60	3,55
	Unterer Abschnitt	2,15	2,67	3,30
34. (= 13. Schwanz-) Wirbel.	Oberer Abschnitt	1,75	2,30	2,85
	Mittlerer Abschnitt	0,75	2,20	3,20
	Unterer Abschnitt	1,30	1,85	3,05
35. (= 14. Schwanz-) Wirbel.	Oberer Abschnitt	1,50	2,20	2,77
	Mittlerer Abschnitt	0,60	1,70	3,25
	Unterer Abschnitt	1,15	1,35	2,90

III. Incisura vertebralis und Proc. spinosus.

Was den Bogenursprung anlangt, so findet man den cranialen intervertebralen Einschnitt seichter als den caudalen. Der Proc. spinosus besitzt eine überknorpelte Spitze und überlagert den cranialen Rand des nächstfolgenden Wirbelbogens. Die Dornfortsätze der Schwanzwirbel verlängern sich über den cranialen Teil des nächstfolgenden Wirbelbogens bedeutend nach hinten.

IV. Verbindungen der Wirbelsäule.

Die Art und Weise der Zusammensetzung der Wirbelsäule weist eine grosse Verschiedenheit je nach den verschiedenen Urodelengattungen auf. Wiedersheim (46) unterschied an der Ausbildung der urodelen Wirbelsäule drei Etappen: „1. Eine Verbindung der einzelnen Wirbelkörper durch die intervertebral ausgedehnte Chorda dorsalis; 2. eine Verbindung durch intervertebrale Knorpelmasse und 3. endlich eine gelenkige Verbindung." Auch sagt er, dass viele Salamandrinen noch nicht die Etappe der Gelenkbildung erreichen und nur einen einfachen biconcaven Wirbel ohne Differenzierung von Gelenkköpfen und Pfannen aufweisen. Gegenbaur (12, 13) sagt in seiner „vergleichenden Anatomie", dass bei Anuren aus dem intervertebralen Knorpel mit dem Auftreten von Gelenkflächen zwischen den Wirbelkörpern die Gelenkenden der letzteren hervorgingen, welche eine procöle Form besitzen, dass aber bei den Urodelen die Ausbildung von Intervertebralgelenken nur unvollständig und ihre Wirbelkörper, z. B. bei Salamandrinen, opistocöle sei. Nach Schauinsland (41) kommt bei den Salamandern und Triton die wirkliche Ausbildung eines Gelenkes vor. In diesem Falle zerfällt die Knorpelmasse zwischen zwei benachbarten Wirbeln in zwei ungleiche Teile. Aus dem einen grösseren Teile, welcher sich dem cranialen Ende des hinteren Wirbels anschliesst, entwickelt sich ein Gelenkkopf; aus dem anderen kleineren, welcher sich dem caudalen Ende des vorderen Wirbels anschliesst, entsteht eine Gelenkpfanne, und damit kommt hier ein opistocöler Wirbel zustande. Auch in diesem Falle geht die Chorda selbst in dem Gelenkteil nicht völlig verloren, sondern durchsetzt kontinuierlich die ganze Wirbelsäule; aber wie in den meisten Fällen schnürt sich die Chorda an den intervertebralen Gelenkenden ein, so dass sie vertebral einen grösseren Durchmesser aufweist als

dort. Nach dem Mitgeteilten ist es mir wahrscheinlich, dass die verschiedenen Salamandrinen keine gleichartige Wirbelverbindung aufweisen und im folgenden will ich meinen Befund bei Cryptobranchus mitteilen.

1. Verbindung zwischen den einzelnen Wirbelkörpern.

Durch die Untersuchung vieler Exemplare habe ich festgestellt, dass die Verbindungsweise zwischen den einzelnen Wirbelkörpern mit der Beschreibung Schauinslands nicht, wohl aber mit der zweiten Etappe von Wiedersheim übereinstimmt. Die beiden Endflächen des doppelkegeligen Wirbelkörpers vertiefen sich leicht trichterförmig, und die Knochensubstanz derselben verwächst mit der zwischen zwei hintereinanderliegenden Wirbeln eingeschalteten Knorpelmasse. Wenn man mikroskopisch die Strukturverhältnisse in der Zwischenwirbelgegend an dem Schnittbilde von aussen nach innen verfolgend betrachtet (Taf. 1/2, Fig. 1), so sieht man zuerst eine äussere bindegewebige Faserschicht, welche kontinuierlich auf die äussere Fläche des Wirbelkörpers übergeht und die unmittelbare Verlängerung des äusseren Periostes darstellt; diese Schicht ist natürlich als das Lig. intervertebrale anzusehen und entspricht dem Lig. intervertebrale externum, welches Koelliker beim Hechtwirbel beschrieben hatte. An dem Lig. intervertebrale kann man noch zwei verschiedene Zonen unterscheiden. Die äussere Zone besteht aus straffen Bindegewebsfasern und spannt sich einfach zwischen den beiden einander zugekehrten Wirbelenden, indem die Fasern an die äussere Fläche des betreffenden Wirbels sich ansetzen. Die innere Zone dringt zwischen die beiden Wirbelenden tief hinein, indem sie an horizontalen und sagittalen Schnitten ein nach innen hineinragendes walzenförmiges Bild darstellt, während sie sich auf Querschnitten als eine Ringscheibe erweist; sie geht ohne

scharfe Grenze in die äussere Zone über. Die Grundsubstanz dieser Zone lässt sich gut mit Eosin färben, zeigt eine lamellöse Schichtung und enthält stäbchen- oder spindelförmige Kerne. Diese innere Zone soll ja der inneren helleren Bindegewebszone des äusseren Zwischenwirbelbandes von Koelliker, dem Intervertebralring der äusseren Chordascheide von Goette (15), dem Lig. periostale internum von Ebner (7) entsprechen. Ferner dringt ein Teil der Ligg. intervertebralia, nach Art der Sharpeyschen Fasern, in die Knochensubstanz ein. Nach innen von den Ligg. intervertebralia folgt die intervertebrale Knorpelmasse; diese ist am voluminösesten in dem Intervertebralraum der beiden Wirbelenden, dann aber nimmt sie nach der Wirbelmitte hin zwischen der inneren Fläche des hohlkegeligen Wirbelkörpers einerseits und der äusseren Fläche der elastischen Chordascheide andererseits eindringend, allmählich an Volumen ab, um endlich zu verschwinden. Nach innen von der intervertebralen Knorpelmasse liegt die Chorda dorsalis, von der elastischen Chordascheide oder Elastica externa umhüllt; sie zieht ununterbrochen durch die Wirbelkörper der ganzen Wirbelsäule hin, wo sie an der Wirbelmitte abgeschnürt und verschmälert ist und intervertebral einen voluminösen Durchmesser besitzt; in letzterer Stelle scheint sie wegen der ebenfalls voluminösen Entwickelung des Intervertebralknorpels ein wenig eingepresst zu sein.

Die erwähnte Verbindungsvorrichtung verhält sich durch die ganze Wirbelsäule fast gleichartig; nur wird sie gegen das caudale Gebiet des Schwanzwirbelabschnittes zu immer schwächer.

Einige Eigentümlichkeiten am knorpeligen Endsegment werde ich später genauer behandeln. Noch ist hier anzufügen, dass sich bei den von mir untersuchten Tieren das Lig. longitudinale ventrale et dorsale, welche Gaupp (8) bei den anuren Amphibien beschrieben hatte, nicht erkennen lässt.

2. Verbindung zwischen den einzelnen Gelenkfortsätzen.

Es gibt, wie gesagt, an jedem Wirbel zwei paar Gelenkfortsätze, von denen das eine Paar von dem vorderen Rand des Bogenursprunges cranialwärts, das andere dagegen von dem hinteren Rande desselben caudalwärts vortritt. Die ellipsoiden überknorpelten Gelenkflächen der unteren Gelenkfortsätze verbinden sich mit denjenigen der oberen des nächstfolgenden Wirbels, und sie werden von einer straffen bindegewebigen Gelenkkapsel umhüllt. Es handelt sich hier um ein echtes Gelenk, indem zwischen den beiden Gelenkflächen eine spaltförmige Gelenkhöhle vorhanden ist (Taf. 1/2, Fig. 2 Gh.). Die Gelenkkapsel gehört zur unmittelbaren Fortsetzung der äusseren Schicht des Lig. interarcuatum, worauf ich bald zurückkommen werde; sie stellt auch eine direkte Fortsetzung des äusseren Wirbelperiostes dar. Diese Art der Verbindung zwischen den Gelenkfortsätzen wird an den ganzen Stamm-, Sacral- und oberen drei bis vier Schwanzwirbeln beobachtet; an den darunter liegenden Wirbeln ist sie zufolge der starken Reduktion der Gelenkfortsätze nicht mehr erkennbar.

Obgleich die Gestalt der Gelenkfläche, wie schon gesagt, an allen Wirbeln ellipsoid erscheint, so lassen doch die Stellung und Grösse derselben je nach der Höhe der Wirbelsäule, insbesondere an den Stammwirbeln, sogar auch an einem und demselben Wirbel nach dem vorderen (cranialen) und dem hinteren (caudalen) Gelenkfortsatze, einige Verschiedenheiten erkennen. Ich werde zuerst die Verschiedenheit an dem Stammwirbel betrachten. Die etwas concave, überknorpelte, ellipsoide Gelenkfläche des cranialen Fortsatzes wendet sich nach dorsal, cranial und medial; die beiden Längsachsen konvergieren nach hinten. Die etwas convexe, überknorpelte, ellipsoide Gelenkfläche des caudalen Fortsatzes weist ein umgekehrtes Verhalten auf. Die Breite der Gelenkfläche des vorderen (cranialen) Fortsatzes ist grösser als die des hinteren (caudalen). Die Grösse

des vorderen (cranialen) Fortsatzes selbst ist stärker als die des hinteren (caudalen), und der erstere ragt von dem vorderen Rande der Bogenwurzel über das Niveau des vorderen Wirbelendes stark hervor, während der letztere Fortsatz den hinteren Rand der Bogenwurzel caudal ein wenig überschreitet. An dem Schwanzwirbel ändert sich die Gelenkvorrichtung sehr bedeutend, was auf einer starken Reduktion der Gelenkfortsätze beruht. Die Grösse des caudalen Fortsatzes nimmt im proximalen Gebiete der Schwanzwirbelregion stark ab, um am 6. Schwanzwirbel völlig zu verschwinden. Auch die caudalen Gelenkfortsätze nehmen allmählich an Grösse ab; doch verschwinden sie erst am 12. Schwanzwirbel gänzlich. Die Gelenkfläche wendet sich um so mehr medianwärts, je weiter man abwärts kommt; endlich kommen die beiderseitigen Gelenkflächen in sagittale Richtung zu stehen. Die cranialen Gelenkfortsätze vom 6.—12. Schwanzwirbel fassen den Dornfortsatz des vorangehenden Wirbels in einfacher Weise zwischen sich, weil an jenen Wirbeln die caudalen Gelenkfortsätze schon verschwunden sind. Die Breitenverschiedenheiten zwischen den caudalen und den cranialen Gelenkfortsätzen vom nächstfolgenden Wirbel ist am bedeutendsten bei den oberen vier Schwanzwirbeln; deshalb ist im proximalen Gebiete der Schwanzwirbelregion die Beweglichkeit der Wirbelsäule am grössten. Aus den beschriebenen Tatsachen ist es klar, dass die gelenkige Verbindung zwischen den einzelnen Gelenkfortsätzen an den weiter caudal liegenden Wirbeln vom 6. Schwanzwirbel an unvollständig wird und vom 12. Schwanzwirbel an wird die Verbindung zwischen den Wirbelbogen nur durch Ligg. interarcuata hergestellt.

3. Verbindung zwischen den Wirbelbögen.

Zwischen den Bögen der hintereinander liegenden Wirbel spannen sich starke bindegewebige Bänder, Ligg. inter-

arcuata aus. Dieselben stellen den vollständigen Verschluss des Wirbelkanals dar, und man kann sie wohl auch in zwei Portionen, die dorsale, dem von dem hinteren Bogenrande eines Wirbels bis zum vorderen Bogenrande des nächstfolgenden Wirbels ausgespanntem Teile und die laterale, dem zwischen der Incisura intervertebralis der beiden aufeinander liegenden Wirbel ausgespanntem, unterscheiden. Beide Portionen stellen eine dicke bindegewebige Schicht dar, und man kann an ihnen je nach ihrem Färbungsunterschiede und der Dichtigkeit ihrer Fasern zwei Schichten unterscheiden (Taf. 1/2, Fig. 3). Die oberflächliche stärkere Schicht (o. La.) besteht aus dicken bindegewebigen Fasern und stellt eine direkte Verlängerung des äusseren Periostes des Wirbelbogens dar. Die tiefe, d. h. dem Wirbelkanal zugekehrte Schicht (t. La.) besteht aus feinen bindegewebigen Fasern und repräsentiert eine mehr lockere, mit Hämotoxylin schwach gefärbte Schicht; sie ist nichts anderes als die unmittelbare Fortsetzung der Dura mater inklusive Endorrhachis, welche ich in dem nächsten Abschnitte genauer beschreiben werde. Die laterale Portion wird durch die ventralen und dorsalen Wurzeln der Rückenmarksnerven an zwei Stellen, aber in sehr kurzer Entfernung, voneinander durchbrochen; ferner durchbohren die Blutgefässe dieselben; diese Durchbohrung wird je weiter caudalwärts um so häufiger. Das Spinalganglion liegt in dem Gewebe der äusseren Schicht der lateralen Portion des Lig. interarcuatum eingebettet, indem es durch eine dünne Schicht, welche von der Hauptschicht abstammt, abgekapselt erscheint.

V. Terminaler Abschnitt der Wirbelsäule.

Bekanntlich steht der Schwanzteil von Urodelen, selbst beim erwachsenen Tiere, gewöhnlich noch auf einem sehr primitiven Zustande. So weicht dieser Teil auch beim Crypto-

branchus japonicus bedeutend von den beschriebenen Verhältnissen der übrigen Abschnitte der Wirbelsäule ab.

Bei vielen Urodelen endigt die Wirbelsäule nicht mit einem knöchernen Wirbelstück, sondern geht in ein knorpeliges Gebilde über. Gegenbaur (13) beschrieb, dass bei Urodelen die Wirbel im Endteil des Schwanzwirbels einen indifferenten Charakter annehmen und in ein kontinuierliches Knorpelstück, „Knorpelstab", übergehen. Osawa äusserte sich bei Cryptobranchus japonicus (30) wie folgt: „Schliesslich gehen die knöchernen Wirbelknochen in ein knorpeliges walzenförmiges Gebilde über, und das letzte Knorpelstück zieht sich in einen fadenförmigen Fortsatz aus." Okajima beschrieb Onychodactylus japonicus (28) folgendermassen: „Der caudale Teil der Wirbelsäule enthält eine Anzahl von knorpeligen Elementen, deren distaler ausserordentlich lang ausgedehnt ist und zugespitzt endigt." Daraus erhellt, dass bei Cryptobranchus japonicus, Onychodactylus japonicus und vielen Urodelen die Wirbelsäule nicht mit einem knöchernen Wirbel endigt, sondern auf ein knorpeliges Gebilde übergeht.

Sonstige diesbezügliche Arbeiten, welche mir zugänglich waren, sind die von Müller (27), Flesch (10), Fraisse (11), Barfurth (4), Schmidt (42), Schauinsland (41), Retzius (37).

Bei Urodelen wird von den genannten Autoren festgestellt, dass die Chorda dorsalis an dem Endteil der Wirbelsäule seine typische Struktur verliert und als ein aus Knorpelgewebe bestehendes Segment endigt. Das knorpelige Endsegment wird von Müller als „Knorpelstrang", von Flesch als „Endstab", von Fraisse als „Knorpelstab" und von Barfurth, Schmidt, Schauinsland als „Chordastab" bezeichnet. Es scheint mir, dass diese Benennungsverschiedenheiten durch die Meinungsverschiedenheiten über seine Histogenese verursacht werden; so halten einige Autoren ihn für

ein der Chorda oder Chordascheide durchaus nicht angehöriges selbständiges Gewebe, während die anderen eine ganz entgegengesetzte Meinung haben.

a) Die erstere Meinung begründet sich auf folgende Tatsachen:

1. Der Knorpelstrang des normalen Tritonschwanzes schliesst sich an den Intervertebralknorpel an und geht hinten diffus in eine weiche Masse aus (Müller). 2. Am erwachsenen Exemplare von Pleurodeles hängt der Knorpelstab mit der Chorda nicht zusammen, sondern sitzt dem mit spitz zulaufender Chordascheide abschliessenden Chordaende auf (Fraisse). 3. Bei der Axolotllarve von 20 mm Körperlänge fehlt noch das Element als der Endstab, erst bei der 25 mm langen Larve wird das Element erkennbar und bei der auf 48 mm herangewachsenen Larve ragt ein oberer und unterer Bogen aus ihm hervor (Flesch). Aus dieser Tatsache kann man leicht ersehen, dass der Knorpelstab, Knorpelstrang oder Endstab weder aus einem zum Chordagewebe noch aus einem zu deren Scheiden gehörigen Element hervorgeht und selbständig weiter auswächst.

b) Die andere Meinung gründet sich auf folgendes:

1. Zwischen Chorda und Chordastab ist keine aus der inneren oder cuticularen Scheide gebildete scharfe Grenze wahrzunehmen, sondern es erstreckt sich die cuticulare Chordascheide verschieden weit auf den Anfangsteil des Stabes (Schmidt). 2. Am Anfangsteil des Chordastabes liegen die protoplasmatisch gebliebenen Chordazellen (Schmidt, Barfurth, Schauinsland). 3. In der früheren Larvenzeit wird der Chordastab aus dicht beieinander gelagerten Zellen gebildet, und es tritt dann zwischen denselben eine homogene Intercellularsubstanz auf; dadurch erhält der Stab ein knorpelähnliches Aussehen (Schmidt). 4. Bei der Axolotllarve wird durch den Regenerationsversuch nachgewiesen, dass der Chorda-

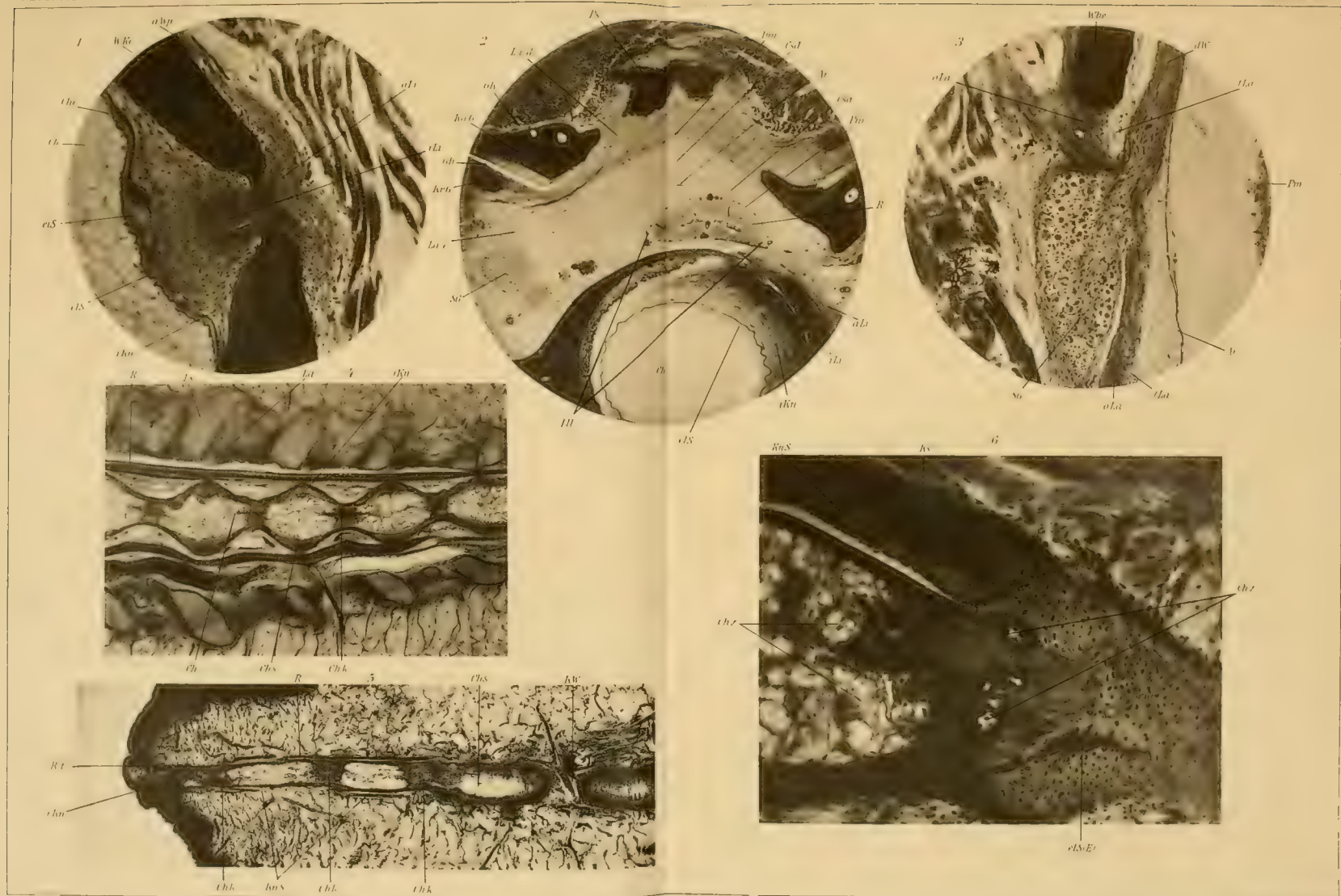
1
2
3
4
5
6
aWp
WKr
Ch
Ch
oLi
iLi
eiS
eiS
iKn
Ps
Lsd
Csd
Pm
oh
Kr6
Gh
Kr6
R
La
SG
oLi
iLi
Ch
iKn
III
eiS
WbE
dW
oLa
iLa
Pm
V
SG
oLa
iLa
R
Ps
La
iKn
Ch
Chs
Chk
R
5
Chs
KW
Rt
iKn
Chk
KnS
Chk
Chk
KnS
Ks
Chz
Chz
eiS(Et)

stab sich völlig aus echtem Chordagewebe regeneriert (Barfurth). Aus diesen Tatsachen wird geschlossen, dass der Chordastab ursprünglich zum Chordagewebe gehört oder aus den protoplasmatisch bleibenden Chordazellen gebildet wird und sich aus Chordagewebe regenerieren kann.

Man hat also bis jetzt das Endsegment der Wirbelsäule bei den Urodelen aus zweierlei Gesichtspunkten behandelt, nämlich einerseits hat man, ohne die Struktur genau zu berücksichtigen, die Sache mehr der Form nach beschrieben, wie Gegenbaur, Osawa, Okajima es getan haben; andererseits hat man versucht, die Sache mehr histologisch zu entscheiden, wobei man, wie erwähnt, wiederum zwei verschiedene Ansichten trifft.

Meine Schilderung hat sich also einmal mit der Betrachtung der groben Formverhältnisse zu beschäftigen, wozu ich hauptsächlich eine Anzahl von gefärbten Total- und Zupfpräparaten bei schwacher Vergrösserung untersuchte, sodann mit der Untersuchung mikroskopischer Schnittserien in drei verschiedenen Hauptrichtungen.

1. Allgemeine Gestalt des knorpeligen Endsegmentes.

Das knorpelige Endsegment trägt beinahe die Form einer Keule, deren craniales Ende verdickt ist, während sie weiter caudal immer mehr verschmälert und endlich abgestumpft endigt. Die Massverhältnisse der Keule zeigt die umstehende Tabelle V. Die Keule weist keinen bestimmten Verlauf auf, bald ganz gerade, bald am Caudalteil dorsalwärts gebogen, oder am Cranialteil dorsalwärts leicht gebogen und am Caudalteil ventralwärts stark gekrümmt. Von dem einen Teil ihrer dorsalen Fläche ragt ein zarter knorpeliger Bogen, welcher dem Dorsalbogen des knöchernen Wirbels entspricht, hervor und beherbergt das Rückenmark. Das letztere stellt an dieser Stelle

Tabelle V.

Nummer der Exemplares.		A	E	F	G	H	I
Art des Präparates		Quer-serie	Horizont.-serie	Sagittal-serie	Total-präp.	Total-präp.	Total-präp.
Körperlänge des Exemplares		21,0 cm	18,0 cm	26,3 cm	27,0 cm	33,5 cm	28,0 cm
Wirbelzahlen des Exemplares		43	42	42	—	—	—
Länge des knorpeligen Endsegmentes	Länge des Endsegmentes	5,07 mm	5.50 mm	6,00 mm	5,50 mm	5,20 mm	4,50 mm
	L. d. cranialen chordahaltigen Teils / L. d. caudalen rein knorpeligen Teils	3,27 / 1.80	1,00 / 4,50	5,70 / 0,30	4.70 / 0,80	4,50 / 0,70	3,80 / 0,70
vertikaler Durchmesser des knorpeligen Endsegmentes	cranialer Abschnitt	1,20 mm	—	0,80 mm	1,20 mm	1,00 mm	1,00 mm
	mittlerer Abschnitt	1,00 mm	—	0,70 mm	1,00 mm	0.80 mm	0.60 mm
	caudaler Abschnitt	0,30 mm	—	0,30 mm	0,40 mm	0 30 mm	0,20 mm
transversaler Durchmesser des knorpeligen Endsegmentes	cranialer Abschnitt	1,00 mm	0,80 mm	—	—	—	—
	mittlerer Abschnitt	0,80 mm	0,50 mm	—	—	—	—
	caudaler Abschnitt	0,20 mm	0,30 mm	—	—	—	—

nur einen Ependymkanal aus mehrreihigen Zellen dar und verläuft, der dorsalen Fläche des Endsegmentes dicht anliegend, gerade oder gekrümmt. Der knorpelige Dorsalbogen erreicht nicht das Caudalende des letzteren, daher liegt weiter caudalwärts das Rückenmark auf der Knorpelkeule frei. Der ausserhalb des Knorpelbogens blossliegende Teil des Rückenmarkes ist sehr zart und fein, beim Zerzupfen leicht zerreissbar; aber auf Quer-, Horizontal- und Sagittalschnittserien sieht man, dass das Rückenmarksende, welches ich später genauer behandeln werde, stets über das unterste Ende vom Knorpelsegment noch eine Strecke weit caudalwärts herausragt (Taf. 1/2, Fig. 5 Rt.) Aus der ventralen Seite des Endsegmentes ragt ein zarter knorpeliger Fortsatz hervor, welcher dem Ventralbogen des knöchernen Wirbels entspricht; er ist jedoch sehr kurz und lässt sich nur an der cranialen Strecke des Endsegmentes erkennen; deshalb verläuft das Caudalgefäss grösstenteils der Ventralseite der Knorpelkeule frei anliegend.

Bei der Untersuchung vieler Totalpräparate habe ich folgendes festgestellt. Das knorpelige Endsegment scheint schon in schwacher Vergrösserung als keine ganz gleichmässige Knorpelmasse, sondern aus einer oberflächlichen, mit Hämatoxylin schwach färbbaren Knorpelmasse, die nur am cranialen Teile die Andeutung einer Einschnürung aufweist und hier und da einige unregelmässige tiefgefärbte Plättchen und Punkte enthält, und aus einem axialen, mit Hämatoxylin tiefgefärbten stäbchenförmigen Gebilde zusammengesetzt. Das letztere ist natürlich viel feiner als das Endsegment selbst und endigt in einer gewissen Weite vor dem caudalen Ende desselben; aber es verläuft ebenso wie die Knorpelkeule selbst und zeigt an einigen Stellen leichte Einschnürungen und wechselnde Farbenunterschiede; man könnte dies wohl als Andeutung einer metamerischen Struktur annehmen. So liegt es auf der Hand, dass das knorpelige Endsegment kein einfaches gleichartiges Knorpel-

gewebe ist. Natürlich lässt sich dieses Verhalten an dem Schnittpräparate am klarsten erweisen. Einen Querschnitt des cranialen (proximalen) Teiles des Endsegmentes zeigt das auf Textfig. 7 dargestellte Bild. Am knorpeligen Endsegment unterscheidet man einen beinahe ellipsoiden Körperteil und einen aus dem

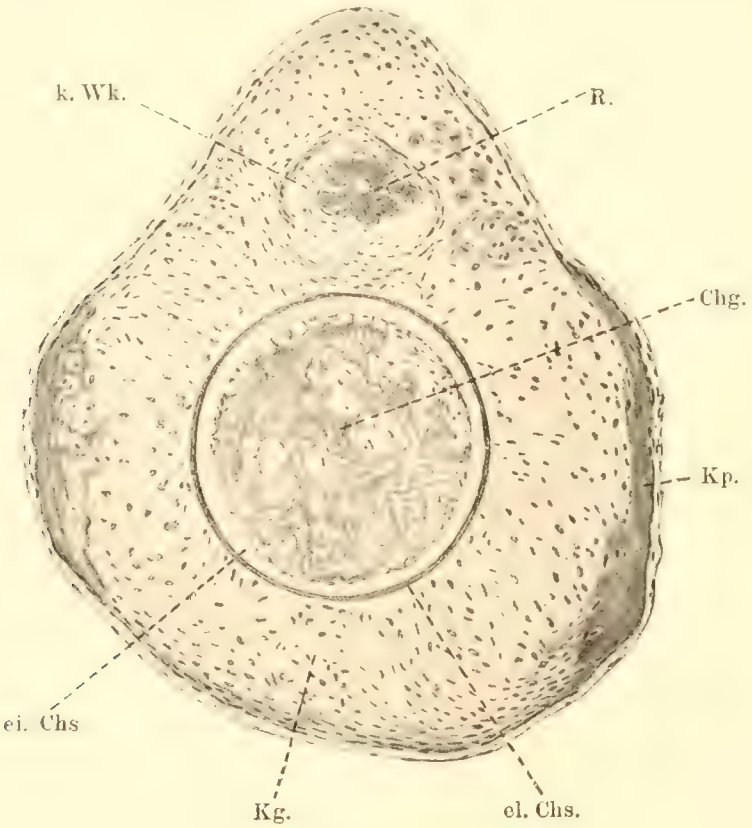

Textfigur 7.

Querschnitt durch den chordahaltigen Teil des knorpeligen Endsegments. Kg. Knorpelgewebe des Endsegmentes; k. Wk. knorpeliger Wirbelkanal; Kp. Knorpelplatte an der Oberfläche des Endsegmentes; el. Chs. elastische Chordascheide; ei. Chs. eigentliche Chordascheide; Chg. Chordagewebe, welches teils typische Chordazellen, teils aus sog. Chordaknorpel besteht; R. Rückenmark mit seinen Hüllenschichten.

dorsalen Teile des letzteren hervorragenden Dorsalbogen. Dieser schliesst ein rundliches, dem Foramen vertebrale der Autoren entsprechendes Loch ein, dessen innere Wand mit einer das innere Perichondrium darstellenden Bindegewebsschicht bekleidet ist, worin der Endteil des Rückenmarkes liegt. Der

Wirbelkörper wird hauptsächlich aus Knorpelgewebe gebildet, an dessen beiden Seitenflächen eine kleine dünne, oberflächliche Knochenschicht aufliegt und in dessen Innern die Chordascheide und das Chordagewebe[1]) sich befindet. Die oberflächlichen dünnen Knochenschichten entsprechen den bei Totalpräparaten gesehenen, oberflächlich zerstreuten, tiefgefärbten Platten oder Punkten, und die in der Mitte eingeschlossene Chorda dorsalis entspricht dem axialen tiefgefärbten Gebilde. Die ganze Oberfläche des Endsegmentes wird von einer dünnen Bindegewebs-

Textfigur 8.

Querschnitt durch den rein knorpeligen Teil des knorpeligen Endsegmentes. Kg. Knorpelgewebe; R. Rückenmark mit seinen Hüllenschichten.

schicht umhüllt. Auf einem den caudalen (distalen) Teil des Endsegmentes treffenden Querschnitte stellt sein Körper nur eine im ventro-dorsalen Durchmesser verlängerte Form dar (Textfig. 8), dessen Oberfläche von einer Bindegewebslage umhüllt wird; es fehlt hier der Dorsalbogen und das Rückenmark liegt ganz frei. Er besteht aus ganz reinem gleichmässigem Knorpelgewebe[2]); daher kann man an ihm weder eine oberflächliche Knochenschicht, noch eigentümliches Chordagewebe erkennen.

[1]) Bei der Verfolgung der Schnittserien habe ich festgestellt, dass die hier befindliche Chorda 3,27 mm lang ist und in ihrem Verlauf 2 Segmente zeigt.

[2]) Die Länge dieses rein knorpeligen Teils beträgt 1,3 mm.

Ein Horizontalschnitt des Endsegmentes zeigt ein dem Querschnitte entsprechendes Verhalten. Wie Textfig. 9 zeigt, stellt das Endsegment ein am cranialen Ende verdicktes und caudalwärts allmählich verschmälertes Knorpelgebilde dar. Nahe dem cranialen Ende findet sich seitlich eine kleine, dünne, oberflächliche Knochenschicht; axial liegt die Chorda[1]) mit ihren Scheiden, welche von cranial her, die Mitte des untersten knöchernen Wirbelkörpers durchziehend, ins Innere des End-

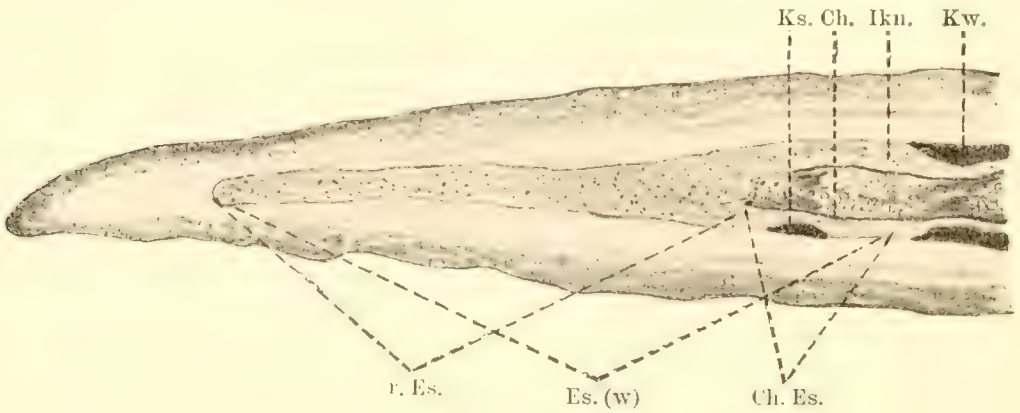

Textfigur 9.

Horizontalschnitt durch das Schwanzende. Es (w) knorpeliges Endsegment im weiteren Sinne; r. Es. rein knorpeliger Teil des Endsegmentes; Ch. Es. Chordahaltiger Teil des Endsegmentes; Ch. Chorda mit deren Scheiden; Ks. Knochenschicht; Kw. unterster knöcherner Wirbel; Ikn. Intervertebralknorpel.

segmentes eine Strecke weit hineindringt und endigt. Bau und Endigungsweise der hier befindlichen Chorda werde ich an anderer Stelle genauer beschreiben. Der vom Chordaende caudalwärts sich erstreckende Teil des Endsegmentes besteht aus rein gleichmässigem Knorpelgewebe[2]), welches sich nach und nach verjüngt und endlich abgestumpft endigt.

Auf sagittalen Serienschnitten kann man das Bauverhältnis des Endsegmentes ebenfalls übersichtlich betrachten (Taf. 1/2, Fig. 5).

[1]) Das Chordastück misst 1,0 mm Länge und zeigt nur einziges Segment.
[2]) Dieser rein knorpelige Teil ist 4,5 mm lang.

Das knorpelige Endsegment wird also an seinem cranialen Teile von der Chorda dorsalis durchsetzt, während es im caudalen Teile kein Chordagewebe einschliesst. Daher kann man am Endsegment zwei verschiedene Teile unterscheiden, einen „chordahaltigen Teil des Endsegmentes" und einen „rein knorpeligen Teil des Endsegmentes" oder „das knorpelige Endsegment im engeren Sinne". Beide zusammen bilden „das knorpelige Endsegment im weiteren Sinne".

2. Das Endstück der Chorda und der Chordascheide.

An der völlig ausgewachsenen knöchernen Wirbelsäule zieht die Chorda dorsalis als ein mit mehreren Scheiden umhüllter Strang, dessen Hauptteil aus eigentümlichen hyalinen (vacuolisierten) Zellen gebildet ist, durch die Mitte des Wirbelkörpers hin (Taf. 1/2, Fig. 4). Dabei weist sie eigentümliche, den einzelnen Wirbelsegmenten entsprechend metamerisch abwechselnde Einschnürungen und Anschwellungen auf. Intervertebral schwillt sie bedeutend an; nur ist diese intervertebrale Anschwellung bei den Stammwirbeln, wo die Verbindungsvorrichtung zwischen den einzelnen Wirbeln am vollkommensten ausgebildet ist, durch den Intervertebralknorpel etwas eingepresst (Taf. 1/2 Fig. 1). In der Mitte eines jeden Wirbelkörpers erweist sie sich als eine bedeutendere Einschnürung, die vertebrale; hier weist sie nicht nur solche äusserliche Einschnürungen auf, sondern auch eine besondere Struktur, so dass sie ein wie die Grundsubstanz des hyalinen Knorpels erscheinendes, mehr homogenes oder etwas fibröses, stark färbbares Gewebe, d. h. Chordaknorpel, darstellt. Wenn man die auf dem eigentümlichen Chordagewebe befindlichen mehreren Scheiden von innen nach aussen verfolgt, so kommen (Taf. 1/2, Fig. 1, 2, 4) folgende Schichten:

1. Dicht auf dem vacuolisierten Chordagewebe liegt eine aus unregelmässiger tiefgefärbter Kernlage bestehende Schicht,

Chordaepithelschicht, welche wesentlich nicht zur Chordascheide gehört, sondern zu den peripherischen, im unausgebildeten Zustande zurückbleibenden Chordazellen. Sie fehlt in der vertebralen Einschnürung, wo statt des eigentümlichen (vacuolisierten) Chordagewebes ein Chordaknorpel aufgetreten ist.

2. Auf die Chordaepithelschicht folgt die eigentliche Chordascheide, die bisher von verschiedenen Forschern in verschiedener Weise[1]) benannt worden ist.

Diese Scheide weist eine der segmentalen Anschwellung der Chorda entsprechende metamerische Dickenverschiedenheit auf. An der intervertebralen Anschwellung ist sie am dicksten, an der vertebralen Einschnürung am dünnsten und sie stellt eine mit Hämatoxylin sich schwach färbende, fast homogene Schicht dar; sie zeigt nur in der Intervertebralgegend, d. h. an ihrer dicksten Stelle, eine feine und kaum erkennbare faserige Struktur.

Die nach innen an diese Scheide sich anschliessende Elastica interna, welche Koelliker (22) bei der Selachier-, Ebner (7) bei der Hecht-Rückensaite beschrieben hatten, welche aber Gegenbaur als eine optische Erscheinung im inneren Rande der eigentlichen Chordascheide aufgefasst hatte, konnte ich nicht feststellen.

[1]) 1. Faserscheide, Tunica fibrosa (Koelliker, 1864—1865, bei verschiedenen Fischen).
2. Zellenfreie eigentliche Chordascheide, primäre Chordascheide (Gegenbaur, 1867, bei Selachiern).
3. Innere Chordascheide (Müller, 1871, bei Rana temporaria; Goette, 1875, bei der Unke).
4. Eigentliche Chordascheide (Koelliker, 1872, bei anuren Amphibien).
5. Cuticula chordae (Hasse, 1893, bei Triton).
6. Cuticula oder innere Cuticula (Schmidt, 1893, bei Selachiern, Amphibien).
7. Elastica interna (Field, 1895, Amblystoma, Rana, Bufo, Triton, Salamandra, Alytes etc).
8. Sekundäre Chordascheide (Klaatsch, 1895, bei Fischen und Amphibien).
9. Sekundäre Cuticula (Bergfeld, 1897, bei Alytes).

3. Dann folgt die elastische Chordascheide[1]). Sie stellt eine homogene, mit Hämatoxylin tiefgefärbte und scharf begrenzte Schicht dar, deren Dicke geringer als die der eigentlichen Chordascheide ist; sie zeigt keine metamerische Dickenverschiedenheit. An ihr habe ich mehrere rundliche oder ellipsoide Durchlöcherungen von wechselnder Grösse festgestellt, ähnlich der gefensterten Membran der Arterienwand.

In der neueren Zeit wurde von Klaatsch (20), Bergfeld (5) u. a. festgestellt, dass die eigentliche und elastische Chordascheide eine von den Chordazellen produzierte Membran ist; sie gehören wesentlich zum Chordagewebe.

4. Dicht nach aussen von der elastischen Chordascheide folgen die knöchernen Wirbelkörper und deren Verbindungsvorrichtung, d. h. Intervertebralknorpel. Hier sei nur gesagt, dass der Wirbelkörper, der Wirbelbogen und dessen Verbindungsvorrichtungen sich ursprünglich aus der perichordalen Bindegewebsschicht differenzieren. Da diese Schicht das Chordagewebe von aussen her dicht umhüllt, so wurde sie auch von alters her als eine Chordascheide[2]) angenommen; aber es ist jetzt von vielen Forschern mit Sicherheit festgestellt,

[1]) 1. Elastica externa (Koelliker, 1859—72, bei Elasmobranchiern, Selachiern, anuren Amphibien etc).
2. Limitans externa (Retzius, 1871, Acanthias, Rana).
3. Äussere Chordascheide (Müller, 1871, Rana temporaria).
4. Homogene elastische Cuticula (Schmidt, 1893, Selachier).
5. Skeletogene Elastica (Klaatsch, 1893, bei Fischer).
6. Cuticula skeleti (Hasse, 1893, bei Triton taeniatus, Field, 1895, bei Amphibien).
7. Primäre Chordascheide (Klaatsch, 1895, Ascidien, Amphioxus, Fische, Amphibien).
8. Cuticula chordae (Ebner, 1895, Myxine).
9. Primäre Cuticula (Bergfeld, 1895, bei Alytes).

[2]) 1. Bindegewebige Lage spindelförmiger Zellen (Koelliker, 1872. Anuren).
2. Äussere skeletbildende Schicht (Gegenbaur, 1867—96).
3. Bindegewebige Zellenscheide (Müller, 1871, Rana temporaria).
4. Äussere zellenhaltige Chordascheide (Goette, 1875, bei der Unke).

dass sie nicht zum cordalen Gewebe gehört, d. h. kein Produkt von Chordazellen ist, sondern von dem perichordalen Gewebe abstammt.

Diese Gewebsschicht repräsentiert in der Embryonalzeit eine bindegewebige, zellenhaltige Schicht (häutige Wirbelsäule); dann differenziert sie sich verschiedenartig. Dabei werden in ihr metamerische Knorpellamellen gebildet (knorpelige Wirbelsäule); endlich kommen durch die sekundäre Knochenbildung metamerisch die Wirbelkörper, die Dorsalbogen, Ventralbogen und Querfortsätze (knöcherne Wirbelsäule) zustande; der zwischen den metamerischen Wirbelsegmenten bleibende Bindegewebsteil ist nichts anderes als der Intervertebralknorpel, die Ligg. intervertebralia, Ligg. interarcuata, der Umhüllungsapparat der Gelenkfortsätze.

Die Länge der im Endsegment eingebetteten Chorda verhält sich je nach den einzelnen Exemplaren sehr mannigfaltig:

am	Exemplar	A:	3,27 mm
„	„	E:	1,00 „
„	„	F:	4,70 „
„	„	G:	4,70 „
„	„	H:	4,50 „
„	„	J:	3,80 „

Die Gestalt des hier befindlichen Chordastückes ist wie die des Endsegmentes selbst. Sie ist am cranialen Ende dick, nach dem caudalen Ende zu immer schmäler und endigt endlich abgestumpft. An Totalpräparaten zeigt das Chordastück im Endsegmente sowohl äusserlich (Färbungs- und Dicken-

5. Skeletogenes Gewebe (Hasse, 1893, bei Triton taeniatus).
6. Zellige bindegewebige äussere Scheide (Schmidt, 1893, Siredon).
7. Innerste, fester gefügte, scheidenartige Schicht des perichordalen Bindegewebes (Schauinsland, 1898).
8. Zellige Bindegewebsschicht (Klaatsch, 1893).
9. Bindegewebige Chordahülle (Bergfeld, 1897).

unterschied) als auch innerlich eine metamerische Andeutung. Was den inneren Bau desselben anbetrifft, so findet man hier abwechselnd typisch vacuolisiertes Chordagewebe und sogenannten Chordaknorpel. Die Anzahl der anscheinenden Segmente des Chordastückes im Endsegmente ist sehr variabel:

am	Exemplar	A:	2	Segmente
„	„	E:	1	„
„	„	F:	3	„
„	„	G:	3	„
„	„	H:	4	„
„	„	J:	3	„

Wenn ich den Bau des im Endsegment eingebetteten Chordastückes noch genauer betrachte, so ergibt sich das Folgende: der sogenannte Chordaknorpel besitzt eine verhältnismässig viel grössere Dicke als an dem durch die knöcherne Wirbelsäule hinziehenden Chordateile; ferner ist er viel lockerer gefügt und zeigt keine homogene, sondern vielmehr fibröse Struktur mit geringer Färbbarkeit. Die Vacuolisierung der Chordazellen ist grösstenteils unregelmässig oder unvollständig, infolgedessen finden sich zwischen den typischen hyalinen Chordazellen noch stark protoplasmatische und hyaline Tropfen von verschiedener Grösse, einschliessende Zellen sowie einige tiefgefärbte Zellen von mehr homogenem Inhalte. Dies kann als ein Zustand aufgefasst werden, bei dem die Differenzierung von Chordazellen noch im jüngeren Stadium geblieben ist. Die Chordaepithelschicht erweist sich hier oft stellenweise als kleine Anhäufung. Die eigentliche Chordaschicht ist dicker als an der knöchernen Wirbelsäule und es ist keine metamerische Dickenverschiedenheit mehr nachzuweisen. Die Dicke der elastischen Chordascheide selbst verhält sich an beiden Stellen fast gleichartig; daher ist der Dickenunterschied zwischen eigentlicher und elastischer Chordascheide hier bedeutender als dort, indem die erstere die letztere an

Masse stark übertrifft. Nach aussen von der elastischen Chordascheide folgt die nicht zum Chordagewebe gehörende skeletogene Gewebsschicht. Am völlig ausgewachsenen Abschnitt der Wirbelsäule kommen an deren Stelle segmentale knöcherne Wirbelkörper mit Bogen und den übrigen Verbindungvorrichtungen vor; dagegen wird an dem Endsegment das von aussen mit elastischer Scheide begrenzte Chordagewebe bloss von einer dünnen Knorpelschicht umschlossen.

Diese Knorpelschicht schickt dorsal ein unregelmässiges Knorpelstück (Dorsalbogen) ab, welches sich als eine kontinuierliche Knorpelmasse von verschiedener Länge caudalwärts erstreckt, hingegen tritt ventralwärts bloss eine kleine Knorpelmasse (Ventralbogen) hervor, welche an dem proximalen Abschnitte auf eine kurze Strecke beschränkt, zu finden ist (Taf. 1/2, Fig. 5). Ferner heften sich an denselben Abschnitten der Knorpelschicht oberflächlich hier und da einige kleine unregelmässige Knochenplatten an (Textfig. 9) und es stellt somit eine intermediäre Zone zwischen dem knöchernen Wirbelkörper und dem rein knorpeligen Endabschnitte dar.

Die die Chorda umschliessende Knorpelschicht zeigt an der Stelle, wo jene knorpelig differenziert erscheint, eine Andeutung von Dickenzunahme; ferner setzt sie sich terminal in den rein knorpeligen Endabschnitten fort und stellt so eine einheitliche Masse mit ihm dar. Ihre Oberfläche wird von einer Bindegewebsschicht bekleidet, welche mit der Knorpelschicht zusammen das perichordale skeletogene Gewebe bildet, aus welchem die letztere entstanden ist; demgemäss sind die beiden Gebilde nicht der Chorda zugehörig.

3. Beziehung zwischem dem Chordaende und dem Endteil des knorpeligen Endsegmentes.

Bei allen von mir untersuchten Exemplaren endigt das Chordagewebe schon vor dem eigentlichen Ende des End-

segmentes; der weiter caudal liegende Teil des Endsegmentes ist rein knorpelig (Textfig. 8, 10). Dieser rein knorpelige Teil, das knorpelige Endsegment im engeren Sinne, weist an verschiedenen Exemplaren eine verschiedene Länge (0,3 mm bis 4,2 mm) auf. Mit der Feststellung seiner Herkunft beschäftigten sich bisher viele Forscher, wie oben zitiert, und die einen wollten anatomisch bei dem ausgewachsenem Tiere die Sache entscheiden, während die anderen mehr entwickelungsgeschichtlich oder experimentell mit Regenerationsversuchen die Aufklärung finden wollten.

Um die Frage, wie sich das Chordaende mit dem darauffolgenden Knorpelstück verhält, zu beantworten, ist es vor allem nötig, dass man sich zuerst über die Art und Weise der eigentlichen Endigung der Chorda genau orientiert. Bei der Beantwortung der Frage liegt der Schwerpunkt darin, ob die elastische Chordascheide, d. h. die äusserste Begrenzungsschicht des Chordagewebes, vollständig sich abschliesst oder nicht. Es zeigt sich, dass dieselbe, auch Limitans externa genannt, caudalwärts immer mehr in ihrer Mächtigkeit abnimmt, dass sie, vielgestaltig und stark aufgerollt, auch stellenweise zerrissen erscheint. Schliesslich verschwindet sie in dem umgebenden Knorpelgewebe und bildet keine abgeschlossene Schicht. Somit ist die elastische Chordascheide terminal offen. Die Öffnung findet sich aber nicht in der direkten Verlängerung der Körperachse, sondern zieht dorso-lateralwärts (auch ventral); die Umrandung ist, wie erwähnt, sehr unregelmässig gestaltet (Taf. 1/2, Fig. 6).

Die nächstfolgende eigentliche Chordascheide stellt erst eine scharf abgegrenzte homogene Zone dar, welche kurz vor dem Aufhören der elastischen Scheide ihre Abgrenzung verwischt und ebenfalls schliesslich in dem Knorpelgewebe verschwindet.

Die die eigentlichen Chordazellen umgebenden Chorda-

epithelien verlieren vor deren Aufhören ihre regelmässige Anordnung, die Schichtung wird unregelmässig, auch ballenartig angehäuft; endlich mischen sich die Zellen mit den Chordazellen und lassen sich nicht mehr von ihnen unterscheiden.

Was endlich die Chordazellen anbetrifft, so zeigen sie an dem äussersten Ende der Chorda nicht mehr die typische vacuolisierte oder hyaline Beschaffenheit, sondern erscheinen nach Form und Beschaffenheit mannigfaltig. Die Zellform ist bald oval, bald polygonal; der Zelleib ist mehr protoplasmatisch, und es zeigt die eine mehr gleichmässige Färbbarkeit in Hämatoxylin, die andere enthält eine in Hämatoxylin tiefgefärbte körnige Masse und wieder eine andere besitzt kleine oder grosse Hyalintropfen in wechselnder Menge (Textfig. 10).

Die Intercellularsubstanz ist auch nicht gleichmässig beschaffen; sie erscheint bald homogen, bald körnig, bald faserig und an einigen Stellen findet man sogar eine in Hämatoxylin schwachgefärbte geronnene Masse.

Die beschriebene Umlagerung des Chordaendes geschieht ziemlich plötzlich. Wie schon erwähnt, zeigt das Chordastück im chordahaltigen Teile des Endsegmentes eine unvollständige Segmentierung, indem der letzte Endteil stets dem intervertebralen Chordaanteil entspricht, nicht aber dem Chordaknorpel.

Obgleich ich bis jetzt noch kein mitotisches Bild in den hier befindlichen Chordazellen konstatieren konnte, möchte ich doch glauben, dass sie viel jünger sind, wie die übrigen, wenn sie auch keine volle Lebensfunktion mehr zeigen. Und ich halte diese Lokalität mit den noch jugendlich erscheinenden Chordazellen und dem eigentümlichen Auflösungsmodus der Hüllschichten der Chorda zu der beschriebenen gemeinsamen Masse, für die Bildungsstätte und Wachstumszone der weiter noch entwickelungsfähigen Chordamasse. Wenn man denkt, dass die Zahl der Wirbelkörper bei den alten grossen Cryptobranchus stets beträchtlicher ist als bei den jungen kleinen,

so muss man wohl zu einer solchen Ansicht kommen. Diese mehr indifferenten jugendlichen Chordazellen spielen bei dem Wachstum der Wirbelsäule des Cryptobranchus eine grosse Rolle, bilden das Material dafür und zeigen die Fähigkeit einer

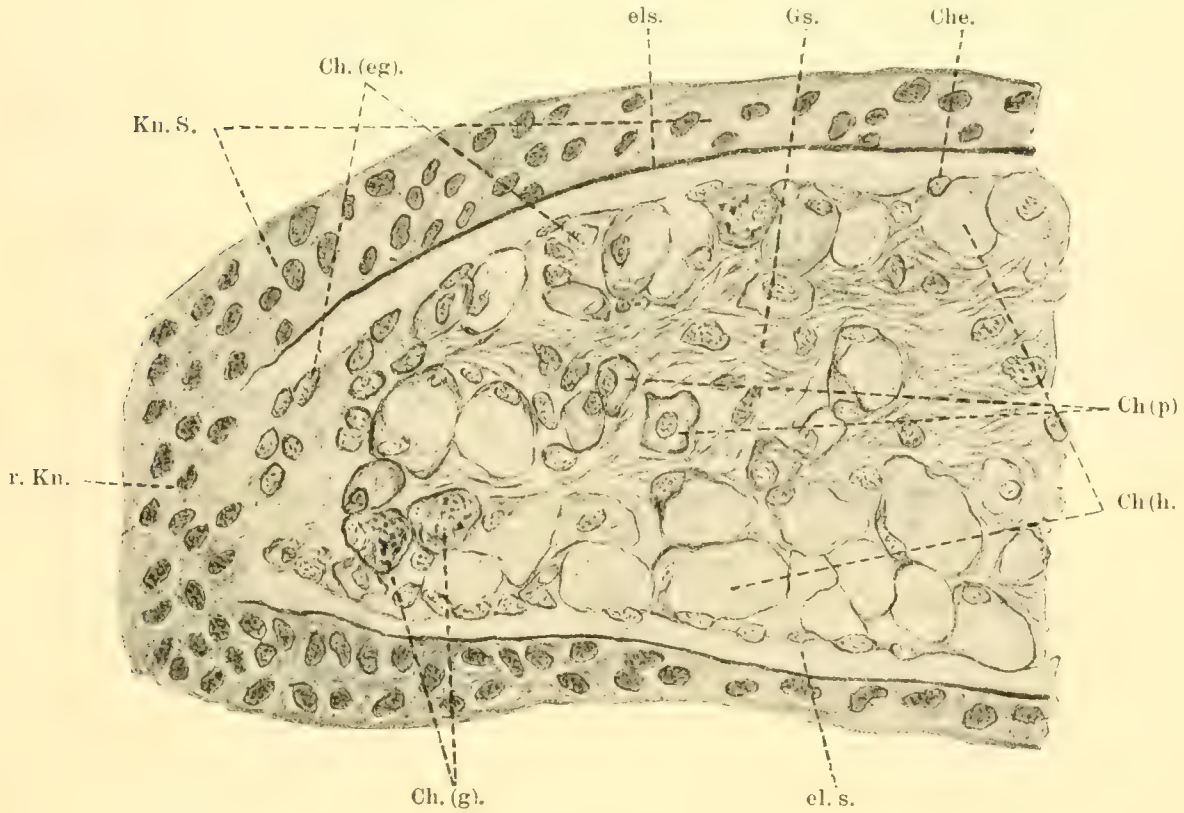

Textfigur 10.

Sagittalschnitt durch Endstück des knorpeligen Endsegmentes. Ch. (p.) protoplasmatische Chordazellen; Ch. (h). hyaline Tropfen tragende Chordazellen. Ch. (g). körnige Masse enthaltende Chordazellen; Ch. (eg). Chordaepithelgruppen; Che. Chordaepithel; Gs. Grundsubstanz; els. elastische Chordascheide; Kn. S. Knorpel des chordahaltigen Teiles des Endsegmentes; r. Kn. Knorpel des rein knorpeligen Teils des Endsegmentes.

weiteren Differenzierung in die eigentlichen Chordazellen; die Elemente ihrer Hüllschicht bilden deren Derivate.

Was die Genese des rein knorpeligen Anteils des Endabschnittes anbetrifft, so bin ich auch fest überzeugt, dass es mit dem aneinander zusammenstossenden Chordagewebe gar keine Connex hat; auch zeigt dasselbe in histologischer Hin-

sicht gar keine Ähnlichkeit etwa mit dem Chordaknorpel. Er ist vielmehr hyalin, stellt weiter cranial die die eigentliche Chordamasse umhüllende Scheide dar und bildet tatsächlich mit der letzteren eine einheitliche Masse — das knorpelige Endsegment im weiteren Sinne. An den Schnittbildern zeigt derselbe ein mit dem Intervertebralknorpel gleiches histologisches Verhalten; im Centrum finden sich rundliche oder elliptische Knorpelzellen mit meist grossen runden oder ovalen Kernen. Man sieht hier und da eine eigentümliche Gruppierung und eine gegenseitige Abplattung der Zellen, auch mit Hämatoxylin dunkel gefärbte Höfe (Knorpelkapsel) sehr deutlich. Nach der Oberfläche zu platten sich die Zellen allmählich ab; ihre Kerne werden schlank stäbchenförmig oder spindelförmig. Der Übergang der beiden Schichten geschieht ganz allmählich, ohne scharfe Abgrenzung. Die ganze Knorpelmasse wird nach aussen von der Bindegewebsschicht umhüllt. Dieser rein knorpelige Teil wird, besonders im centralen Teile, bei dem weiteren Wachstum von der hineinwuchernden Chordamasse auseinandergedrängt und wird zu der umhüllenden Scheide der letzteren; dann kommen hier zunächst die dünnen Knochenplatten zur Bildung und so entsteht die unvollkommene Segmentierung des Endsegmentes (der chordahaltige Teil des Endsegmentes).

4. Wesen und Bedeutung des knorpeligen Endsegmentes.

Die Länge des knorpeligen Endsegmentes und der darin beherbergten Chorda, die Zahl der unvollkommenen Segmente von letzterer und die Länge des rein knorpeligen Teiles des Endsegmentes verhalten sich nach den Exemplaren verschieden. Auf der Tabelle VI sind die betreffenden Zahlen für drei zu den Serienschnitten verarbeitete Exemplare angegeben.

Die Länge des rein knorpeligen Teiles des Endsegmentes weist danach eine bedeutende Verschiedenheit (0,3—4,5 mm)

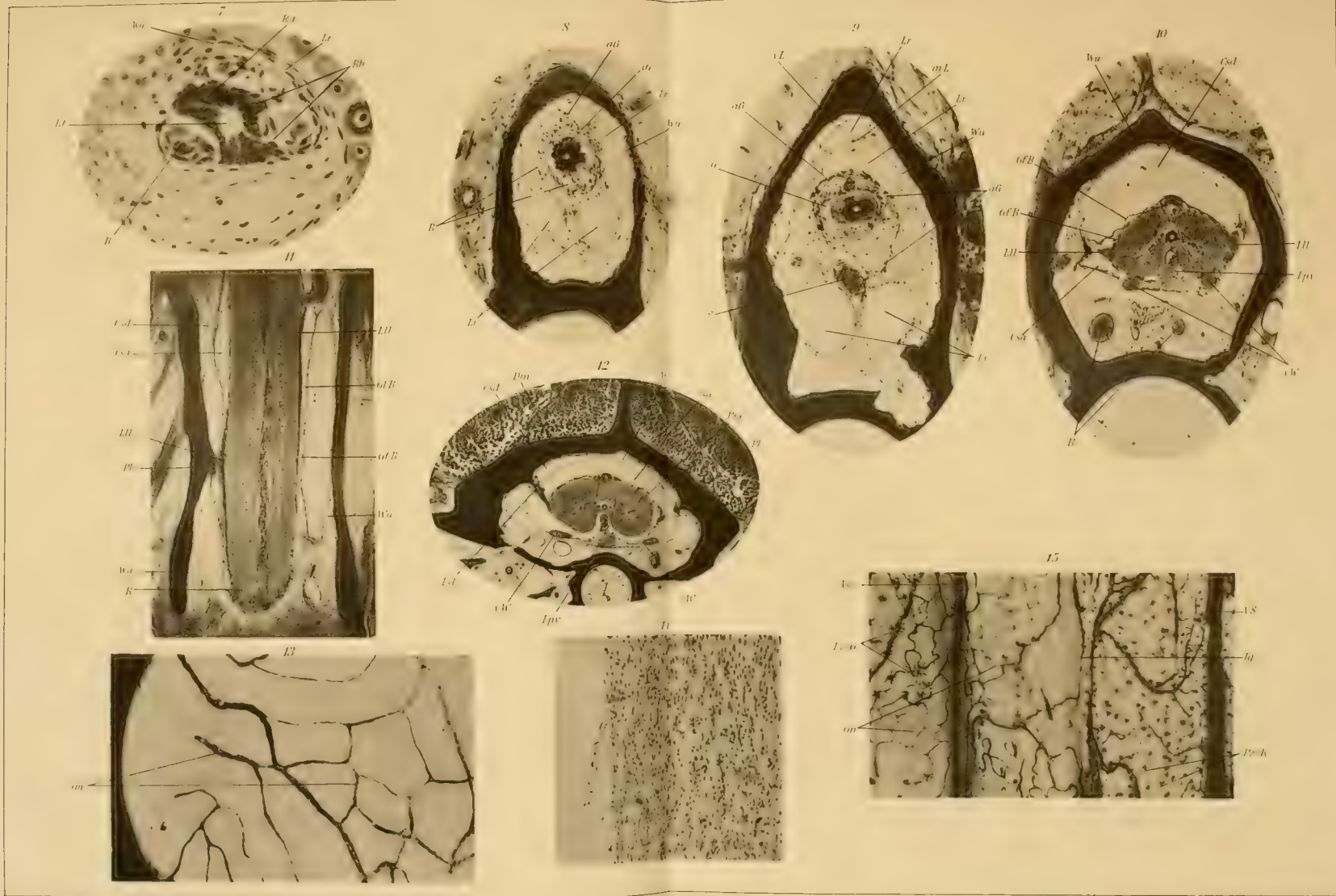
7
8
9
10
11
12
13
14
15

auf, während das knorpelige Endsegment im weiteren Sinne nur wenig verschieden ist (5,07—6,00 mm). Bei dem grössten (26,3 cm) Exemplare ist die Chorda am längsten und ihre Segmente sind drei an der Zahl; bei dem kleinsten Tiere (18 cm) ist die Chorda am kürzesten, trägt nur ein Segment. Vergleicht man diese zwei Exemplare, so sieht man, dass die Zahl der knöchernen Schwanzwirbel sehr variabel ist (beim grössten 21, beim kleinsten 19), während die Stammwirbel und der Sacralwirbel bei beiden ganz gleich sind.

Tabelle VI.

Exemplare	Körperlänge	Zahl der knöchernen Wirbel				Knorpeliges Endsegment			
		Zahl der Stammwirbel	Sacralwirbel	Zahl der Schwanzwirbel	gesamte Zahl der Wirbel	Länge			Zahl d. Segmente der Chorda
						d. chordahaltigen Teils	d. reinknorpeligen Teils	gesamte Länge d. Endsegmentes	
	cm					mm	mm	mm	
A	21	20	XXI	22	43	3,27	1,80	5,07	2
E	18	20	XXI	19	40	1,00	4,50	5,50	1
F	26,3	20	XXI	21	42	5,70	0,30	6,00	3

Bekanntlich ist die Wirbelzahl bei den Urodelen sehr variabel, besonders im Gebiete des Schwanzteiles. Die Körperlänge ist sowohl durch die Grösse des einzelnen Wirbels als auch durch die Wirbelzahl vielfach beeinflusst. Den ersten Faktor kann man durch die Vergleichung einiger Exemplare leicht feststellen; zur Erklärung des zweiten aber bedarf es einer genaueren Untersuchung.

Wie oben erwähnt, nehmen die Chordazellen an dem Chordaende eine mehr indifferente Beschaffenheit an, d. h. die Chorda bleibt an ihrer Endstelle auf dem Wege zur weiteren Differenzierung. Wenn man diese Tatsache und sowohl die

Länge der im Endsegmente eingeschlossenen Chorda als auch die Zahl der Chordasegmente bei unseren kleinsten und grössten Tieren vergleichend betrachtet, so kann man leicht sehen, dass das knorpelige Endsegment während des Wachstums des Tieres allmählich an Länge zunimmt und dass einerseits die Chorda immer weiter ins Innere des Endsegmentes vordringt, wobei sie eine oder mehrere Segmente bildet, und dass sich andererseits aus der oberflächlichen Schicht des Endsegmentes die dem cranialen Chordasegmente entsprechenden Knochenflecke differenziert. Dadurch vermehrt sich die Wirbelzahl aus dem cranialen Teile des knorpeligen Endsegmentes einen nach dem anderen weiter.

Es ist also das knorpelige Endsegment nicht als ein einziges unvollkommenes Wirbelsegment, sondern als ein im jungen Entwickelungszustand befindlicher und noch weiter zu einer Anzahl der Wirbel sich auflösender Wirbelkomplex zu betrachten. Bei dem jungen Tiere differenziert sich der Wirbel aus dem cranialen Teile des Endsegmentes von neuem; dadurch spielt das Endsegment bei der Vermehrung der Wirbel, resp. bei dem Längenwachstum des Tieres eine wichtige Rolle. Infolgedessen sind die Baubestandteile des Endsegmentes nichts anderes als die der Wirbelsäule selbst, d. h. das Endsegment ist aus der Chorda und der zum skeletogenen Gewebe gehörenden Gewebsschicht zusammengesetzt. Die Chorda liegt axial; das aus der skeletogenen Gewebsschicht differenzierte Knorpelgewebe bildet die knorpelige Hülle des cranialen Teiles des Endsegmentes, d. h. es bildet am chordahaltigen Teile des Endsegmentes eine scheidenartige Hülle um die Chorda, und am caudalen Teile des Endsegmentes das rein knorpelige Endsegment (das knorpelige Endsegment im engeren Sinne), indem die Knorpelhülle von dem Chordaende noch eine Strecke weit caudalwärts sich verlängert. Damit versteht man, dass der seither als „Knorpelstrang", „Knorpelstab", „Endstab" oder

„Chordastab“ von vielen Autoren genannte Knorpelteil zu dem aus der perichordalen skeletogenen Gewebsschicht hervorgegangenen Gewebe gehört.

Obgleich das knorpelige Endsegment äusserlich ein einheitliches Gebilde darstellt, sind doch im Innern eine oder mehrere Segmentierungen bemerkbar. Daher ist die Erforschung von dessen Bau für die Bestimmung der Wirbelzahl von hoher Bedeutung. Weil die letztere besonders am Schwanzteil des Cryptobranchus sehr variabel ist, so muss man nicht nur die knöchernen und unvollkommenen knorpeligen Wirbel, sondern auch die Segmentierung der im Endsegmente eingeschlossenen Chorda berücksichtigen. Bei einem in eine Querschnittserie zerlegtem Exemplare beträgt die knöcherne Schwanzwirbelzahl 22, bei einer Sagittalschnittserie 21. Wenn man aber die Segmentierung im knorpeligen Endsegmente mitrechnet, so beträgt die Schwanzwirbelzahl bei beiden Exemplaren je 24 (beim ersteren: 22 knöcherne Wirbel + 2 Chordasegmente = 24; beim letzteren: 21 knöcherne Wirbel + 3 Chordasegmente = 24); also ist die ganze Wirbelzahl je 45.

Aus dem Vorstehenden ist ersichtbar, dass das knorpelige Endsegment beim erwachsenen Tiere noch einen primitiven Zustand des distalen Wirbelsäulenteiles aufweist. Dieses primitive Bauverhältnis ist nicht ein regressives, sondern ein mehr progressives, indem die Vermehrung der Wirbel während des Wachstums sich immer noch in dem Endsegmente abspielt.

B. Rückenmarkshülle.

I. Ausbildung und Einteilung der Rückenmarkshüllen.

Bekanntlich ist die Kenntnis über die vergleichende Anatomie der Hüllen des Centralnervensystems bei den Wirbeltieren heute noch keineswegs erschöpfend. Namentlich bei Amphibien gibt es darüber bisher keine entschiedene Ansicht. Gaupp (8) schreibt in Eckers „Anatomie des Frosches" 1896: „Die hier gegebene Darstellung der Gehirn- und Rückenmarkshüllen ist eine sehr unvollständige, und eine spezielle Neubearbeitung dieses Kapitels wäre sehr wünschenswert."

Was die Histogenese der Hüllen des Centralnervensystems anlangt, so sagt v. Baer (3), dass sie alle aus der äusseren Fläche des Nervenrohres sich entfalten; dann modifizierte Reichert (33) diese Ansicht so, dass die Dura mater aus der Anlage der Wirbelsäule, dagegen die Pia mater samt Arachnoidea aus der des Centralnervensystems selbst hervorgehen. Endlich gab Koelliker (23) den Nachweis, dass die Rückenmarkshäute keine Produkte der Medullarplatte oder des äusseren Keimblattes sind, sondern der Wirbel. Diese Ansicht ist nachher von allen Seiten vielfach bestätigt (so von Gegenbaur (13), Goette (14)). Da die Rückenmarkshüllen genetisch als Adnexe der Wirbelsäule zu betrachten sind, so versteht man, dass eine innige Beziehung zwischen der Ausbildung der Hüllen und der des Wirbelkanals besteht.

Was die Ausbildungsweise der Hüllen bei einfachen Wirbeltieren und die Homologisierung derselben anbetrifft, so sind auch hierüber Meinungsverschiedenheiten vorhanden und es bestehen, soviel ich weiss, zwei Ansichten hierüber.

A. Zwischen der Wand des Rückgratkanals und der Oberfläche des Rückenmarkes befindet sich eine ursprünglich aus

skeletogener Gewebsschicht entstandene Bindegewebsschicht, welche ebensowohl Perichondrium oder Periost, wie eine Hülle des Rückenmarkes vorstellt (Meninx). Die Bindegewebsschicht trennt sich in zwei Blätter durch Auftreten von Lymphräumen, welche anfänglich eine schmale Lymphspalte darstellen und allmählich mit einander zusammenfliessen. Das eine Blatt liegt der Innenfläche des Rückgratkanals eng an (Exomeninx), das andere umschliesst das Rückenmark dicht (Endomeninx). Aus dieser phylogenetischen Grundform entstehen durch weitere Differenzierung verschiedene Abarten der Rückenmarkshüllen, von dem einfachen Typus der Fische an bis zu der komplizierten Form der Säuger. Die Exomeninx spaltet sich in zwei Lamellen, das Wirbelperiost und die Dura mater. Ebenso trennt sich die Endomeninx in zwei Schichten, die Arachnoidea und Pia mater. Die diese Ansicht vertretenden Forscher sind jedoch in der Betrachtungsweise und Benennung der einzelnen Hüllen nicht einig, und zwar sind folgende Meinungverschiedenheiten vorhanden.

B. In phylogenetisch primitiver Stufe spaltet sich die zwischen der Wandung des Rückgratkanals und Rückenmarksoberfläche eingeschaltete Bindegewebsschicht in zwei Schichten. Die äussere Schicht oder Exomeninx beteiligt sich gar nicht an der Bildung der Rückenmarkshüllen und bleibt immer Wirbelperiost; die weitere Entwickelung der Rückenmarkshüllen kommt einzig und allein durch die Differenzierung der inneren Schicht oder Endomeninx zustande. In etwas fortgeschrittener Stufe sondert sich die Endomeninx, primitive Rückenmarkshülle, in die Dura mater und die sekundäre Rückenmarkshülle. Erst in höherer Stufe werden die Arachnoidea und Pia mater von dieser ausgebildet. Dies wird zuerst von Sterzi (44) behauptet und wurde dann von Romiti (38) und Wiedersheim (46) bestätigt. Die Nomenklatur ist die folgende:

Exomeninx: periostale Lamelle	medullare Lamelle (= Dura mater)	(Subduralraum)	Endomeninx . . . . . Fischtypus.
			zwischen den Schichten entwickelt schmale Lymphspalte . . . Amphibientypus.
,,	,,		Arachnoidea Pia mater . . . . Säugetiertypus. (Gegenbaur [13]).
Dura mater: Periost des Wirbelkanals	medullare Dura mater	(primärer Lymphraum)	primäre Gefässhaut . . . . . Fischtypus.
			Arachnoidea Pia mater . . . . Höhere Tiertypus. (Sagemehl [39]).
Dura mater: äusseres (periostales) Blatt	inneres (neurales) Blatt	(primärer Subduralraum)	primäre Gefässhaut . . . Urodelentypus.
			,, . . . Inneren Typus. (O'Neil [29]).
Dura mater: periostales Blatt	medullares Blatt	(Interduralraum)	primäre Gefässhaut (nur stellenweise gespalten) . . . Froschtypus. (Ecker-Gaupp [8])
Wirbelperiost	Dura	(Epiduralraum) (Subduralraum)	Pia mater . . . . . Salamandra maculata (Schneider [43]).
Dura mater (Pachymeninx): Lamina externa (= Endorrhachis)	Lamina interna (= Dura spinalis im engeren Sinne)	(Epiduralraum) (Subduralraum)	Leptomeninx: Arachnoidea (Subduralraum) Pia mater . . . . Mensch. Ziehen [48]).

(Exomeninx) (Endomeninx)

Endorrhachis Meninx primitiva . . . . . Fischtypus.

„ Dura (Subdural-raum) Meninx secundaria . . . . . Amphibientypus.

„ „ („) Arach-noidea (Subarach-noidalraum) Pia mater . . . . . Höherer Tiertypus.

(Sterzi [44]).

Endorrhachis (Perineuralgewebe Perineuralraum) Meninx primitiva . . . . . Fischtypus.

„ („) Dura mater (Cavum subdurale) Pia mater primitiva . . . . . Amphibientypus.

„ („) „ („) Arach-noidea (Cavum subarachnoidale) Pia mater secundaria . . Vogel-, Säugetier-typus.

Wiedersheim [48]).

Über folgende zwei Punkte herrscht Übereinstimmung:

1. Die Rückenmarkshülle stammt phylogenetisch aus der skeletogenen Bindegewebsschicht.

2. Ihre weitere Entwickelung wird in drei Etappen eingeteilt, wenngleich sie dabei einige Verschiedenheiten aufweist.

Schema nach der Ansicht A:

Stadium I.	Exomeninx		Endomeninx
„ II.	periostale Lamelle	Dura mater	primäre Gefässhaut
„ III.	„	„	Arachnoidea | Pia mater

Schema nach der Ansicht B:

Stadium I.	Endorrhachis	Meninx primitiva	
„ II.	„	Dura mater	M. secundaria
„ III.	„		Arachnoidea | Pia mater

Ferner ist zu bedenken, dass sich die Dura mater bei demselben Tiere am Gehirn und Rückenmark nicht ganz gleich verhält; die eine Ansicht lässt die Dura mater encephali allein dem Duralsack des Rückenmarkes entsprechen (Aeby [1], Hyrtl [17], Krause [25]), während sie nach der anderen dem Duralsack des Rückenmarkes samt dem Wirbelperiost und dem zwischen beiden befindlichen eigentümlichen fetthaltigen Gewebe entspricht (Arnold [2], Gegenbaur [13], Rauber [32], Ziehen [48] u. a.). Nach der letzten Ansicht repräsentiert die wesentlich einheitliche Dura mater örtlich zwei verschiedene Ausbildungszustände; am Schädel bleibt sie eine einfache Hülle, während sie im Wirbelkanal in zwei Lamellen gesondert ist; solche Spaltung wäre nach Zander (47) bei Menschenembryonen und Schildkröten hauptsächlich durch die Beweglichkeit der Wirbelsäule verursacht.

Die Rückenmarkshüllen von Amphibien werden von vielen Autoren übereinstimmend in der Art aufgefasst, dass sie phylogenetisch zu der zweiten Etappe gehören. Meines Wissens ist die Spaltung der weichen Rückenmarkshülle, Endomeninx, in Arachnoidea und Pia bei Urodelen bisher ausser von Gegenbaur (13) von niemandem beschrieben worden. Derselbe sagt wie folgt: „Es gibt sich dann noch eine ausserhalb der unmittelbaren Rückenmarkshülle befindliche, sehr feine Membran zu erkennen, welche mit ersterer teils durch radiäre, teils durch schräge Züge und Blätter zusammenhängt und seinen weiteren Lymphraum umschliesst (Menobranchus)." Was die Ausbildung der einzelnen Hüllen bei Amphibien anbetrifft, so sondert sich nach der einen Anschauung die Dura mater aus der äusseren Lage des ursprünglichen Meninxgewebes, der Exomeninx, so dass sie einem Teile der Exomeninx der Fische entspricht. Nach der anderen Anschauung stammt sie aus der inneren Lage desselben, der Endomeninx, so dass sie einen Teil der Endomeninx, Meninx primitiva, der Fische darstellt. Diese phylogenetisch sehr interessante Frage könnte wohl durch die ontogenetische Forschung gelöst werden. Leider aber fehlt uns das geeignete Larvenmaterial unseres Tieres, so dass sich die Sache nicht entscheiden lässt. Es ist aber immerhin sehr bemerkenswert, dass der Schwanzteil der Wirbelsäule von Urodelen selbst beim erwachsenen Tiere noch in einem sehr primitiven Zustande geblieben ist, was im vorigen Abschnitte erörtert wurde; die Annahme ist sehr wahrscheinlich, dass die Rückenmarkshüllen am Schwanzteil sich ebenso verhalten, wie die Wirbelsäule.

Zu meinen Untersuchungen über den Gegenstand benutzte ich ein 21 cm langes Exemplar (Exemplar A), dessen Wirbelsäule aus 41 ganz knöchernen, 2 rudimentären, grösstenteils noch knorpeligen Wirbeln und einem knorpeligen Endsegment bestand. Ich fertigte Querschnittserien von der Schwanzspitze

bis zum oberen Schwanzteile an und verfolgte hauptsächlich das Verhalten der Rückenmarkshüllen. Die Sagittal- und Horizontalschnittserien der beiden Exemplare (E und F) dienten als Ergänzung. Auf die durch die Behandlung entstehenden Artefakte, wie z. B. Schrumpfung des Rückenmarkes, Ablösung und Trennung der zarten Hüllenschichten usw., wurde sorgfältig geachtet.

An der Schwanzspitze sieht die Rückenmarkshülle sehr einfach aus; sie wird um so komplizierter, je weiter cranialwärts man vorrückt. Obgleich die Übergangsweise eine sehr allmähliche ist, so möchte ich doch sowohl an dem Rückenmark als auch an deren Hülle die folgenden Abschnitte unterscheiden:

Einteilung des Schwanzrückenmarkes.

1. Extravertebralabschnitt,
   d. h. der vom letzten Ende der Wirbelsäule (resp. des knorpeligen Endsegmentes) noch caudal frei hinausreichende Teil.
2. Der eigentliche Schwanzabschnitt.
   a) Distaler Teil:
      1. Gebiet des knorpeligen Endsegmentes und des 22. Schwanzwirbels.
      2. Gebiet vom 17.—21. Schwanzwirbel.
   b) Mittlerer Teil:
      1. Gebiet vom 11.—16. Schwanzwirbel.
      2. Gebiet vom 5.—10. Schwanzwirbel.
   c) Proximaler Teil:
      Gebiet vom 1.—4. Schwanzwirbel.

1. Die Hülle des Extravertebralabschnittes des Rückenmarkes.

Hier erweist sich das Rückenmark als einfacher Ependymkanal, welcher den Reissnerschen Faden (31, 40) im Lumen

enthält und terminal eine kolbenförmige Erweiterung (37) aufweist, es wird aussen von einer aus zwei bis drei Lagen von spindelförmigen Kernen bestehenden Schicht umhüllt; dieselbe stellt eine einfachste Form der Rückenmarkshüllen dar, ich nenne diese noch indifferente Zellenschicht die primitive Rückenmarkshülle.

2. Die Hülle des eigentlichen Schwanzrückenmarkes.

a) Hülle des distalen Teiles.

1. Gebiet des knorpeligen Endsegmentes und des 22. Schwanzwirbels.

Am caudalen Teile des Endsegmentes berührt die dorsale Fläche der das Endsegment bekleidenden Schicht spindelförmiger Kerne die ventrale Fläche der primitiven Rückenmarkshülle; darin liegen wenige Blutcapillaren eingebettet. Am mittleren Teile des Endsegmentes werden die Kerne der Auskleidungsschicht stäbchenförmig. An der Stelle, wo die Bildung des knorpeligen Wirbelbogens zuerst zum Vorschein kommt, stellt die Auskleidungsschicht ohne weiteres den Überzug des knorpeligen Wirbelkanals dar; sie ist auch als Perichondrium anzunehmen und ihre tiefe Kernlage liegt der inneren Fläche des Knorpelkanals epithelartig an (osteogene Schicht). Am Cranialteile des Endsegmentes weist das Rückenmark einen Ependymkanal aus mehrreihigen Zellen auf; Hülle des Rückenmarkes und Überzug des Wirbelkanales liegen zumeist dicht aneinander; nur zum kleineren Teil ist wenig Gallertgewebe zwischen beiden eingeschaltet; in sehr kleinem Teil ist eine minimale Spalte zu finden (Taf. 3/4, Fig. 7).

An Querschnitten, welche die Gegend zwischen Endsegment und dem untersten (22.) Schwanzwirbel treffen, sieht man ventral einen Teil des dem Zwischenwirbelband entsprechenden Faserringes, dorsal den Dornfortsatz des untersten Wirbels

und lateral die laterale Portion des Lig. interarcuatum. Die Rückenmarkshülle ist an der Ventralseite sehr dünn und zwischen ihr und dem Faserring ist eine schmale Schicht von Gallertgewebe eingeschaltet, an der Dorsalseite ist sie dicker und berührt das Perichondrium des Dornfortsatzes; lateral geht sie in die Faserschicht der Lig. interarcuata allmählich über und zwischen beiden ist eine kleine Lymphdrüse sichtbar. Im Bezirke des untersten (22.) Schwanzwirbels verdichtet sich die Rückenmarkshülle etwas; zwischen ihr und dem Wirbelkanalüberzug ist je eine schmale Spalte an Dorsal- und Ventralseite zu sehen.

2. Gebiet vom 17.—21. Schwanzwirbel.

Am 21. Schwanzwirbel, dessen Dorsalbogen noch grösstenteils knorpelig ist, nimmt der Wirbelkanalüberzug mit Ausnahme der osteogenen Schicht eine mehr faserige Beschaffenheit an, während hier die primitive Rückenmarkshülle noch eine celluläre Beschaffenheit aufweist. Beide verbinden sich miteinander an der dorsalen Seite durch Gallertgewebe, an der Ventralseite ebenfalls grösstenteils durch solches und hier tritt zwischen ihnen ein kleiner Lymphraum auf, dessen Wandung von einer sehr dünnen Kernlage ausgekleidet wird; an der lateralen Seite gehen sie ohne scharfe Grenze ineinander über.

Am 20. Schwanzwirbel, dessen Dorsalbogen nur an der Oberfläche verknöchert ist, besteht die primitive Rückenmarkshülle aus zwei Lagen; die innere, dem Rückenmark direkt anliegende Lage erscheint mehr homogen und enthält wenige mit Hämatoxylin tiefgefärbte Kerne; die äussere zeigt mehrere spindelförmige Kerne. Viele Blutcapillaren verlaufen zwischen beiden Lagen. Ich will die erstere die innere Grenzschicht, die letztere die äussere Grenzschicht benennen. Das Verhalten der primitiven Rückenmarkshülle zu dem Wirbelkanalüberzug ist fast das gleiche wie im 21. Schwanzwirbelgebiet; es ist nur zu bemerken, dass das zwischen beiden Schichten befindliche

Gallertgewebe etwas vermehrt ist, und dass kleine Lymphräume auch an der dorsalen Seite aufgetreten sind; die Weite des Wirbelkanals hat etwas zugenommen.

In der Zwischengegend vom 21. und 20. Schwanzwirbel verdünnt sich das zwischen der primitiven Rückenmarkshülle und dem Wirbelkanalüberzug befindliche Gallertgewebe, und die Lymphräume sind kaum erkennbar.

Im Gebiete des 19. Schwanzwirbels stellt das Rückenmark nicht nur einen einfachen Ependymkanal dar, sondern auch in ihm tritt das Stützgewebe auf, feine Fortsätze, welche aus einem Ende der Ependymzellen entspringen, zur inneren Grenzschicht der Rückenmarkshülle hinziehen. Zwischen der inneren und äusseren Grenzschicht liegt Gallertgewebe. Auf der inneren Grenzschicht verlaufen dicht anliegend viele Capillargefässe. Die äussere Grenzschicht der Rückenmarkshülle und der Wirbelkanalüberzug sind an der ventralen Seite durch Lymphräume geschieden; im übrigen verbinden sie sich durch Gallertgewebe miteinander und berühren sich an der lateralen Seite direkt. Der Wirbelkanalüberzug, insbesondere dessen faseriger Teil, sieht etwas verdickt aus und die osteogene Schicht enthält einige mehrkernige Riesenzellen. Man kann also zwischen dem Rückenmark und Wirbelkanal drei Schichten unterscheiden, 1. die innere, 2. die äussere Grenzschicht der primitiven Rückenmarkshülle und 3. die faserige Schicht des Wirbelkanalüberzuges; die drei Schichten werden durch zwei Gallertschichten miteinander verbunden; die zwischen der inneren und äusseren Grenzschicht befindliche nenne ich das innere Verbindungsgewebe und die zwischen der äusseren Grenzschicht und dem faserigen Wirbelkanalüberzug befindliche, das äussere Verbindungsgewebe. Durch das erstere verlaufen viele feinere Blutgefässe und Capillaren, der inneren Grenzschicht dicht anliegend; im letzteren liegen etwas grössere Lymphräume und kleine Blutgefässe (Taf. 3/4, Fig. 8).

In der Gegend zwischen 19. und 18. Schwanzwirbel zeigt das Rückenmark durch das hier stark entwickelte Zwischenwirbelband eine in ventro-dorsaler Richtung mehr oder weniger komprimierte Form, und es ist das Netzwerk seines Stützgerüstes kaum sichtbar; es sieht aus, als wenn sein Ependym die innere Grenzschicht dicht berührte. Die Abgrenzung der inneren und äusseren Grenzschicht ist auch keine ganz scharfe; die äussere Grenzschicht trennt sich ventral vom Wirbelkanalüberzug durch eine minimale Spalte, während sie an beiden, Lateralseite und Dorsalseite, allmählich in die Faserschicht des Lig. interarcuatum übergeht.

Das Gebiet des 18. Schwanzwirbels bietet nichts Neues.

In der Gegend zwischen 18. und 17. Schwanzwirbel werden das Rückenmark und die einzelnen Hüllenschichten durch die Verengerung des Wirbelkanals etwas eingepresst; aber weniger stark wie in der Zwischenwirbelgegend vom 19. und 18. Schwanzwirbel. Hier sieht das Rückenmark in seinem Querschnitt mehr rundlich aus und sein Netzwerk ist mehr oder weniger deutlich erkennbar; das Ependym ist von der inneren Grenzschicht etwas entfernt. Die äussere Grenzschicht trennt sich an der ventralen und dorsalen Seite je durch eine schmale Spalte von dem Wirbelkanalüberzug; an den beiden lateralen Seiten steht sie mit der Fasenschicht vom Lig. interarcuatum grösstenteils noch in Verbindung, obgleich zwischen beiden ein minimaler Lymphraum ausgebildet ist.

Im Gebiete des 17. Schwanzwirbels enthält das Rückenmark in seinem Netzwerk viele Nervenfasern. Hier erweitert sich das Wirbelkanallumen allmählich, die zwischen der inneren Grenzschicht und dem Wirbelkanalüberzug gelagerten Lymphräume bedeutend; dadurch wird die Abgrenzung von einzelnen Hüllenschichten sehr deutlich. Die Massverhältnisse in ventro-dorsaler Richtung zwischen den einzelnen Hüllenschichten an dem cranialen und caudalen Ende und der Mitte dieses Wirbelsegmentes sind die folgenden:

Tabelle VII.

Exemplar A	Zwischen d. Überzug d. Wirbelkanalbodens und d. äusseren Grenzschicht	Zwischen d. äusseren Grenzschicht und inneren Grenzschicht (an der Ventralseite)	Zwischen d. äusseren und inneren Grenzschicht (an der Dorsalseite)	Zwischen d. äusseren Grenzschicht u. d. Überzug d. Wirbelkanaldaches
	mm	mm	mm	mm
Cranial. Wirbelende	0,04	0,01	0,03	0,08
Wirbelmitte . .	0,41	0,03	0,05	0,20
Caudal. Wirbelende	0,10	0,03	0,05	0,10

Aus vorstehendem ist ersichtlich, dass der anfangs einheitliche primitive Teil der Rückenmarkshülle im Abschnitt der Wirbelsäule unter a) (2) allmählich in der Art eine Differenzierung und Sonderung zeigt, dass sie in eine mehr homogene innere und in eine celluläre äussere Grenzschicht zerfällt. Zwischen beiden findet sich eine Menge von Gallertgewebe, das innere Verbindungsgewebe. Der Wirbelkanalüberzug zeigt ebenso eine Sonderung in zwei Schichten, eine äussere osteogene und eine innere faserige. Der Zwischenraum der letzten Schicht und der äusseren Grenzschicht der Rückenmarkshülle wird ebenfalls von einer Menge von Gallertgewebe ausgefüllt; jedoch sowohl an der dorsalen als auch an der ventralen Seite findet sich eine Substanztrennung durch Einschaltung eines Lymphraumes, den man wohl als Subduralraum zu betrachten hat.

b) Hülle des mittleren Teiles.

1. Gebiet vom 11.—16. Schwanzwirbel.

Am 16. Schwanzwirbel nehmen die Durchmesser des Rückenmarkes und zwar die im Netzwerk enthaltenen Nervenfasern zu. Der Wirbelkanalüberzug spaltet sich dorsal durch die schmale Lymphspalte in zwei Lamellen; die eine stellt

die vertebrale Lamelle, die andere die medullare Lamelle dar; ventral ist auch eine Andeutung einer solchen Spaltung zu sehen; dagegen verbindet sie sich an den beiden Lateralseiten mit der Rückenmarkshülle. Die vertebrale Lamelle ist als das (innere) Periost des Wirbelkanals zu betrachten und entspricht demgemäss der Endorrhachis; die medullare Lamelle ist ganz selbständig und nicht mehr zum Periost zu rechnen, sondern entspricht der Dura mater. Es ist mir höchst wahrscheinlich, dass der die beiden Lamellen trennende Lymphraum als Epidural- oder Interduralraum zu betrachten ist. Die innere Grenzschicht verdickt sich besonders lateral bedeutend und repräsentiert einen verdickten Streifen, welcher sich, cranial verstärkt, weiter fortsetzt und bandförmig wird. Die äussere Grenzschicht verhält sich an der ventralen und dorsalen Seite etwas anders; ventral verbindet sie sich durch äusseres Verbindungsgewebe mit dem Wirbelkanalüberzug, während sie dorsal durch einen Lymphraum von der medullaren Lamelle getrennt ist. Das innere Verbindungsgewebe wird hier viel lockerer als in den bisher erwähnten Gebieten.

In der Zwischengegend vom 16. und 15. Schwanzwirbel ist keine bemerkbare Druckerscheinung auf das Rückenmark aufzufinden, obgleich der Wirbelkanal hier auch verengt ist; aber das innere Verbindungsgewebe ist zusammengezogen, und die zwischen der äusseren Grenzschicht und dem Wirbelkanalüberzug liegenden Lymphräume platten sich stark ab.

Am Gebiete des 15. Schwanzwirbels erkennt man, dass die äussere celluläre Grenzschicht eine durch protoplasmatische Netzbildung hergestellte lamellenartige Beschaffenheit zeigt. Sie ist dorsal dicht, ventral locker (Taf. 3/4, Fig. 9).

In der Zwischengegend vom 15. und 14. Schwanzwirbel ist die Abgrenzung der einzelnen Schichten mehr oder weniger deutlich zu erkennen, wenn auch hier der Wirbelkanal sich verengt.

Im 14. Schwanzwirbelgebiet sind die einzelnen Schichten immer deutlicher zu unterscheiden. Die innere, mehr homogene Grenzschicht zeigt drei verdickte Stellen; die zwei lateralen verdickten Streifen sind schon von dem 16. Schwanzwirbelgebiet an zu erkennen, und hier nimmt ihre Dicke zu; ein anderer tritt erst hier an der ventralen Medianlinie des Rückenmarkes auf (medianer verdickter Streifen); durch ihn ziehen einige Blutgefässe hin. Das innere Verbindungsgewebe wird hier viel lockerer als anderswo; es sind hier sogar ventral minimale Lymphspalten nachzuweisen. Die äussere celluläre Grenzschicht erscheint wie ein celluläres selbständiges Hüllenblatt. Sie trennt sich dorsal durch einen grossen Lymphraum vom Wirbelkanalüberzug; an beiden lateralen Seiten verbindet sie sich direkt mit letzterem, während sie ventral durch äusseres Verbindungsgewebe mit dem Wirbelkanalüberzug in Zusammenhang steht; hier ziehen einige grössere Blutgefässe. Der Wirbelkanalüberzug zerfällt an der dorsalen Seite in eine vertebrale und eine medullare Lamelle.

In der Zwischengegend vom 14. zum 13. Schwanzwirbel sind die einzelnen Hüllenschichten deutlich erkennbar; jedoch scheinen sie sich etwas näher zusammenzudrängen.

In den 13. bis 11. Schwanzwirbelgebieten verhält sich der Ausbildungszustand der einzelnen Schichten der Rückenmarkshülle fast wie im vorhergehenden, nur ist eine Spaltung des Wirbelkanalüberzuges nicht mehr wahrnehmbar. Die Lage und Dicke der dreierlei Streifen verhalten sich in demselben Wirbelsegment je nach der Mitte und nach beiden Enden etwas anders. Was erst ihre Lage anbetrifft, so ist der laterale Streifen in der Mitte des Wirbels mehr dorsalwärts gerückt; nach den Wirbelenden zu rückt er mehr ventralwärts und an der Zwischenwirbelgegend kommt er an den Rand des ventralen Umfanges der inneren Grenzschicht. Was seine Mächtigkeit angeht, so ist der mediane Streifen an der Wirbelmitte am

breitesten; nach den Wirbelenden verschmälert er sich allmählich und ist an der Zwischenwirbelgegend kaum erkennbar. Die beiden lateralen Streifen erreichen in der Wirbelmitte, wo die äussere Grenzschicht sie mit dem Wirbelkanalüberzug direkt verbindet, die grösste Breite, und spannen sich zwischen beiden Grenzschichten aus. Nach dem Wirbelende hin werden die Streifen immer kürzer und zeigen an der Zwischenwirbelgegend die geringste Breite.

Wenn ich die Charakteristik des vorliegenden Befundes über die Hülle sowohl des Wirbelkanals als auch des Rückenmarks im Gebiete der 11. bis 16. Schwanzwirbel kurz zusammenfasse, so ist sie folgende:

Die innere Grenzschicht verdickt sich nicht nur überall gleichmässig, sondern zeigt auch stellenweise umschriebene Verdickungen; die beiden lateralen verdickten Streifen erreichen an der Wirbelmitte eine bedeutende Dichtigkeit und vermitteln einerseits die Verbindung der inneren Grenzschicht mit der äusseren Grenzschicht und dem Wirbelkanalüberzug, andererseits an der Zwischenwirbelgegend sich ventral verschiebend, die Berührung der inneren Grenzschicht und äusseren Grenzschicht mit dem Zwischenwirbelband. Der mediane Streifen dient als Träger der Gefässe. Die äussere celluläre Grenzschicht zeigt die Neigung, sich als eine aus protoplasmatischem Netzwerk bestehende Lamelle zu sondern. Das innere Verbindungsgewebe scheint sehr gelockert zu sein und es kommen hier einige minimale Lymphspalten vor. Der Wirbelkanalüberzug zerfällt dorsal durch einen mit dem Epidural- oder Interduralraum vergleichbaren Lymphraum in eine vertebrale und eine medullare Lamelle, von denen die erstere der Endorrhachis und die letztere der eigentlichen Dura mater entspricht; diese Spaltung beschränkt sich aber nur auf eine kurze Strecke. Wirbelkanalüberzug und äussere Grenzschicht verbinden sich beiderseits miteinander; dagegen trennen sie sich dorsal und

ventral grösstenteils durch die dem Subduralraum entsprechenden grossen Lymphräume voneinander, mit Ausnahme einer kleinen Stelle, wo sie durch äusseres Verbindungsgewebe miteinander verbunden sind.

2. Gebiet vom 5.—10. Schwanzwirbel.

In den Gebieten des 9. und 8. Schwanzwirbels nimmt die Dicke des Wirbelkanalüberzuges zu; diese Dickenzunahme ist nicht eine absolut gleichmässige und entsteht durch die Ausbildung einer mehr lockeren Schicht, zwischen der osteogenen und der Faserschicht. Diese lockere Zwischenschicht ist am Boden des Wirbelkanals am dicksten und enthält mehrere ziemlich dicke Blutgefässe. Ferner sieht man in dieser Schicht einige Lymphspalten, welche aber nicht eine so starke Entwickelung erreichen, dass sie den Wirbelkanalüberzug in zwei Lamellen teilen. Ich halte es für richtig, die betreffende Schicht dem Interduralgewebe als gleichwertig anzusehen.

In den Gebieten des 7. und 6. Schwanzwirbels weist die Rückenmarkshülle eine bedeutend fortgeschrittene Ausbildung auf; ihre äussere celluläre Grenzschicht stellt ein selbständiges Blatt dar, indem sie durch den grossen Lymphraum, welcher durch das Zusammenfliessen von mehreren kleinen Lymphspalten entstanden ist, von der inneren Grenzschicht ganz abgetrennt ist. Die innere Grenzschicht bildet also allein ein direktes Umschlussblatt des Rückenmarkes, welches aus einer mehr homogenen Hauptschicht besteht, die in den Zellen mit dunkelgefärbten Kernen und Pigmentzellen liegen; viele kleine Blutgefässe und Capillaren liegen ihm dicht an oder sind in ihm eingebettet. Ich werde dieses Blatt „gefässführendes Blatt", d. h. Pia mater nennen; dagegen das aus der äusseren Grenzschicht umgebildete Blatt „gefässloses Blatt", d. h. Arachnoidea, weil kein Blutgefäss an ihm nachweisbar ist. Der diese zwei Blätter voneinander trennende Lymphraum entspricht dem Subarachnoidalraum. Die lateralen verdickten Streifen er-

fahren hier eine starke Entwickelung und zeigen sich als ein an beiden Seiten des gefässführenden Blattes längs verlaufendes Band. Ich werde sie als Ligg. longitudinalia lateralia im nächstfolgenden Abschnitte näher behandeln (Taf. 3/4, Fig. 10).

Die Differenzierung und weitere Sonderung sowohl der Rückenmarkshülle als auch des Wirbelkanalüberzuges wird in diesem Abschnitte immer deutlicher, indem sich einerseits die Rückenmarkshülle in Pia mater und Arachnoidea trennt und sich andererseits der Wirbelkanalüberzug sondert in eine centrale mehr kompakte Schicht — Dura mater — und in eine periphere periostale Schicht des Wirbelkanals. Zwischen beiden befindet sich eine lockere Zwischenschicht mit vielen Blutgefässen — Interduralgewebe.

c) Hülle des proximalen Teiles.

Gebiet vom 11.—4. Schwanzwirbel.

Im Gebiete des 4. Schwanzwirbels kommt ein kleiner Fortsatz an der Mittelstelle der Innenfläche jeder Bogenhälfte vor. An diesem Fortsatz setzt sich der laterale verdickte Streifen des gefässführenden Blattes an, wie der Horizontalschnitt zeigt (Taf. 3/4, Fig. 11). Der Ansatz des Streifens ist jedoch nicht symmetrisch. Von diesem Abschnitte an erscheint auf dem Querschnitt die erwähnte Fünfeckfigur.

In dem cranialen Gebiete der Schwanzwirbel ist die Ausbildung der Rückenmarkshüllen vollendet.

Die Ergebnisse aus vorstehender Beschreibung sind in folgendem Schema (Tabelle VIII) anschaulich gemacht.

Aus dieser Tabelle ist ersichtlich, dass die zwischen dem Wirbelkanal einerseits und der Rückenmarksoberfläche andererseits befindliche Bindegewebsschicht durch das Auftreten des Lymphraumes in dreierlei Hüllenschichten getrennt wird.

Tabelle VIII.

	Der eigentliche Schwanzwirbelabschnitt																						Sacral-wirbel	Stamm-wirbel	Wirbelsegmente
	Distaler Teil							Mittlerer Teil												Proximaler Teil						
	G vom 22. Sw. — Knorp. Endseg.		G. vom 17.—21. Schwanzw.					G. vom 11.—16. Schwanzw.						G. vom 5.—10. Schwanzw.						G. vom 1.—4. Schwanzw.						
	Knorpelig. Endsegment	22. (43)	21. (42)	20. (41)	19. 40)	18 (39)	17. (38)	16. (37)	15 (36)	14. (35)	13. (34)	12. (33)	11. (32)	10 (31)	9. (30)	8. (29)	7. (28)	6. (27)	5. (26)	4. (25)	3. (24)	2. (23	1. (22)	(21)	(20 . . . . 1)	
Die zwischen der Wirbelkanalwand und dem Rückenmark sich befindliche Bindegewebsschicht.	Wirbelkanalüberzug		osteogene Schicht					vertebrale Lamelle																Endorrhachis inclusiv.		Schichten der Rückenmarkshüllen
								Lymphraum																		
			faserige Schicht					medullare Lamelle																Dura mater		
								Lymphraum																Subduralraum		
	primitive Rückenmarkshülle		äussere Grenzschicht											gefässloses Blatt										Arachnoidea		
														Lymphraum										Subarachnoidalraum		
			innere Grenzschicht											gefässführendes Blatt										Pia mater		
Extravertebralabschnitt	Rückenmark																									Rückenmark

Aus dieser Tabelle ist ersichtlich, dass die zwischen dem Wirbelkanal einerseits und der Rückenmarksoberfläche anderseits befindliche Bindegewebsschicht durch das Auftreten des Lymphraumes in dreierlei Hüllenschichten getrennt wird.

II. Spezielle Beschreibung der einzelnen Rückenmarkshüllen[1].)

1. Dura mater spinalis, inklusive Epidural- oder Interduralraum und Interduralgewebe (Sagemehl).

Genetisch ist die Dura mater, wie aus der früheren Schilderung ersichtlich, nichts anderes als ein Teil des ursprünglich noch indifferenten Wirbelkanalüberzuges in der Schwanzgegend. Wie es bei vielen höheren Wirbeltieren der Fall ist, ist sie nicht in zwei Lamellen zerfallen, sondern stellt eine einzige Hülle dar. Dennoch ist eine Neigung zur Spaltung dadurch angedeutet, dass sich in ihr eine lockere Stelle gebildet hat. In einem gewissen Gebiete der Schwanzwirbelgegend ist sogar eine wirkliche Spaltung zu erkennen. Deshalb entspricht die Dura mater einerseits der Endorrhachis und andererseits der Dura mater spinalis im engeren Sinne; die dazwischen liegende lockere gallertgewebige Zwischenschicht ist als Interduralgewebe (Sagemehl [39]) anzusehen. Die Dura mater weist einen bedeutenden Dickenunterschied an der ventralen und dorsalen Seite auf, wie es beiliegende Tabelle IX zeigt; dies wird hauptsächlich durch die verschiedene Mächtigkeit des Interduralgewebes bedingt.

Tabelle IX.

		III. Stammw.		X. Stammw.		Sacralw. (XXI).	
		Mitte	Ende	Mitte	Ende	Mitte	Ende
		mm	mm	mm	mm	mm	mm
Dicke der Dura	dorsal	0,05	0,06	0,07	0,07	0,04	0,04
	ventral	0,53	0,12	0,43	0,09	0,14	0,05
ventro-dorsal. Durchmesser der Chorda		0,73	1,83	0,79	1,99	0,72	2,15

[1]) Die Beschreibung bezieht sich hauptsächlich auf die Stammwirbelregionen.

Aus dieser Tabelle erhellt ferner, dass die Dicke der Dura mater inklusive des Interduralgewebes an der ventralen Seite sowohl in den verschiedenen Wirbelregionen als auch in den verschiedenen Stellen eines und desselben Wirbels äusserst wechselnd ist; viel geringer sind dagegen die Dickenunterschiede an der dorsalen Seite. Es ist zu bemerken, dass die Mächtigkeit der Dura mater in der Strecke eines Wirbels sich umgekehrt zu der der Chorda und des betreffenden Wirbelkörpers verhält, namentlich ist die Dura mater in der Wirbelmitte am dicksten, wo die Chorda und der Wirbelkörper an Masse abnimmt, während sie am Wirbelende schwächer ausgebildet ist. Diese abwechselnde Dicke wird bedingt durch die eigentümliche, in der Mitte abgeschnürte Form des Wirbelkörpers. Wenn man nun diese Eigentümlichkeit des einzelnen Wirbelkörpers auf die ganze Strecke des Wirbelkanals überträgt, so bildet der Boden desselben an dem Medianschnittbilde eine Zickzacklinie (Taf. 1/2, Fig. 4), indem sich die Erhöhung an der Zwischenwirbelgegend und die Vertiefung an der Wirbelmitte befindet. Es ist leicht begreiflich, dass diese Unebenheit durch die polsternde Dura mater ausgeglichen werden muss, um dem in ihr enthaltenen Rückenmark eine sichere und gleichmässige Unterlage zu geben; daran nimmt nicht bloss die Dura mater, sondern ein Teil der Pia mater in Form des Lig. piae ventrale teil.

Der feinere Bau der Dura zeigt sich je nach der ventralen, dorsalen und lateralen Seite des Wirbelkanals verschieden.

a) Pars ventralis durae matris.

In ihr unterscheidet man an der Wirbelmitte, wo sie am stärksten ist, drei Schichten (Textfig. 11).

1. Die äussere Schicht, welche den Boden des Wirbelkanals direkt berührt, enthält spindelförmige Kerne und be-

steht aus vielen gekreuzten Bindegewebsfasern; an der äusseren Zone dieser Schicht findet man eine Reihe von Osteoblasten. Diese Schicht ist zugleich als das eigentliche Periost des Wirbelkörpers anzusehen.

2. Die mittlere Schicht (Interduralgewebe nach Sagemehl) besteht aus dem Gallertgewebe, dem die Dura mater

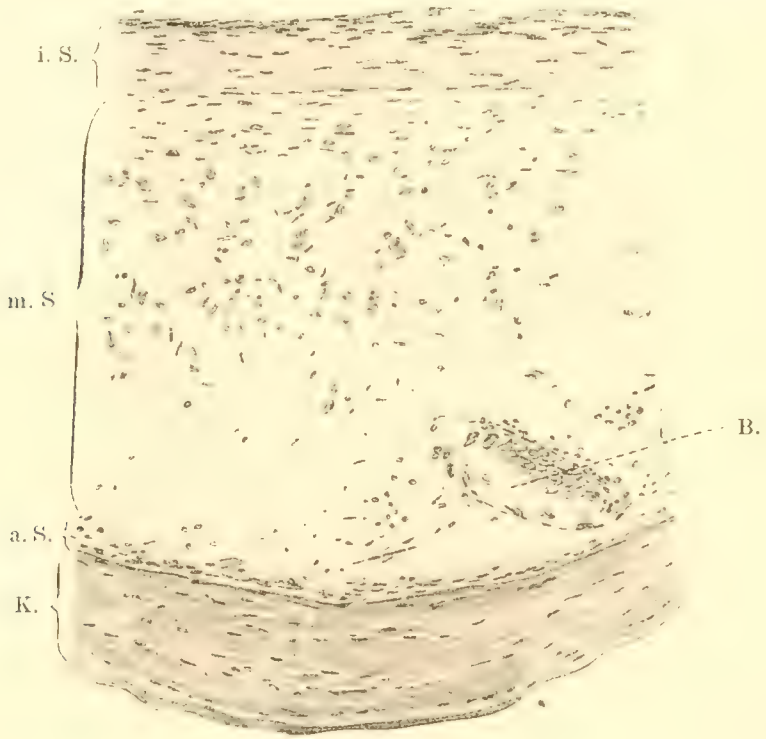

Textfigur 11.

Sagittalschnitt durch Pars ventralis durae. i. S. innere Schicht (entspricht der eigentlichen Dura); m. S. mittlere Schicht (Interduralgewebe); a. S. äussere Schicht (entspricht der Endorrhachis); K. knöcherner Wirbelkanalboden; B. Blutgefäss.

ihre Dickenzunahme verdankt, worüber oben schon gesprochen wurde. Diese mittlere Schicht ist also an der abgeschnürten Wirbelmitte am stärksten entwickelt; in der Zwischenwirbelgegend verschwindet sie. Sie ist die Trägerin der symmetrischen Blutgefässe, welche beiderseits den Wurzeln des Wirbelbogens entlang verlaufen und durch die Foramina intervertebralia metamerisch Seitenäste absenden, welche mit den die Arteria

vertebralis collateralis begleitenden Venen anastomosieren. Sie werden in der Zwischenwirbelgegend sehr dünn; während des Verlaufes im Wirbelkanal findet man zahlreiche Anastomosen.

3. Die innere, mehr verdichtete Schicht besteht aus feinen Bindegewebsfasern; sie schliesst sich eng an die Arachnoidea an.

Da in der Zwischenwirbelgegend die Schicht fehlt, sind daselbst drei Schichten nicht mehr zu unterscheiden; auch fehlt die osteogene Zone der äusseren Schicht.

Wenn man nun den Wirbelkanal von oben präpariert und das Rückenmark mit der Pia und Arachnoidea herausnimmt, dann bleibt an dem Boden des Wirbelkanals die Pars ventralis durae zurück. Sie lässt sich leicht mit der Pinzette abziehen, aber da, wo sie in der Zwischenwirbelgegend fest mit dem Lig. intervertebrale verwachsen ist, gelingt dies ohne Gewebszerreissung nicht. Das abgezogene Stück lässt sich wieder in die durch die lockere mittlere Schicht geschiedenen Blätter teilen. Die gekreuzten Bindegewebsbündel der beiden Blätter verlaufen mehr in der Längsrichtung; das dicke, äussere (vertebrale) Blatt enthält viele grobe elastische Fasern und grosse Blutgefässe, das dünne, innere (medullare) enthält dagegen zahlreich feine elastische Fasern; die Blutgefässe bilden feine Netze.

b) Pars dorsalis durae matris.

Der unter dem Dache des Wirbelkanales sich ausspannende Teil der Dura ist viel dünner als die Pars ventralis und ist gleichmässiger gestaltet; eine metamerische Verdickung fehlt. Sie verhält sich etwas verschieden, je nachdem sie mit dem Knochen oder mit dem Lig. interarcuatum in Zusammenhang steht oder nicht. Der dem Knochen anliegende Teil legt sich demselben innig an. Die berührende Zone besteht aus dem osteogenen Gewebe, welches in Hämatoxylin tiefgefärbte spindelförmige Kerne führt; dazwischen finden sich auch mehrkernige

protoplasmatische Riesenzellen — Osteoklasten — zerstreut. Dieser osteogenen Zone muss man eine grosse Bedeutung für das Wachstum und die Erweiterung des Wirbelkanals zuschreiben. Daran schliesst sich eine dichte fibröse Schicht; jedoch zeigt sie hier keine Schichtung mehr, wie dies in der Pars ventralis durae der Fall ist. Da hier keine lockere Zwischenschicht mehr zum Vorschein kommt, so stellt sie einerseits die Endorrhachis, andererseits die Dura mater dar. Diese fibröse Schicht setzt sich zusammen aus feinen Bindegewebsfasern, elastischen Fasern und spindelförmigen Kernen, auch enthält sie feine Gefässnetze (Taf. 3/4, Fig. 13). Die intervertebrale Portion verbindet sich ohne scharfe Grenze mit der Substanz des Lig. interarcuatum und man kann die hier befindliche fibröse Masse als ein einheitliches Gebilde betrachten, bestehend aus Lig. interarcuatum, Endorrhachis und Dura mater (Taf. 1/2, Fig. 2). Wenn man das knöcherne Dach des Wirbelkanals sorgfältig frei abpräpariert, so wird zuerst die Pars dorsalis durae matris sichtbar. Nach der Entfernung dieser Schicht gelangt man in den Subduralraum. In der Zwischenwirbelgegend kommt man hingegen sogleich in den Subduralraum, da man hier keine selbständige Dura findet.

c) Pars lateralis durae matris.

Fast ebenso dick und ebenso geschichtet; doch lässt sich folgende Eigentümlichkeit an ihr erkennen. Aus der Innenfläche des Wirbelbogens, nämlich aus der lateralen Wand des segmentalen Wirbelkanals, ragt der Processus ligamenti longitudinalis lateralis hervor. Derselbe ist an den ganzen Stammwirbeln und am proximalen Teile der Stammwirbel stets nachzuweisen (Textfig. 2; Taf. 3/4, Fig. 11 und 12). Die Bindegewebsfasern der Dura dringen in die Knochensubstanz des Fortsatzes ein, wie es an den Sharpeyschen Fasern der Fall ist. An der Spitze des Fortsatzes setzen sich die Arachnoidea und das Lig.

longitudinale laterale fest an. Was die Entstehung dieses Fortsatzes anbetrifft, so scheint er mehr eine bei der Erweiterung des Wirbelkanallumens zurückgebliebene, nicht resorbierte Knochensubstanz zu sein, als ein von der Kanalwand hervorwachsender Fortsatz. Dies erkennt man, wenn man die Querschnittbilder der mittleren Schwanzwirbel und Stammwirbel miteinander vergleicht. Der konzentrisch-lamellöse Bau der Knochensubstanz des Dorsalbogens ist im Gebiete der 11. bis 16. Schwanzwirbel, wo das Seitenband noch als ein kaum verdickter Streifen zu finden ist, regelmässig angeordnet. Bei der zunehmenden Breite desselben, was im Gebiete der 5. bis 10. Schwanzwirbel geschieht, verbindet sich das Band mit dem Überzug des Wirbelkanals; gerade an dieser Stelle bleibt die Knochenmasse mit der lamellösen Struktur erhalten, während man im übrigen Teile durch die Resorption und Erweiterung des Kanallumens keine Spur der Fortsetzung der entsprechenden Lamelle mehr sehen kann. Dasselbe Verhalten wird im Gebiete der Stammwirbel, wo der Processus stark entwickelt ist, immer deutlicher. Daraus kann man schliessen, dass der Processus ligamenti longitudinalis lateralis nicht ein Produkt der Neubildung ist, sondern als die ältere Knochenmasse zu betrachten ist.

2. Subduralraum.

Im distalen (caudalen) Gebiete der Schwanzwirbel ist der Raum zwischen Dura mater und Arachnoidea mit dem Subduralgewebe ausgefüllt, welches aus sehr lockeren, gekreuzten feinen Fasern und spärlichen zelligen Elementen besteht. Weiter cranial besteht ein Hohlraum — Subduralraum —, welcher aber lokale Verschiedenheiten (Taf. 1/2, Fig. 2 und 3/4, Fig. 12) zeigt. Was die Weite des Subduralraumes anbetrifft, so ist er dorsal sehr weit, besonders erreicht er am Wirbelende eine beträcht-

liche Weite; hingegen ist er ventral am schmalsten und zwar berühren sich in der Zwischenwirbelgegend, wo das Lig. intervertebrale zugleich die Dura mater vertritt, Dura und Arachnoidea innig. Lateral wird der Subduralraum von dem Queraste des Seitenbandes durchzogen, welches, die Arachnoidea von innen ausstülpend, zum Seitenbandfortsatz des Wirbelbogens gelangt; ferner ziehen die Ventral- und Dorsalwurzeln der Rückenmarksnerven und endlich die Seitenäste der längs des Seitenbandes verlaufenden Blutgefässe durch ihn.

3. Arachnoidea spinals.

Die Arachnoidea lässt sich präparatorisch leicht als eine selbständige, sehr dünne, weissliche und durchscheinende Membran darstellen; sie enthält keine Blutgefässe. Wenn man ein solches Stück in toto färbt (Hämatoxylin + Eeosin, van Gieson sche Nachfärbung, Weigert sche Resorcinfuchsinfärbung) und möglichst gleichmässig ausgebreitet in Balsam einschliesst, so kann man an ihm zweierlei differente Zellkerne unterscheiden (Taf. 3/4, Fig. 14). Die eine Art weist grosse ovale Form auf, deren Länge 0,030—0,038 mm, die Breite 0,015—0,020 mm misst; sie zeigt sehr schwache Färbbarkeit, meist fein granulierte oder seltener vacuolisierte Struktur. Die andere Art repräsentiert eine kleine länglich-ovale Form, deren Länge 0,013—0,020 mm, deren Breite ca. 0,010 mm beträgt; sie ist sehr tiefgefärbt, so dass eine Struktur nicht deutlich erkennbar ist. Diese zweierlei Kerne liegen nicht in gleicher Ebene, was leicht durch verschiedene Einstellung nachweisbar ist. Die kleinen tiefgefärbten Kerne liegen in vielen durchkreuzten, bindegewebigen und elastischen Fasern eingebettet; sie bilden samt der Fasermasse die Hauptschicht der Arachnoidea. Die anderen Kerne liegen der Oberfläche der Hauptschicht nach Art eines endothelialen Überzuges auf. Von

Koelliker (24) und Retzius (19) wissen wir, dass die Arachnoidea beim Menschen aus mittlerer Hauptfaserschicht, äusserer und innerer endothelialer Schicht zusammengesetzt ist. Beim Cryptobranchus habe ich festgestellt, dass die Arachnoidea aus einer nach der Dura sehenden Endothelschicht und aus einer gegen die Pia gerichteten Hauptfaserschicht gebildet ist; hier fehlt also die innere Endothelschicht und an der Oberfläche der Pia spannen sich spärliche feine Faden aus, welche sogenannte Subarachnoidalfäden darstellen. Dies ist auf dem Querschnittbilde leicht erkennbar. In der Arachnoidea findet man dann und wann Querschnitte von kleinen Blutgefässen; wenn man jedoch die Schnittserien genauer verfolgt, so erkennt man, dass die Gefässe nur vorübergehen und von der Pia mater stammen.

4. Subarachnoidealraum.

In dem mittleren Schwanzwirbelgebiete sind die beiden Blätter der Endomeninx durch lockeres Bindegewebe miteinander verbunden; man findet also hier keinen grossen Raum zwischen ihnen, obgleich einige kleine Lymphspalten aufgetreten sind. Weiter cranialwärts vom proximalen (cranialen) Schwanzwirbelgebiete sind die beiden Blätter, Arachnoidea und Pia, deutlich differenziert und voneinander abgesondert; hier trifft man zwischen beiden einen Lymphraum, Subarachnoidalraum (Taf. 1/2, Fig. 2 und 3/4, Fig. 12). Der Subarachnoidalraum wird von einigen Fäden, subarachnoidale Balkenfäden, durchsetzt. Sie sind am lateralen und ventralen Umfange des Rückenmarkes reichlich nachweisbar. Der Subarachnoidalraum ist regionären Verschiedenheiten unterworfen, wie die folgende Tabelle X zeigt.

Tabelle X.

Exemplar A	rechts	links	ventral	dorsal
	mm	mm	mm	mm
Obere (III.) Stammw. . . .	0,52	0,63	0,08	0,33
Mittlere (X.) Stammw. . . .	0,68	0,39	0,06	0,45
Sacral- (XXI.) wirbel	0,37	0,42	0,07	0,36
Obere Schwanzw.	0,05	0,07	0,09	0,04

Abgesehen von diesen regionären Verschiedenheiten ist der Subarachnoidalraum an einer und derselben Schnittebene, an der dorsalen, lateralen oder ventralen Seite, verschieden weit. An der dorsalen Seite ist er stark ausgebildet und man findet hier sehr spärliche Balkenfäden; an der ventralen ist er hingegen sehr schmal; demgemäss nähert sich die Arachnoidea der Pia mater. An der ventralen Medianlinie wird der Subarachnoidalraum durch ein besonderes Gebilde, welches von dem mittleren Schwanzwirbelgebiet an als ein medianer verdickter Streifen sich entwickelt, Lig. piae ventrale, in eine rechte und eine linke Hälfte getrennt. Dasselbe erreicht seine stärkere Entwickelung an der Mitte jeden Wirbelkörpers; einerseits dringt es in die Fissura mediana tief ein, andererseits heftet es sich an die Arachnoidea. An der Zwischenwirbelgegend stellt der ventrale Subarachnoidalraum einen sehr schmalen Spalt dar, weil hier das Lig. piae ventrale am dünnsten ist, weshalb die Arachnoidea in der Medianlinie die Pia fast direkt berührt, und weil die beiden Hüllen hier durch die beiden an den ventro-lateralen Ecken des Rückenmarkes befindlichen Seitenbänder der Pia miteinander verbunden sind. An den beiden lateralen Seiten erreicht der Subarachnoidalraum seine grösste Weite und wird von den ventralen und dorsalen Wurzeln der Rückenmarksnerven, dem Lig. longitudinale late-

rale und den Querästen der längs der Seitenbänder verlaufenden Blutgefässe durchsetzt. Gerade in der Höhe des Foramen intervertebrale stülpen die obengenannten Blutgefässe und die beiden Nervenwurzeln die Arachnoidea von innen nach aussen heraus, d. h. der Subarachnoidalraum erweitert und verlängert sich an der Lateralseite bedeutend.

5. Pia mater spinalis.

Die Oberfläche des Rückenmarkes ist direkt von der Pia mater umhüllt. Um ihren Bau zu studieren, habe ich eine Anzahl Totalpräparate angefertigt, indem ich von dem abgeschnittenen Stücke des Rückenmarkes die Pia abzog und entweder ungefärbt oder gefärbt untersuchte. Die Ergebnisse sind wie folgt.

Blutgefässe (Taf. 3/4, Fig. 15). Ich konnte dreierlei Arten von Hauptgefässen, nach ihrer Lagerung und Verlaufsweise, feststellen. Das eine liegt im Sulcus longitudinalis ventralis und zwar in der Duplikatur der Intima piae, vom Lig. piae ventrale umhüllt. Das Gefäss ist der A. spinalis ventralis gleich, welche O'Neil (29) bei Salamandra maculata beschrieb. Die anderen befinden sich beiderseitig; sie laufen entlang dem Lig. longitudinale laterale in der Längsrichtung und sind jederseits ein oder zwei an Zahl. Aus diesen längslaufenden Gefässstämmen entspringen metamerisch Seitenäste. Die letzteren durchsetzen zuerst den Subarachnoidalraum und gelangen zum Foramen intervertebrale, indem sie die Arachnoidea mit hinausstülpen; dann durchbohren sie die laterale Portion des Lig. interarcuatum in der Nähe der beiden Wurzeln der Rückenmarksnerven. Ausserhalb des Wirbelkanals bilden sie eine Anastomose mit dem Gefässstamm, welcher durch das Foramen transversale hindurch entlang den lateralen Seiten der Wirbelsäule verläuft, A. vertebralis collateralis. Das dritte läuft an

der dorsalen Medianlinie des Rückenmarkes in der Längsrichtung. Dieses Gefäss ist das grösste und entspricht der Vena spinalis dorsalis bei Salamandra maculata nach O'Neil (29).

Von diesen dreierlei Blutgefässen, welche ausschliesslich in der Längsrichtung verlaufen, entspringen zahlreiche feinste Äste, welche sich einerseits auf der Pia vielfach verzweigen und, miteinander anastomosierend, ein zierliches, feinmaschiges, aus einem einfachen Endothelrohr bestehendes Netz bilden, andererseits durch die Intima piae in die Rückenmarkssubstanz radiär eindringen.

Pigmentzellen. Von den Pigmentzellen konnte ich zwei Arten unterscheiden (Taf. 3/4, Fig. 15). Die eine ist klein, sternförmig und besitzt wenige kurze Fortsätze; sie sieht dunkelbraun aus. Die andere ist dreimal so gross als die erstere und trägt vielfach verästelte Fortsätze; sie ist hellgelblich. An der dorsalen Hälfte der Pia liegen die kleinen dunklen Zellen dicht aneinander, und zwischen ihnen liegen die grossen helleren Zellen zerstreut. An der ventralen Hälfte ist es umgekehrt. Es ist daraus verständlich, dass die Farbe der Pia an der Ventralseite viel heller ist als an der Dorsalseite.

Andere celluläre Bestandteile. Ausser den Pigmentzellen habe ich noch dreierlei verschiedene Zellkerne aufgefunden. Die ersten sind oval, schwach färbbar, d. h. chromatinarm; sie weisen fein granulierte Struktur auf und verteilen sich gleichmässig in der ganzen Pia. Die zweite Art der Kerne ist spindelförmig, sehr stark färbbar und kleiner als die ersteren. Die Art der Lagerung dieser Kerne zeigt keine Regelmässigkeit; sie liegen in der später zu erwähnenden feinfaserigen Bindegewebsschicht eingebettet. Die dritte Art ist mehr stäbchenförmig und stark färbbar; ihre Längsachse ist der des Rückenmarkes parallel. Sie reihen sich in drei Längsstränge, von denen der eine in der ventralen Medianlinie liegt, während die anderen zwei an den beiden lateralen Seiten zu finden sind.

Bindegewebsfasern. Es sind feine und grobe zu unterscheiden. Die feinen Fasern durchkreuzen sich in verschiedenen Richtungen; zwischen ihnen liegen viele der erwähnten spindelförmigen Kerne. Die groben straffen Fasern bilden mit den obenerwähnten stäbchenförmigen Kernen drei Längsstränge.

Elastische Elemente. Die elastischen Fasern sind in der Pia sehr reichlich. Viele sehr feine Fasern mischen sich unregelmässig den feinen Bindegewebsfasern zu. Gröbere elastische Fasern ordnen sich in sehr regelmässiger Längsrichtung an und bilden mit den groben straffen Bindegewebsfasern drei Längsstränge.

Was den feineren Bau der Pia mater anbetrifft, so wird von O'Neil (29) behauptet, dass die Pia von Salamandra maculata aus einer inneren, dicken homogenen Hauptschicht und einer äusseren, dünnen, gefässführenden lockeren Schicht gebildet ist. Nach meinem Befunde besteht die Pia des Cryptobranchus aus drei Schichten. Die innere, mehr homogene Schicht, welche der Intima piae von Key-Retzius (19) entspricht, enthält viele sehr feine elastische Fasern und spärliche, mit Hämatoxylin tiefgefärbte Kerne; und in dieser Schicht endigen die Fäserchen vom Stützgerüst des Rückenmarkes. Dies ist an solchen Stellen leicht festzustellen, an welchen die innere Schicht der Pia von der Oberfläche des Rückenmarkes etwas abgehoben ist. Die äussere, sehr dünne Schicht stellt einen einreihigen endothelialen Überzug dar, welcher grosse ovale Kerne enthält. An der Fiss. longitudinalis ventralis dringt die innere Schicht, Intima piae, der Oberfläche des Rückenmarkes dicht anliegend, in die Tiefe der Furche hinein, während die äussere Schicht, der Endothelialüberzug, die Fissura nur überspringt. Zwischen diesen beiden Schichten befindet sich eine lockere gefässführende Schicht; sie ist aus vielen feinen sich durchkreuzenden Bindegewebsfasern, feinen elastischen Fasern und vielen dazwischenliegenden spindelförmigen tiefgefärbten

Kernen zusammengesetzt; auch die Pigmentzellen liegen in dieser Schicht eingebettet. Die Blutgefässe und Capillaren der Pia befinden sich ebenfalls in dieser Schicht und dringen durch die innere Schicht in die Rückenmarkssubstanz ein. An der ventralen Seite und den beiden lateralen Seiten weist die Pia ein eigentümliches Bauverhältnis auf.

6. Besondere Bildungen des Piagewebes.

a) Ligamentum piae ventrale (O'Neil).

O'Neil beschrieb wie folgt: „Die Gefässhaut bildet ventral von der Arteria eine stark verdickte, schmale Platte, die von der Dura am Boden des Wirbelkanals getrennt ist, und mit ihr nur durch spärliche dünne Fasern verbunden wird. Man könnte jene Verdickung der Gefässhaut geradezu als ein besonderes Ligamentum bezeichnen (z. B. Ligamentum piae ventrale)."

Beim Cryptobranchus kommt die Andeutung dieser Verdickung der Pia mater erst am mittleren Schwanzwirbelgebiete vor und habe ich es im vorhergehenden Abschnitte als den ventralen medianen verdickten Streifen der Pia beschrieben. Sie verdickt sich cranialwärts immer mehr; endlich erweist sie sich vom proximalen Schwanzwirbelgebiete an bis zum obersten Abschnitt des Rückenmarkes als ein stark ausgebildetes eigentümliches Gebilde (Taf. 3/4, Fig. 10 und 12). Die Dicke des Bandes ist je nach der Lokalität eines und desselben Wirbels verschieden; in der Wirbelmitte ist es am dicksten und an der Zwischenwirbelgegend am dünnsten, und es ist der Unterschied schon an dem mittleren Schwanzwirbelgebiete erkennbar. Das Band stellt einen festen langen Strang dar; ein Teil desselben füllt den Sulcus longitudinalis ventralis des Rückenmarkes aus. Es ist aus groben Bindegewebs- und vielen elastischen Fasern zusammengesetzt und dazwischen liegen viele

stäbchenförmige Kerne eingeschlossen; durch das Band verlaufen die A. spinalis ventralis und kleinen Blutgefässe. Auf dem Querschnittbilde sieht man, dass die Innenschicht der Pia, Intima piae, der Oberfläche des Rückenmarkes dicht anliegend, in die Tiefe der Fissura longitudinalis ventralis eindringt; es besteht hier also eine Duplikatur. Dagegen überspringt der äussere endotheliale Überzug der Pia die Fissur. Die mittlere Schicht der Pia stellt die eigentliche Schicht des Lig. piae ventrale dar, welches auf dem Querschnitte einen, viele in horizontaler Richtung abgeplattete Kerne einschliessenden, lamellösen Bau aufweist.

b) Ligamentum longitudinale laterale (= Ligamentum denticulatum der Säugetiere).

Berger (5) beschrieb bei einigen Reptilien (Tropidonotus natrix, Lacerta agilis etc.) und Amphibien (Triton, Salamander, Axolotl etc.) ein eigentümliches Rückenmarksband, welches längs der Seitenfläche des Rückenmarkes, auf der Pia liegend, verläuft. Von Jolyet und R. Blancard (18) wurde auch bei einigen Schlangen (Boa constrictor, Tropidonotus natrix etc.) festgestellt, dass hier das eigentümliche Band vorkommt, welches mit den Bewegungen der Wirbelsäule in innigem Zusammenhange steht. Ecker-Gaupp (8) beschrieben beim Frosche und bei niederen Wirbeltieren das sogenannte Lig. denticulatum als eine besondere, zur Dura zu rechnende Bildung und behaupten, dass sein Name ein sehr unrichtiger sei. Sterzi (44) nimmt bei Kröten und Fröschen (Bufo vulgaris, Bufo viridis, Rana esculenta, Rana temporaria, Hyla arborea) zwei elastische Stränge, Seitenbänder, als besondere Bildung der sekundären Rückenmarkshüllen an. Romiti (38) behauptet, dass das Seitenband der sekundären Rückenmarkshüllen dem Lig. denticulatum der Säuger ent-

spricht. Gegenbaur (13) fand das Band bei Calamoidithys und Menobranchus und äusserte die Meinung, dass die Vergleichung mit dem den Säugetieren zukommenden Lig. denticulatum nicht durchführbar sei. O'Neil (29) äussert sich folgendermassen: „Ich finde das Band (Ligamentum denticulatum) bei Salamandra maculata gut entwickelt; es beginnt an der Dorsalfläche des zweiten Wirbelkörpers, der hier jederseits einen kleinen Fortsatz zeigt, von hier zieht es durch den primären Subduralraum nach der Gefässhaut, und ist in dieser zwischen den dorsalen und ventralen Nervenwurzeln durch den ganzen Rumpf zu verfolgen."

Der laterale verdickte Streifen, welchen wir schon in dem mittleren Schwanzwirbelgebiete beobachtet und beschrieben hatten, ist am Stammgebiete zu einem soliden Längsstrang, Lig. longitudinale laterale, ausgebildet. Es ist nichts anderes als die besondere Verdickung der mittleren Schicht der Pia. Er verläuft entlang der lateralen Fläche des Rückenmarkes; aber diese Lagerung ist in seiner ganzen Strecke nicht gleichartig. In der Mitte eines und desselben Wirbelsegmentes liegt das Band entweder mit dem Centralkanal in fast gleicher Ebene oder überschreitet sie etwas dorsalwärts (Taf. 3/4, Fig. 10 u. 12). Je weiter nach dem Wirbelende zu, um so mehr verschiebt es sich ventralwärts von der Horizontalebene des Centralkanals. In der Zwischenwirbelgegend reicht es zur ventrolateralen Ecke des Rückenmarkes (Tafel, Fig. 2). Die Lageveränderung ist schon am mittleren Schwanzwirbelgebiete sehr deutlich. Das Band schickt während seines Verlaufes vom proximalen Schwanzwirbelgebiete aus bis zum ersten Stammwirbel an jedem Wirbelgebiete einen Querast aus, welcher sich am Proc. ligamenti longitudinalis lateralis ansetzt (Taf. 3/4, Fig. 11 und 12); am mittleren Schwanzwirbelgebiete, wo der Seitenbandfortsatz noch nicht entwickelt ist, dehnt es sich an jeder Wirbelmitte mehr oder weniger lateralwärts aus, um sich mit

der Dura zu verbinden (Taf. 3/4, Fig. 10). Ferner weist das Band auf seinem ganzen Verlauf keine gleiche Querschnittform auf, sondern ist in der Wirbelmitte breiter und unregelmässig rundlich (polygonal), in der Zwischenwirbelgegend schmal und dünn, in dem übrigen Teile mehr oder weniger gekrümmt und halbmondförmig und die Konkavität zieht nach dem Rückenmark hin. In der Regel ist das Band von einem oder zwei Blutgefässen begleitet. Was seinen feineren Bau anbetrifft, so besteht es aus vielen groben Bindegewebsfasern, dicken elastischen Fasern und stäbchenförmigen Bindegewebszellen mit stäbchenförmigen Kernen.

Die lokalen Verschiedenheiten sowohl des Lig. piae ventrale als auch des Lig. longitudinale laterale sind auf umstehendem Schema (Textfig. 12) dargestellt.

An einem Querschnitt, welcher die Wirbelmitte getroffen hat, weisen die beiderlei Gebilde eine mächtige Entfaltung auf; das Lig. longitudinale laterale teilt den Subarachnoidalraum wegen der Verbindung mit dem Proc. ligamenti long. lat. in eine ventrale und eine dorsale Abteilung, von denen die ventrale abermals durch das Lig. piae ventrale in eine linke und rechte Hälfte geteilt wird (auch Taf. 3/4, Fig. 12).

An dem Querschnitte durch die Zwischenwirbelgegend sind die beiderlei Bänder sehr reduziert, die beiden Seitenbänder rücken mehr ventralwärts und es entsteht sonach eine sehr beträchtliche dorso-ventrale Abteilung und eine sehr minimale spaltförmige ventrale Abteilung des Subarachnoidalraumes (auch Taf. 1/2, Fig. 2).

Nach den geschilderten Tatsachen ist es mir wahrscheinlich, dass das Lig. longitudinale laterale dem Rückenmarksband bei einigen Reptilien wie Amphibien und dem Seitenband der sekundären Rückenmarkshüllen bei Kröten und Fröschen, sowie dem Lig. denticulatum bei Menschen entspricht. Deshalb halte ich es für eine interessante Aufgabe, auf die

morphologische Bedeutung des betreffenden Bandes einzugehen.

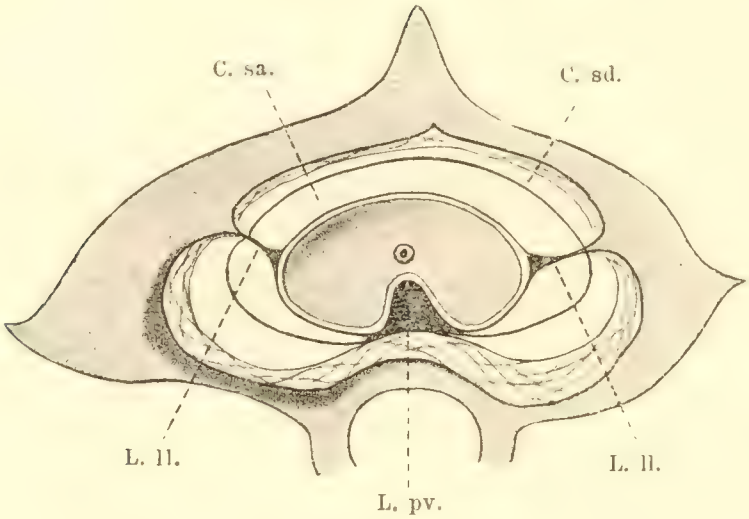

Textfigur 12. a.

Schematische Darstellung der Lage des Ligg. long. lat. und Lig. piae vent. in der Wirbelmitte. L. ll. Lig. longitudinale laterale; L. pv. Lig. piae ventrale; C. sd. Subduralraum; C. sa. Subarachnoidalraum.

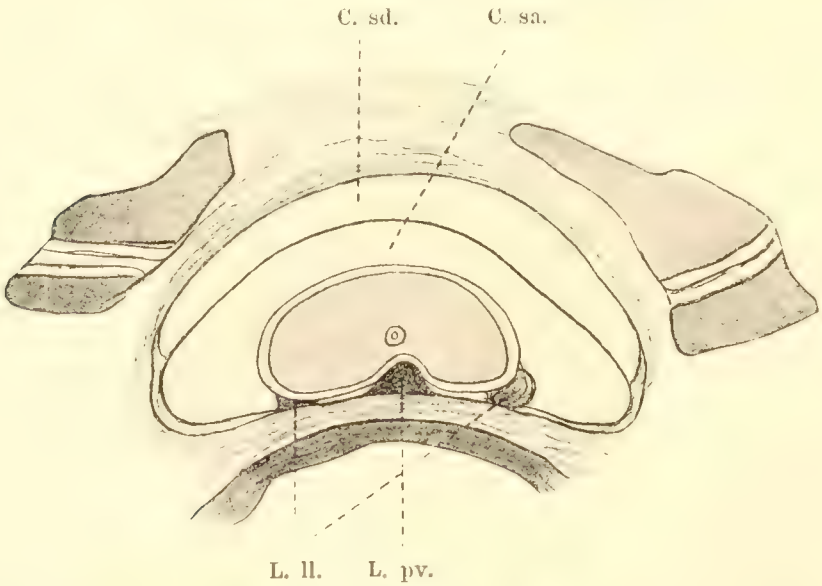

Textfigur 12. b.

Schematische Darstellung der Lage des Ligg. long. lat. und Lig. piae ventrale an der Zwischenwirbelgegend. L. ll. Lig. longitudinale laterale; L. pv. Lig. piae ventrale; C. sd. Subduralraum; C. sa. Subarachnoidalraum.

F. Jolyet und R. Blancard (18) haben sich ausgesprochen, dass das eigentümliche Rückenmarksband bei einigen

Schlangen zum Schutze gegen Hin- und Herziehen des Rückenmarkes bei der Bewegung der Wirbelsäule dient.

Retzius (20) behauptet, dass das Lig. denticulatum beim Menschen einen Befestigungsapparat des Rückenmarkes innerhalb des Duralsackes herstellt. Für eine Entscheidung über die Bedeutung des Bandes ist folgendes zu berücksichtigen.

1. Seine Queräste setzen sich an die an der Innenfläche des Wirbelbogens hervorragenden Fortsätze, Proc. lig. long. lat., an, während sich die Zacken des Lig. denticulatum beim Menschen nur an die Innenfläche des Duralsackes anheften.

2. Die Dicke des Bandes und die Ausbildung jedes Querastes sind verhältnismässig deutlicher ausgebildet als bei dem Lig. denticulatum des Menschen.

3. An die Seitenfläche des Rückenmarkes heftet sich das Band in der Mitte des Wirbels an der lateralen Linie an, die in der Höhe des Centralkanals liegt, während es nach der Zwischenwirbelgegend hin sich mehr ventral verschiebt und an die ventro-laterale Ecke des Rückenmarkes gelangt.

Bekanntlich bildet die Dura mater spinalis bei den Säugetieren einen selbständigen Sack, welcher durch einen Epiduralraum vom Wirbelperiost getrennt ist, und dient zum Schutze des Rückenmarkes vor Zerrung bei der Bewegung der Wirbelsäule. Unserem Tiere fehlt ein solcher Durasack, und das innere Periost, die Endorrhachis, stellt zugleich auch die Dura dar. Wie ich bei „Pars lateralis durae" beschrieben habe, ist der Proc. lig. long. lat. als ein bei der Erweiterung des Wirbelkanallumens übriggebliebener Teil der Wirbelkanalwand anzusehen; man muss demnach sagen, dass der Querast des Lig. long. lat. mit einem Teile der Innenwand des Wirbelbogens in Verbindung geblieben ist. Daraus ergibt sich, dass das Lig. long. lat. einen das Rückenmark an die Wand des Wirbelkanals befestigenden Apparat darstellt. Man kann also die Anheftung des Querastes des Lig. long. lat. an den Knochen-

fortsatz des Wirbelbogens bei Cryptobranchus einerseits und die der Zacken des Lig. denticulatum an der Innenfläche des Duralsackes bei Menschen andererseits gleichdeutig auffassen, obgleich sie, miteinander verglichen, ein sehr verschiedenes Aussehen zeigen.

Die Wirbelsäule unseres Tieres weist eine geringe Biegsamkeit in dorso-ventraler Richtung, aber eine sehr starke seitliche Beweglichkeit auf. Dennoch fehlt ihm ein Duralsack, welcher bei Säugetieren zu einem Schutzapparat vor der Zerrung des Rückenmarkes bei Wirbelbewegungen dient. Da das Lig. long. lat. ebenfalls zum Schutze gegen Her- und Hinziehen des Rückenmarkes dient, ist es erklärlich, dass es bei Cryptobranchus eine verhältnismässig stärkere Ausbildung erfährt.

Da die Wirbelkörper unseres Tieres doppelkegelig und an der Mitte stark eingeschnürt sind, zeigt der Boden des Wirbelkanales keine glatte Ebene, sondern eine zickzackförmige Unebenheit. Er ist an der Mitte jedes Wirbelsegmentes an beiden Enden vertieft und an der Zwischenwirbelgegend erhöht. Das den Wirbelkanalbogen auskleidende Periost, d. h. die Pars ventralis durae, ist an der Wirbelmitte sehr dick, an der Zwischenwirbelgegend dünn. Durch diese Dickenabwechselung wird die Unebenheit des Kanalbodens einigermassen ausgeglichen, doch zeigt die Pars ventralis durae immerhin noch deutliche Unebenheiten. Das Lumen des Wirbelkanals ist sehr geräumig im Verhältnis zum Durchmesser des Rückenmarkes; trotzdem verläuft das Rückenmark innerhalb des Wirbelkanals in gerader Richtung und nimmt eine centrale Lage ein. Es erklärt sich dies durch das eigentümliche Lageverhältnis des Bandes zur Seitenfläche des Rückenmarkes. An der Mitte jedes einzelnen Wirbelsegmentes heftet sich das Band einerseits in der Mitte der lateralen Rückenmarksfläche an, andererseits am Proc. lig. long. laterale, wodurch das Rückenmark an die Seitenwand des Wirbelkanals aufgehängt wird. An der Zwischen-

wirbelgegend kommt das Band an die beiderseitigen ventrolateralen Ecken des Rückenmarkes und heftet sich hier an den Wirbelboden an, um das Rückenmark in seiner Lage zu fixieren.

Die Bedeutung des Lig. long. lat. ist also folgende:

1. Es ist ein das Rückenmark an die Wirbelkanalwand befestigender Apparat.

2. Es stellt einen Schutzapparat gegen das Hin- und Herzerren des Rückenmarkes bei der Bewegung der Wirbelsäule vor.

3. Das Band dient auch dem Rückenmark zu einer solchen Schutzvorrichtung, um es innerhalb des sehr geräumigen Wirbelkanals immer in richtiger Lage zu erhalten.

Zusammenfassung.

1. Was das Foramen vertebrale anbetrifft, so kann man sagen, dass man es beim Cryptobranchus nicht mit einem Loch, sondern vielmehr mit einem Kanal zu tun hat (im strengen Sinne ist es fast bei allen Wirbeltieren mehr oder weniger der Fall). Ich möchte diesen Kanal, um ihn von dem Wirbelkanal im allgemeinen Sinne zu unterscheiden, „den segmentalen Wirbelkanal" nennen und halte für richtig, seine beiden Öffnungen als Foramen vertebrale zu benennen.

2. Obwohl das Querschnittsbild des segmentalen Wirbelkanals (Foramen vertebrale der Autoren) manche lokale Differenzen zeigt, zeigt es im allgemeinen die Grundform eines Fünfeckes.

3. Jeder Wirbel hat an der inneren Fläche des Wirbelbogens ein paar spitze Knochenvorsprünge. Dieselben dienen

zur Anheftung des Lig. longitudinale laterale der Pia mater — ich nenne sie Proc. ligamenti longitudinalis lateralis —.

4. Das Lig. intervertebrale besteht aus zwei Schichten; die äussere bindegewebige Schicht ist eine unmittelbare Fortsetzung des Periosteums des Wirbels, die innere bildet eine homogene Bindegewebsschicht. Dann folgt nach innen die intervertebrale Knorpelmasse, und endlich axial läuft die Chorda dorsalis, welche ohne Unterbrechung die ganze Wirbelsäule durchzieht.

5. Die ellipsoide, überknorpelte und meist unten medianwärts schauende Gelenkfläche des caudalen Gelenkfortsatzes verbindet sich mit derjenigen des cranialen vom nächstfolgenden Wirbel. Das Gelenk wird von einer straffen Kapsel umhüllt, welche eine direkte Fortsetzung des Lig. interarcuatum, resp. des äusseren Wirbelperiostes darstellt.

6. Das Lig. interarcuatum kann man in zwei Portionen — die laterale und die dorsale — unterscheiden. Es besteht aus zwei Schichten; die oberflächliche ist grobfaserig und bildet eine Fortsetzung des äusseren Periostes des Wirbelbogens; die tiefe ist feinfaserig und repräsentiert eine direkte Fortsetzung der Dura mater inklusive Endorrhachis.

7. Die Wirbelsäule des Cryptobranchus endigt mit einem 4—5 mm langen, keulenförmigen, knorpeligen Stück, welches ich das knorpelige Endsegment (im weiteren Sinne) nennen will.

8. Sein Entwickelungszustand ist viel zurückgebliebener als der übrige Teil der Wirbelsäule, trotzdem aber muss man ihm eine progressive Natur zuschreiben.

9. Die Zusammensetzung des knorpeligen Endsegmentes ist ganz dieselbe wie die der Wirbelsäule. Die axiale Chorda wird aussen von Knorpelgewebe umhüllt, welches die Fortsetzung des Intervertebralknorpels zwischen dem letzten Wirbel und dem Endsegmente bildet und sich aus der peripheren skeletogenen Gewebsschicht differenziert hat. Die Chorda

endigt vor dem caudalen Ende des Endsegmentes selbst; daher kann man das Endsegment in zwei Teile einteilen, einen cranialen, chordahaltigen Teil und einen caudalen, rein knorpeligen Teil. Die Berührungsstelle von diesen beiden ist anzusehen als eine bedeutungsvolle Stelle für den Längenzuwachs des Tieres (resp. die Vermehrung der Wirbel). Die Chorda dringt von dieser Stelle aus weiter caudalwärts in den rein knorpeligen Teil ein, während sich an dem cranialen Teile des knorpeligen Endsegmentes ein neuer Wirbel differenzieren kann.

10. Die im cranialen Teile des Endsegmentes eingeschlossene Chorda zeigt eine wechselnde Anzahl von unvollkommenen Segmentierungen.

11. Der knorpelige Teil des Endsegmentes oder das knorpelige Endsegment im engeren Sinne entspricht dem „Knorpelstrang", „Knorpelstab" und „Endstab", „Chordastab" der Autoren, über deren Natur Meinungsverschiedenheiten herrschen. Nach meiner Ansicht ist es nichts anderes als eine caudale Verlängerung der die Chorda von aussen umhüllenden Knorpelschicht; also ein Teil der perichordalen skeletogenen Gewebsschicht.

12. Das Rückenmark, dessen Terminalstück bloss einen einfachen Ependymkanal darstellt, überschreitet das Ende der Wirbelsäule und wird von einer Zellenschicht mit spindelförmigen Kernen umhüllt; diese entspricht der Endomeninx. Die letztere teilt sich cranial (etwa bis in die Höhe des 38. Wirbels [= 17. Schwanzwirbels] reichend, d. h. im distalen Gebiete der Schwanzwirbel) in zwei Schichten, die innere und die äussere Grenzschicht. Sie stellt im nächstfolgenden cranialen Gebiete (bis in die Höhe des 26. Wirbels [= 5. Schwanzwirbels], d. h. im mittleren Gebiete der Schwanzwirbel) zwei Blätter dar, das innere homogene, gefässführende (Pia mater) und das äussere celluläre, gefässlose Blatt (Arachnoidea). Die Art der Differenzierung der Endomeninx beim Cryptobranchus japoni-

cus ist völlig übereinstimmend mit der der höheren Wirbeltierklassen.

13. Der Endteil der Wirbelsäule, d. h. das Endsegment, welches einen einfachen Knorpelstab darstellt, wird an seiner Oberfläche von einer Schicht von Zellen bekleidet, welche spindelförmige Kerne führen; sie setzt sich auch in das Innere des knorpeligen Wirbelkanals fort und ist mit der Exomeninx vergleichbar. Dieselbe ist cranial noch als eine einfache Hülle vorhanden, obwohl man an ihr eine Sonderung einerseits in eine dem Wirbelkanal dicht anschliessende, mit der Endorrhachis vergleichbaren Schicht, andererseits in eine gegen das obenerwähnte gefässlöse Blatt der Endomeninx gerichteten, mit der eigentlichen Dura mater vergleichbaren Schicht erkennen kann; zwischen beiden kann man auch wohl die Andeutung der als Interduralgewebe anzusprechenden Zwischenschicht erkennen. Eine völlige Trennung der Exomeninx in Endorrhachis und Duralsack mit einem wohl ausgebildeten Epidural- oder Interduralraum ist bei Cryptobranchus japonicus nicht nachzuweisen.

14. Als Resultat meiner Untersuchung über die Ausbildung und Differenzierung der Rückenmarkshüllen beim Cryptobranchus möchte ich folgendes Schema entwerfen:

1. Exomeninx:
   a) Dura mater + Endorrhachis.
   b) Lymphraum (Subduralraum).
2. Endomeninx:
   c) Gefässloses Blatt (= Arachnoidea).
   d) Lymphraum (= Subarachnoidalraum).
   e) Gefässführendes Blatt (= Pia mater).

15. Die Dura mater stellt mit der Endorrhachis eine einzige Hülle dar, welche aus dreierlei Schichten gebildet ist. Die äussere, der Wirbelkanalwand dicht anliegende Schicht besteht aus groben Bindegewebsfasern und elastischen Fasern; sie ent-

spricht der Endorrhachis. Die innere, der Arachnoidea zugekehrte Schicht besteht aus feinen sich kreuzenden Bindegewebsfasern und vielen elastischen Fasern; sie ist als die eigentliche Dura anzusehen. Die Zwischenschicht besteht aus Gallertgewebe, durch welches viele Blutgefässe ziehen; sie ist mit dem Interduralgewebe vergleichbar.

16. Von dem mittleren Schwanzwirbelgebiete aus cranialwärts sind die Dura und Arachnoidea durch den Subduralraum voneinander getrennt; die Weite des Raumes ist an der Dorsalseite am weitesten und an der Ventralseite am schmalsten.

17. Die Arachnoidea stellt eine sehr dünne, durchscheinende Hülle dar; sie besteht aus einer den Subduralraum auskleidenden Endothelschicht und einer gegen den Subarachnoidalraum schauenden faserigen Schicht und enthält keine Blutgefässe.

18. Die Arachnoidea und Pia mater sind im mittleren Schwanzwirbelgebiete durch ein lockeres Gallertgewebe, Subarachnoidalgewebe, miteinander verbunden; im cranialen (proximalen) Schwanzwirbel- und Stammwirbelgebiete findet man aber einen Subarachnoidalraum. Die Weite des Raumes ist sowohl nach der Ventral-, Dorsal- und Lateralseite, als auch nach dem Ende und der Mitte desselben Wirbelsegmentes sehr verschieden.

19. Die Pia mater spinalis umhüllt direkt die Oberfläche des Rückenmarkes und besteht aus drei Schichten. Die innere erscheint mehr homogen, enthält feine Bindegewebsfasern, feine elastische Fasern und spärliche tiefgefärbte Kerne. Die äussere stellt einen einfachen endothelialen Überzug dar. Die mittlere lockere Schicht enthält sowohl viele Blutgefässe und Capillaren, als auch spindelförmige Kerne und Pigmentzellen. Diese Schicht weist an einer Stelle der beiden Lateralseiten und an der Medianlinie der Ventralfläche des Rückenmarkes eigentümliche strangförmige Verdickungen auf (Lig. longitudinale laterale und Lig. piae ventrale).

20. Das Lig. piae ventrale ist aus groben Bindegewebsfasern und vielen elastischen Fasern gebildet und verläuft in der Längsrichtung durch die Fiss. longitudinalis ventralis. Während seines Verlaufes nimmt seine Dicke an der Mitte jedes einzelnen Wirbelsegmentes zu und am Ende desselben ab.

21. Das Lig. longitudinale laterale ist aus groben Bindegewebsfasern und vielen elastischen Fasern gebildet. Es läuft entlang der lateralen Fläche des Rückenmarkes und schickt während seines Verlaufes, vom cranialen (proximalen) Schwanzwirbelgebiete aus bis zum ersten Stammwirbel, je an einem Wirbelsegmente einen Querast aus, welcher sich an Knochenfortsätzen, welche von der Innenfläche des Wirbelbogens hervorragen, Proc. ligamenti longitudinalis lateralis, ansetzt. Die Bedeutung des Bandes ist mit derjenigen des Lig. denticulatum beim Menschen analog, wenngleich zwischen ihnen sich einige morphologische Verschiedenheiten nachweisen lassen.

Zum Schlusse möchte ich Herrn Prof. Dr. B. Suzuki, meinem hochverehrten Lehrer, für die Anregung zu dieser Arbeit und Überlassung der Materialien, sowie für die stetige bereitwillige Beihilfe in Rat und Tat während meiner Arbeit und für die Anfertigung der zahlreichen Mikrophotogramme meinen herzlichen Dank aussprechen. Ferner sage ich meinem verehrten Herrn Kollegen Dr. K. Okajima, der mir die grosse Freundlichkeit erwiesen hat, diesen Aufsatz zu revidieren, meinen innigsten Dank.

Erklärung der Abbildungen.

(Tafel 1/2. Wirbelkanal.)

Fig. 1. Horizontalschnitt durch die Intervertebralgegend. Stammwirbel. 50fache Vergrösserung.

Fig. 2. Querschnitt durch die Intervertebralgegend des Sacralwirbels und ersten Stammwirbels. 15fache Vergrösserung.

Fig. 3. Horizontalschnitt durch die Gegend zwischen den Bögen des 4. und 5. Schwanzwirbels. 50fache Vergrösserung.

Fig. 4. Sagittalschnitt durch den caudalen Abschnitt der Schwanzwirbel. 12fache Vergrösserung.

Fig. 5. Sagittalschnitt des knorpeligen Endsegmentes. 12fache Vergrösserung.

Fig. 6. Horizontalschnitt des caudalen Abschnittes vom knorpeligen Endsegmente. 200 fache Vergrösserung.

In den Figuren 1—6 bedeutet: Wke. Wirbelkörperende. Wbe. Wirbelbogenende. KrG. kranialer Gelenkfortsatz. KaG. kaudaler Gelenkfortsatz. Ps. Processus spinosus. a Li. äussere Schicht des Lig. intervertebrale. i Li. innere Schicht d. Lig. intervertebrale. i Kn. intervertebrale Knorpelmasse. Gk. Gelenkkapsel. Gh. Gelenkhöhle. La (l). laterale Portion d. Lig. interarcuatum. La (d). dorsale Portion d. Lig. interarcuatum. o La. oberflächliche Schicht des Lig. interarcuatum. t La. tiefe Schicht d. Lig. interarcuatum. Ch. Chordagewebe. Ch s. Chordascheide. Ch k. Chordaknorpel. el s. elastische Chordascheide. el s (E). Ende von elastischer Chordascheide. ei S. eigentliche Chordascheide. Che. Chordaepithel. Ch z. Chordazellen in manigfaltigen Entwickelungszuständen. r Kn. Knorpel des rein knorpeligen Teils des Endsegmentes. Kn S. Knorpel des chordahaltigen Teils des Endsegmentes. Ks. Knochenschicht. Kw. unterster knöcherner Wirbel. Dm. Dura mater inclusive Endorrhachis. Ar. Arachnoidea. Csd. Subduralraum. Csa. Subarachnoidalraum. L ll. Lig. longitudinale laterale. Pm. Pia mater. R. Rückenmark. R (t). Terminalabschnitt des Rückenmarkes. d W. dorsale Wurzel der Rückenmarksnerven. S G. Spinalganglion. a Wp. äusseres Wirbelperiost.

Tafel 3/4. (Rückenmarkshülle.)

Fig. 7. Querschnitt an dem distalen Teil des knorpeligen Endsegmentes. 200fache Vergrösserung.

Fig. 8. Querschnitt durch den 19. Schwanzwirbel. 80fache Vergrösserung.

Fig. 9. Querschnitt durch den 15. Schwanzwirbel. 50fache Vergrösserung.

Fig. 10. Querschnitt durch den 7. Schwanzwirbel. 30fache Vergrösserung.

Fig. 11. Horizontalschnitt durch den 4. Schwanzwirbel. 15fache Vergrösserung.

Fig. 12. Querschnitt durch den Sacralwirbel. 12fache Vergrösserung.

Fig. 13. Dura mater (Pars dorsalis). Abziehpräparat von dem injizierten Exemplar. 50fache Vergrösserung.

Fig. 14. Arachnoidea. Abziehpräparat von dem injizierten Exemplar. 50fache Vergrösserung.

Fig. 15. Pia mater. Abziehpräparat von dem injizierten Exemplar. 15fache Vergrösserung. Pl. Proc. ligamenti longitudinalis lateralis. Wu. Wirbelkanalüberzug. Rh. primitive Rückenmarkshülle. v L. vertebrale Lamelle des Wirbelkanalüberzuges. m L. medullare Lamelle des Wirbelkanalüberzuges. a G. äussere Grenzschicht der primitiven Rückenmarkshülle. i G. innere Grenzschicht der primitiven Rückenmarkshülle. gl B. gefässloses Blatt der primitiven Rückenmarkshülle gf B. gefässführendes Blatt der primitiven Rückenmarkshülle. Ar. Arachnoidea. Pm. Pia mater. Dm. Dura mater. L ll. Lig. longitudinale laterale. L pv. Lig. piae ventrale. v W. ventrale Wurzel der Rückenmarksnerven. R. Rückenmark. R (t). terminaler Abschnitt des Rückenmarkes. B. Blutgefäss. Lr. Lymphraum. C sd. Subduralraum. idG. Interduralgewebe. Csa. Subarachnoidalraum. gn. Blutgefässnetz. Pz (g). Pigmentzelle (grosse Form). Pz (k). Pigmentzelle (kleine Form). A. so. A. spinalis ventralis. V. s. V. spinalis. lg. die entlang dem Lig. long. lat. in Längsrichtung verlaufenden Gefässe. Rf. Reissnerscher Faden.

Literaturverzeichnis.

1. Aeby, C., Lehrbuch der Anatomie. 1871.
2. Arnold, F., Handbuch der Anatomie des Menschen. Bd. 2. Abt. 2. 1851.
3. von Baer, K. E., Entwickelungsgeschichte der Tiere. Teil 2. 1831.
4. Barfuth, D., Zur Entwickelung und Regeneration der Chorda dorsalis bei den urodelen Amphibien. Anat. Anz. Bd. 6. 1891.
5. Berger, Über eigentümliches Rückenmarksband einiger Reptilien und Amphibien. Sitz.-Ber. d. K. Akad. d. Wissensch. in Wien. 1878.
6. Bergfeld, A., Chordascheiden und Hypochorda bei Alytes obstetricans. Anat. Hefte. Bd. 7. 1897.
7. von Ebner, V., Über die Wirbel der Knochenfische und die Chorda dorsalis der Fische und Amphibien. Sitz.-Ber. d. K. Akad. d. Wissensch. in Wien. 1896.
8. Ecker, A., und Wiedersheim, R., Die Anatomie des Frosches. 3. Aufl. bearb. von E. Gaupp. 1896—1904.
9. Field, H. H., Bemerkungen über die Entwickelung der Wirbelsäule bei den Amphibien; nebst Schilderung eines abnormen Wirbelsegmentes. Morph. Jahrb. Bd. 22. 1895.
10. Fleesch, M., Über das Schwanzende der Wirbelsäule. Sitz.-Ber. d. physik.-mediz. Gesellschaft in Würzburg in d. Verhandl. d. Gesellschaft. N. F. Bd. 13. 1879.
11. Fraisse, P., Eigentümliche Structurverhältnisse im Schwanze erwachsener Urodelen. Zoolog. Anz. Jahrgang 3. 1880.
12. Gegenbaur, C., Untersuchungen zur vergleichenden Anatomie der Wirbelsäule bei Amphibien und Reptilien. 1862.
13. — Vergleichende Anatomie der Wirbeltiere. 1898.
14. Goette, A., Entwickelungsgeschichte der Unke. 1875.
15. Hasse, C., Die Entwickelung der Wirbelsäule von Triton taeniatus. Zeitschr. f. wiss. Zool. 53 Bd. Suppl. 1892.
16. Hofmann, M., Die Befestigung der Dura mater im Wirbelkanal. Archiv f. Anat. u. Phys. Anat. Abt. 1898.
17. Hyrtl J., Lehrbuch der Anatomie. 1884.

18. Jolyet, F., und R. Blancard, Über das Vorkommen eigentümlicher Bänder am Rückenmarke der Schlangen. Zool. Anz. Jahrg. 2. 1879.
19. Key, A., und G. Retzius, Studien in der Anatomie des Nervensystems und des Bindegewebs. 1875.
20. Klaatsch, H., Beiträge zur vergleichenden Anatomie der Wirbelsäule. III. Morph. Jahrb. Bd. 22. 1895.
21. — Über die Chorda und die Chordascheiden der Amphibien. Verhandl. Anat. Ges. 11 Vers. 1897.
22. Koelliker, A., Kritische Bemerkungen zur Geschichte der Untersuchungen über die Scheiden der Chorda dorsalis. Verhandl. d. phys.-med. Ges. in Würzburg. N. F. Bd. 3. 1872.
23. — Entwickelungsgeschichte des Menschen und der höheren Tiere. 1879.
24. — Handbuch der Gewebelehre des Menschen. 1896.
25. Krause, W., Handbuch der menschl. Anatomie. 1876.
26. Ley, A. B., Meyer, P., Grundzüge der mikrosk. Technik. 1898.
27. Müller, H., Über Regeneration der Wirbelsäule und des Rückenmarkes bei Triton und Eidechsen. 1868.
28. Okajima, K., Die Osteologie des Onychodactylus japonicus. Zeitschr. f. wiss. Zoologie. Bd. 91. 1908.
29. O'Neil, H. M., Hirn- und Rückenmarkshüllen bei Amphibien. Morph. Arbeiten. Bd. 8. 1898.
30. Osawa, G., Beiträge zur Anatomie des japanischen Riesensalamanders. Festschr. f. Prof. K. Taguchi. 1899.
31. Reissner, E., Beiträge zur Kenntnis vom Bau des Rückenmarkes von Petromyzon fluviatilis. L. Müllers Archiv. 1860.
32. Rauber, A., Kopsch, Fr., Lehrbuch der Anatomie. 1908.
33. Reichert, C. B., Der Bau des menschlichen Gehirns. 1861.
34. Retzius, G., Einige Beiträge zur Histologie und Histochemie der Chorda dorsalis. Arch. f. Anat. u. Phys. Anat. Abt. 1881.
35. — Nervöse Elemente im Rückenmarke der Knochenfische. Biolog. Untersuch. N. F. Bd. 5. 1893.
36. — Studien über Ependym und Neuroglia. Ebendaselbst. 1893.
37. — Über das hintere Ende des Rückenmarkes bei Amphioxus, Myxine und Petromyzon. Ebendas. Bd. 7. 1895.
38. Romiti, Die häutigen Hüllen des Rückenmarkes der Amphibien. Anat. Anz. Bd. 16. Ergänzungsheft. 1899.
39. Sagemehl, M., Beiträge zur vergleichenden Anatomie der Fische. II. Einige Bemerkungen über die Gehirnhäute der Knochenfische. Morphol. Jahrb. Bd. 9. 1884.
40. Sargent, P. E., Reissners Fibre in the canalis centralis of vertebrates. Anat. Anz. Bd. 17. 1900.
41. Schauinsland, H., Die Entwickelung der Wirbelsäule nebst Rippen und Brustbein. Handbuch der vergleich. u. experiment. Entwickelungslehre der Wirbeltiere von Hertwig. 1906.
42. Schmidt, V., Schwanzende der Chorda dorsalis bei den Wirbeltieren Anat. Hefte. Bd. 2. 1893.

43. Schneider, K. C., Lehrbuch der vergleichenden Histologie der Tiere. 1902.
44. Sterzi, G., Rückenmarkshülle der schwanzlosen Amphibien. Anat. Anz. Bd. 16. 1899.
45. Suzuki, B., Eine einfache Schnittserienmethode bei der Celloidineinbettung. Anat. Anz. Bd. 34. 1909.
46. Wiedersheim, R., Vergleichende Anatomie der Wirbeltiere. 1909.
47. Zander, R., Beiträge zur Morphologie der Dura mater und zur Knochenentwickelung. Festschr. f. Karl Kupfer. 1899.
48. Ziehen, Th., Nervensystem. Handbuch der Anatomie des Menschen von Bardeleben. 1899.

Aus dem anatomischen Institut der Universität Marburg a. L.

BEITRÄGE

ZUR

KENNTNIS DES KOPFES DER WIRBELTIERE.

I.

DIE ENTWICKELUNG DES PRIMORDIALCRANIUM VON LEPIDOSTEUS OSSEUS.

VON

OTTO VEIT,

MARBURG.

Mit 1 Textfigur und 20 Figuren auf den Tafeln A—E.

Inhaltsübersicht.

	Seite
Einleitung	97
I. Beschreibung der Einzelbefunde	99
Stadium I, Lepidosteus osseus 8—10 mm	99
„ II, „ „ 10—11 „	113
„ III, „ „ 11—12 „	121
„ IV, „ „ 14 „	135
„ V, „ „ 20 „	152
II. Zusammenfassung und Diskussion der Befunde	176
Theoretische Vorbemerkungen	176
Entwickelung des Primordialcranium	186
Erste Schädelanlage	186
Labyrinthregion	188
Orbitotemporalregion	195
Ethmoidalregion	197
Occipitalregion	198
Splanchnocranium	201
Hirnnerven und spinooccipitale Nerven	202
III. Zusammenfassung der Resultate. Der Kopf in seiner Entwickelung als Ganzes betrachtet	208
Tafelerklärung	219
Literaturverzeichnis	222

Einleitung.

Im Laufe der letzten Jahre bin ich in den Besitz eines grösseren, gut konservierten Materiales junger Knochenganoiden gelangt. Ich verdanke es zum Teil der Liebenswürdigkeit von Herrn Geheimrat Wiedersheim und besonders Herrn Professor Gaupp, wofür ich auch an dieser Stelle meinen herzlichsten Dank ausdrücken möchte, zum Teil konnte ich das Material in gutem Zustande direkt aus Nordamerika beziehen. Ich beabsichtige nun den Bau und, soweit möglich, die Entwickelung des Kopfes dieser Knochenganoiden zu untersuchen. Denn unsere Kenntnisse des Kopfes der Knochenganoiden sind immer noch recht mangelhaft, was um so mehr zu bedauern ist, als wir in diesen Tieren Übergangsformen zu den Teleostiern erkennen müssen, die noch recht viele primitive Merkmale zeigen. Von neueren Arbeiten besteht nur die ausführliche Abhandlung von E. Ph. Allis (1897) über Amia calva, welche aber im wesentlichen sich auf den Kopf des erwachsenen Tieres beschränkt. Sonst finden sich nur wenige Arbeiten über einige Spezialfragen, aber keine neueren zusammenfassenden Beschreibungen. Von der Arbeit von W. K. Parker (1882), welche die Entwickelung und den Bau des Lepidosteusschädels behandelt, ist der entwickelungsgeschichtliche Teil infolge der nur sehr wenig zweckmässigen Untersuchungsmethode nur in

beschränktem Masse verwertbar, wie von vielen Seiten bei anderer Gelegenheit schon betont ist; über den Bau des Schädels des jungen Tieres konnte ich selbst (1907) einige abweichende Beobachtungen mitteilen.

Von allgemeinerem Interesse scheint mir nun eine Untersuchung der Entwickelung des Kopfes der Knochenganoiden zu sein. Die Frage der Phylogenie und die damit eng zusammenhängende Lehre von der Metamerie des Kopfes, die schon für fast gelöst angesehen werden konnte, ist durch die Untersuchungen von A. Froriep, besonders durch seine Mitteilung über die Entwickelung des Kopfes von Torpedo (1902), von neuem aufgerollt und bedarf dringend erneuter eingehender Untersuchung. Es wird dabei erwünscht sein, auch noch nicht in dieser Hinsicht untersuchte Formen in den Kreis der Betrachtungen zu ziehen. Es scheint mir demnach der Versuch lohnenswert der Entwickelung des Kopfes der Knochenganoiden einmal genauer nachzugehen. Bevor eine solche Untersuchung aber überhaupt mit Aussicht auf Erfolg in Angriff genommen werden kann, ist unbedingt eine genaue Kenntnis der Spätentwickelung des Kopfes und zwar besonders der Entwickelung des Primordialcranium zu erstreben, um einen festen genau bekannten Ausgangspunkt zu besitzen. Diesem mehr vorbereitenden Zweck soll die hier vorliegende Abhandlung dienen. Es ist geplant zunächst einmal die Entwickelung des Primordialcranium von Lepidosteus osseus zu untersuchen, selbstverständlich unter weitgehender Berücksichtigung der übrigen Organe des Kopfes. Später soll sich an diese Abhandlung die Untersuchung der ersten Entwickelung des Kopfes anschliessen.

Zweckmässigerweise zerfällt die Arbeit in zwei Abschnitte. In dem ersten Teile soll eine möglichst objektive Beschreibung der Entwickelung von Kopf und Primordialcranium von Lepidosteus osseus gegeben werden, ausgehend von einem Stadium,

das kurz vor der Anlage der Skeletteile steht. In dem zweiten Teile soll alsdann die kritische Besprechung der Befunde erfolgen.

I. Abschnitt.

Beschreibung der Einzelbefunde.

Stadium I. Gesamtlänge des Tieres 8—10 mm.

(Figur 1. Tafel D.)

Von diesem ersten Stadium, das der Schädelbildung kurz vorausgeht, stehen mir bisher nur wenige Querschnittserien zur Verfügung. Es soll der Entwickelungsgrad des Kopfes etwas genauer geschildert werden, um einen Ausgangspunkt für die folgenden Stadien zu gewinnen. Die Angabe der Gesamtlänge des Tieres ist zur Beurteilung des Entwickelungsgrades nur in sehr geringem Masse verwendbar, da recht erhebliche Differenzen der Gesamtlänge bei sonst gleich weit entwickelten Tieren bestehen. Zur graphischen Rekonstruktion des Medianschnittes war die Serie eines $9^1/_2$ mm langen Tieres benutzt worden, die meisten Exemplare des gleichen Entwickelungsgrades massen ungefähr 8 mm.

Äusserer Entwickelungsgrad. Das hintere Körperende ist weitgehend vom Dottersack abgehoben, sodass fast die ganze hintere Körperhälfte frei heraussteht. Ein einheitlicher medianer Flossensaum hüllt den Schwanzteil ein, eine Absetzung des Schwanzflossenbezirkes beginnt zunächst auf der ventralen Seite sich einzuleiten. Das vordere Körperende ruht fast in ganzer Ausdehnung auf dem Dottersack, nur der vorderste Teil des Kopfes hat sich abgehoben. Die Mundöffnung

ist gerade noch frei, stösst aber mit ihrer caudalen Grenze direkt an den Dottersack, sodass eine Unterkieferregion äusserlich nicht sichtbar ist. Vor dem Munde ist das Kopfende ventral und vorn von Saugnäpfen bedeckt, es endet mit stumpfer von Saugnäpfen bedeckter Spitze. Die dorsale Fläche des Kopfes erhebt sich von der Schnauzenspitze rasch, um in einer durch das Mittelhirn bedingten buckeligen Vorwölbung die grösste Höhe zu erreichen und dann nach rückwärts gegen den Rumpf abfallend ohne scharfe Grenze in ihn überzugehen.

Ventral und ein wenig rostral geht die Mittelhirnwölbung nach beiden Seiten in die dorsal vom Mund gelegenen Augenwölbungen ohne scharfe Grenze über. Das Auge wölbt hier zwar die äussere Haut zu einem diffusen Buckel vor, ist selbst aber am fixierten Objekt in einzelnen Teilen nicht zu erkennen. Von Nase und Ohr ist äusserlich nichts zu sehen. Der Kiemendeckel beginnt nach lateral und hinten auszuwachsen, die Kiemenbögen deckt er noch nicht völlig. In beträchtlichem Abstande hinter Kiemendeckel und Kiemenbögen erhebt sich jederseits seitlich vom Rumpf auf dem Dottersacke die Brustflossenfalte empor.

K o p f d a r m. Durch die Mundöffnung gelangt man in den transversal geräumigen, dorsoventral abgeplatteten Kopfdarm. Anfangs über dem Dottersack dorsalwärts ansteigend, biegt er bald caudalwärts um, verjüngt sich dann beträchtlich, besonders nimmt der transversale Durchmesser rasch ab und geht hinter den letzten Kiemenbögen in einen soliden Epithelzellstrang über. Kiefer- und Zungenbeinbogen sind kaum voneinander abgegrenzt. Der Zungenbeinbogen ist zunächst nur durch den an ihm entspringenden Kiemendeckel gekennzeichnet. Die ersten drei Kiemenbögen sind angelegt, der vierte beginnt sich abzuschnüren, von dem fünften ist noch nichts zu erkennen. Die erste bleibende Kiemenspalte ist in ganzer Länge durchgebrochen, die zweite Spalte ist streckenweise noch

epithelial verklebt, die dritte Spalte erst an wenigen Stellen geöffnet. Die Kiemenbögen und Kiemenspalten liegen ventral unter der Ohrblase. Die ersten Anzeichen eines Auswachsens von Kiemenanhängen sind am ersten Bogen zu erkennen. Vor der ersten bleibenden Spalte ist an der Grenze von seitlicher und dorsaler Darmwand als Anlage des Spritzlochkanales (Fig. 1, Spr.) ein solider Zellzapfen nachzuweisen, der von dem Epithel der Schlundhöhle ausgehend in dorsolateraler Richtung bis an die äussere Haut zieht. In dem Zellzapfen sind an einer kleinen Stelle die Zellen auseinander gewichen, sodass ein nicht mit dem Kopfdarm kommunizierender Spaltraum entsteht. Der Zellstrang liegt in der Höhe der vorderen Kuppe der Ohrblase; an der Stelle, wo er von dem Schlundepithel ausgeht, ist die Wand des Kopfdarmes zu einer flachen Grube eingezogen. Die äussere Haut wird von dem Zellstrang fast berührt, sie spannt sich unverändert über die Stelle hinweg. Nach den Untersuchungen von Fr. W. Müller (1897) ist der Epithelzellstrang als Spritzlochanlage anzusprechen.

Gehirn. (Fig. 1.) Die einzelnen Hirnbezirke sind deutlich zu unterscheiden. Das Rückenmark geht allmählich unter Zunahme des Höhen- und Breitendurchmessers unter Verdünnung und Verbreiterung des Daches in das Nachhirn über. Es entsteht so ein typisches Rautenhirn. Die Kleinhirnanlage besteht aus kleinen paarigen Platten, die am rostralen Ende des Hinterhirndaches gelegen in den Ventrikelraum vorspringen. Die Kleinhirnanlagen sind durch eine mediane Furche getrennt, in deren Bereich das Hinterhirndach ependymatös ist. Rostralwärts gehen die Anlagen in die aufgebogene Vorderwand des Hinterhirnes über. Die Seitenteile des Hinterhirnes schieben sich unter das Mittelhirn als seitliche Buckel vor, während der mittlere Teil sich in das Mittelhirn fortsetzt. Beim Übergange von Hinterhirn in Mittelhirn ist in den medianen Partien der Boden des Hinterhirnes fast rechtwinkelig aufgebogen,

während das Dach diese Umbiegung nach dorsal nicht nur nicht mitmacht, sondern noch durch das überlagernde Mittelhirn etwas eingedrückt ist. Der Ventrikelraum des Hinterhirnes ist sehr geräumig, da in den hinteren Partien nur Seitenwand und Boden, im vorderen Gebiete nur der Boden und im Dach die Kleinhirnanlage als nervöse Hirnwand differenziert sind, im übrigen die Hirnwand dagegen aus dünner Ependymmembran besteht. An der Stelle des Überganges zum Mittelhirn ist durch das Aufbiegen der Bodenplatte und das Einsinken des Daches der Ventrikelraum plötzlich erheblich verengt.

Das sich anschliessende Mittelhirn ist ein nicht sehr grosser Hirnabschnitt. Es ist stark nach ventral gegen das Hinterhirn gekrümmt, sodass die Bodenplatte des Mittelhirnes fast direkt der Vorderwand des Hinterhirnes anliegt. Das Mittelhirndach buchtet sich nach rückwärts über das Hinterhirn, dieses überlagernd und eindrückend, aus. Dieser Teil des Mittelhirnes ist der am meisten dorsal gelegene Punkt des ganzen Gehirnes; er bildet den Scheitelpunkt des Mittelhirnhöckers. Durch die Ausdehnung des Mittelhirndaches nach rückwärts über das Hinterhirn und die daraus folgende Einstülpung des Hinterhirndaches wird an der Grenze von Hinterhirn und Mittelhirn eine in den Ventrikelraum vorspringende quere Falte des Hirndaches erzeugt. Das Dach des Mittelhirnes fällt vom Scheitelpunkt nach rostral rasch ab, entsprechend der ventralen Krümmung des ganzen Gebietes. Die Seitenteile des Mittelhirnes hängen lateral über und ruhen auf den vorgebuchteten Seitenteilen des Hinterhirnes, davor sich noch über den hinteren Teil der Augenanlage wegschiebend. Der Ventrikelraum des Mittelhirnes ist geräumig, besonders in transversaler Richtung durch das Ausladen der Seitenpartien. Die Wand ist überall von mässiger, ziemlich gleicher Dicke, reine Ependymbezirke existieren nicht.

Ventral geht das Mittelhirn in das Vorderhirn über. Der

Übergang erfolgt am Boden des Mittelhirnes allmählich, am Dach ist er ein plötzlicher. Hier stülpt sich direkt vor dem Mittelhirn die Epiphyse aus. Diese ist in diesem Stadium eine einfache Ausstülpung mit etwas verbreitertem Ende; das Lumen ist eng, die Wand besteht aus cylindrischen Zellen. Vor der Epiphyse ist das Dach des Vorderhirnes zunächst nur median, dann auch in den Seitenteilen der Dachplatte rein ependymatös. Es ist vor der Epiphyse zunächst ein klein wenig vorgebuchtet, biegt dann scharf nach ventral ab, um die Lamina terminalis zu erreichen. Von einer Anlage des Saccus dorsalis, Paraphyse und Velum transversum findet sich noch nichts.

Die Bodenplatte des Vorderhirnes ist etwas komplizierter gestaltet. Als direkte Fortsetzung des Mittelhirnbodens biegt sie zunächst noch weiter caudalwärts um und liegt damit unter dem Boden des Hinterhirnes; dann wendet sie sich nach ventral, weiterhin nach ventral und rostral. Hier stösst die Bodenplatte fast bis zur Berührung an das Epithel des Mundhöhlendaches. Hinten an diesem schräg von dorsocaudal nach ventrorostral verlaufendem Teil liegt die Hypophyse dem Hirnboden direkt an. Damit erweist sich die grosse nach ventral und caudal gerichtete Ausbuchtung des Vorderhirnes als Infundibulum. Die Hypophyse ist ein solider scharf abgegrenzter Zellhaufen, der ohne irgendwelches dazwischen liegendes Gewebe einerseits dem Infundibulum, anderseits dem Epithel des Mundhöhlendaches anliegt, aber von beiden Epithellagen scharf abgegrenzt ist. Im Bereich der Anlagerung der Hypophyse ist der Boden des Infundibulum median etwas verdünnt. Die Hirnbodenplatte läuft zunächst direkt nach vorn weiter, biegt dann in zwei Absätzen nach dorsal empor, um in die Lamina terminalis übergehend, sich mit dem Ependym des Daches verbindend das Hirn rostral abzuschliessen. Vor dem Infundibulum ist die Bodenplatte erheblich gegen den Ventrikelraum verdickt, verdünnt sich dann rasch wieder — Recessus praeopticus —

und geht schliesslich in die wieder etwas verdickte Vorderwand des Recessus praeopticus, weiterhin in die Lamina terminalis über. Durch eine Einkerbung zwischen Vorderwand des Recessus praeopticus und Lamina terminalis setzt sich der Recessus praeopticus vom Vorderhirnende scharf ab und er wie das Infundibulum erscheinen somit als Ausbuchtung des Vorderhirnes nach ventral und caudal.

Während das Vorderhirndach demnach ausserordentlich kurz ist und zudem in dem Gebiete vor der Epiphyse zu einer Ependymplatte verdünnt erscheint, ist die Bodenplatte durch die Ausbuchtung des Recessus praeopticus nach ventral, des Infundibulum nach ventrocaudal erheblich verlängert, zwischen Recessus praeopticus und Infundibulum stark verdickt, an der Vorderwand des Recessus praeopticus sowie der Hinterwand des Infundibulum ein wenig verdünnt.

Die Seitenteile des Vorderhirnes sind relativ dick, sodass der Ventrikelraum in transversaler Richtung eingeengt, in sagittaler Richtung erheblich ausgedehnt ist. Entsprechend dem ependymatösen Dachbezirke des vordersten Teiles verbreitert sich der Ventrikel hier in der dorsalen Hälfte.

Hirnnerven und Sinnesorgane. Der Nasensack liegt seitlich neben dem Vorderhirn. Er ist von der basalen Zellenlage der zweischichtigen Epidermis nach innen gewuchert, ohne dass die oberflächliche Zellage dadurch irgendwelche Veränderungen zeigt; diese verläuft vielmehr unverändert über die Anlage des Nasensackes weg, sodass auch äusserlich nichts davon zu erkennen war. Im Innern der Organanlage findet sich ein kleiner Hohlraum, um welchen die Zellen radiär angeordnet sind. Mehrere kurze Nervenfaserbündel (Fig. 1, Ol.) verbinden die dorsalen Partien der medialen Wand des Organes mit den Seitenteilen des Vorderhirnes.

Das Auge liegt seitlich dem Recessus praeopticus und Infundibulum an; der hintere Pol des Auges schiebt sich neben

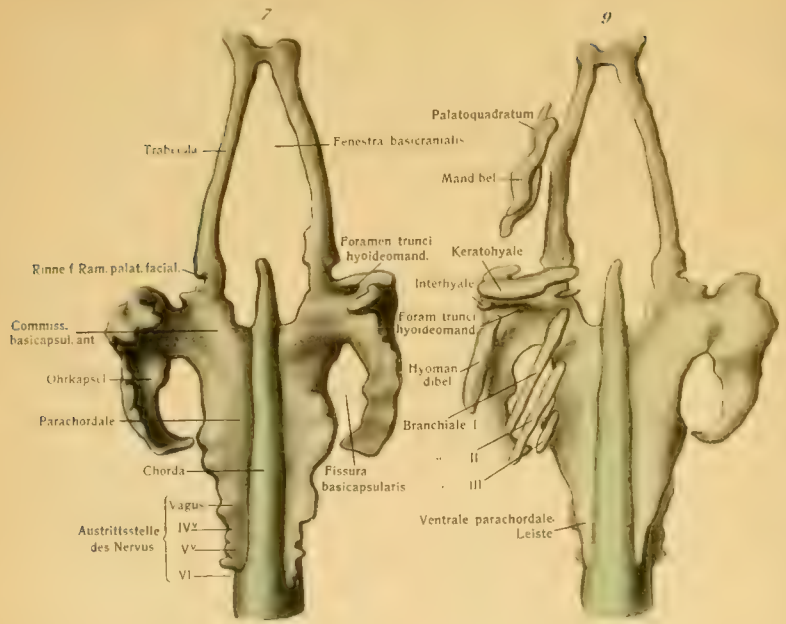

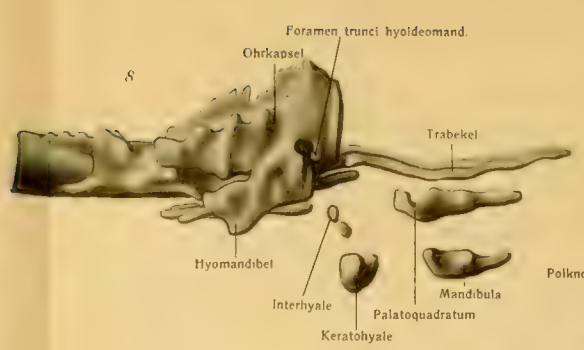

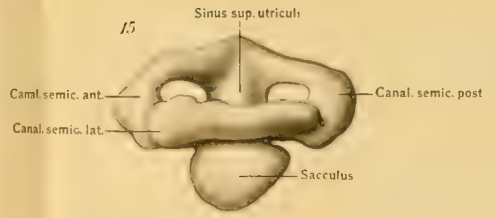

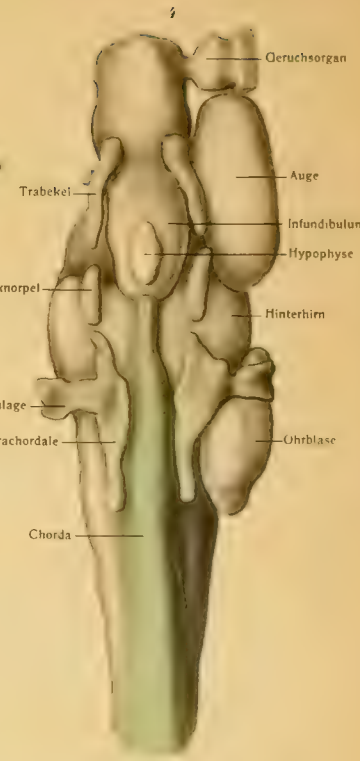

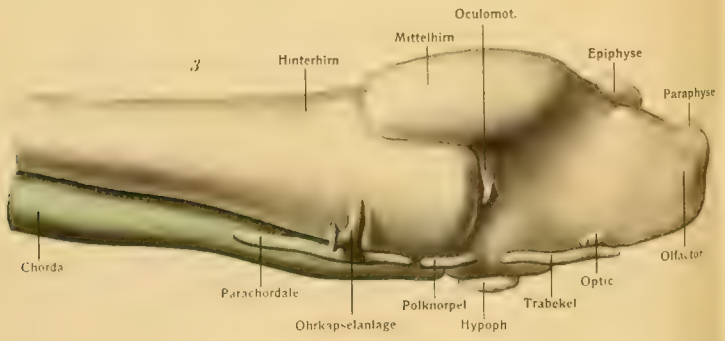

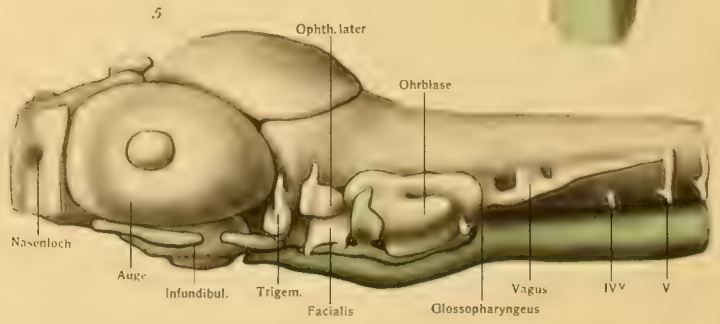

R. Schilling gez.

Verlag v. J. F. Bergmann, Wiesbaden

Werner u. Winter, Frankfurt a. M.

resp. unter die seitlich vorgebuchteten Partien des Hinterhirnes, der vordere Pol reicht noch gerade über das Hinterende des Nasensackes nach vorn. Das Auge befindet sich im Stadium des Augenbechers mit weiter von Opticusstiel bis an den Becherrand durchschneidender Augenbecherspalte. Die Linse ist ein Bläschen mit verdickter medialer Wand, von der die Linsenfasern auszuwachsen beginnen. Das Auge wölbt die äussere Haut zu einem äusserlich erkennbaren Buckel vor, ist aber überall durch eine dünne Mesenchymlage von dem Oberflächenepithel getrennt. Dieses letztere zieht unverändert über das Auge hin. Der Opticus (Fig. 1, Opt.) ist hohl, die Bildung von Sehnervenfasern hat noch nicht begonnen. Der Augenblasenstiel, als welcher der Opticus demnach jetzt noch zu bezeichnen ist, geht hinter dem Recessus praeopticus aus der verdickten Partie der Vorderhirnbodenplatte hervor. Er hat nur einen kurzen Verlauf und zwar von der Hirnbasis etwas ansteigend nach lateral und caudal zum Augenbecher.

Der Oculomotorius (Fig. 1, Ocm.) entspringt ventral aus dem Mittelhirne nahe der Medianebene kurz vor der Grenze von Mittel- und Hinterhirn. Der Nerv verläuft in einem nach vorn leicht convexen Bogen nach ventral und lateral. Es liegt hier zwischen hinterem Teil der Augenblase und Hirn eine grosse von flachkubischem Epithel ausgekleidete Höhle des Mesoderms, welche wohl als Rest der Mesodermhöhle zu betrachten ist, die van Wijhe (1883) bei Selachiern als ersten Somiten beschrieben hat. Aus der lateralen Wand dieser Mesodermhöhle wuchern Mesenchymzellen hervor, welche sich als geschlossene Züge eine kurze Strecke nach dorsolateral, rostral und ventrolateral am Augenbecher entlang verfolgen lassen. Der Oculomotorius ist bis an die dorsale Wand der Mesodermhöhle zu verfolgen. Die oben erwähnten Züge von Mesenchymzellen dürften als die ersten Anlagen der Muskeln des Oculomotoriusgebietes anzusprechen sein.

Der Trochlearis ist nicht mit Sicherheit aufzufinden. Dorsal auf der hinteren Kuppe des Augenbechers liegt lateral von dem peripheren Ende des Ophthalmicus profundus ein kurzer Zellstrang, welcher dieser Lage wegen als Anlage des Musculus obliquus superior (Fig. 1, Ob. s.) anzusprechen wäre. Gegen Hirn und Augenbecher ist dieser kurze Strang nicht weiter zu verfolgen.

Ophthalmicus profundus (Trigeminus I der Autoren) (Fig. 1, Oph. pr.). Dorsomedial auf dem hinteren Teil des Augenbechers, lateral den Oculomotorius kreuzend, liegt ein Ganglienzellhaufen, der durch kurze feine Fäden mit den schon des öfteren erwähnten vorgebuchteten Seitenteilen des Hinterhirnes verbunden ist. Periphere Ausläufer waren nicht festzustellen.

Der Abducens ist auch nicht mit Sicherheit festzustellen. Medial neben dem Ganglion des Trigeminus, ventral vom Hinterhirn liegt ein Zellstrang hinter dem Augenbecher, welcher beim Vergleich mit späteren Stadien als Anlage des Musculus rectus lateralis (Fig. 1, R. l.) gedeutet werden muss. Gegen das Hirn auslaufende Teile, welche als Abducens anzusprechen wären, lassen sich nicht feststellen.

Der Trigeminofacialiskomplex gliedert sich schon in diesem Stadium in der für Lepidosteus charakteristischen Weise in Trigeminus, Facialis und Ophthalmicus lateralis. Letzterer Nervenstamm, dem Ophthalmicus superficialis facialis, Buccalis facialis und Oticus facialis entsprechend, ist von dem eigentlichen Facialis abzutrennen.

Der Trigeminus (Fig. 1, Tri.) entspringt mit zwei nebeneinander gelegenen Wurzeln ventral aus den Seitenteilen der Hinterhirnbasis in einiger Entfernung caudal hinter dem Ophthalmicus profundus. Die beiden kurzen Wurzeln vereinigen sich sofort und gehen in ein Ganglion über, das ventral unter dem Hirne, caudal hinter dem Augen-

becher gelegen ist. Aus dem Ganglion geht ein Nervenstamm hervor, welcher ventralwärts hinter und unter dem Auge herumzieht. Nun teilt sich der Nerv in zwei Äste, deren einer, der Ramus maxillaris, ventral unter dem Auge noch eine Strecke weit verfolgt werden kann, während der andere, Ramus mandibularis, nach abwärts um die Mundhöhle herum zu verfolgen ist, bis an einen dichten Mesenchymzellhaufen heran, der als Zellplatte in der lateralen Mundhöhlenwand liegt. Irgendwelche Anlagerungen an die Epidermis finden sich bei dem Trigeminus und seinen Ästen nicht. An einigen Serien aus dieser Entwickelungsperiode war ein kurzer Stumpf zu beobachten, der aus dem Ganglion trigemini hinter dem Auge etwas dorsalwärts anstieg; dieser Ast muss als Ophthalmicus superficialis trigemini gedeutet werden.

Der Facialis (Fig. 1, Fac.) entspringt beträchtlich weiter caudal aus den Seitenteilen des Hinterhirnes medial von der Ohrblase; er schwillt sogleich zu einem länglichen Ganglion an, welches dem weiter unten zu beschreibenden Ganglion des Ophthalmicus lateralis ventral dicht anliegt und medioventral von der Ohrblase rostralwärts sich ausdehnt. Hier stösst das Ganglion in der Gegend der Spritzlochanlage an der Wurzel des Zungenbeinbogens resp. Kiemendeckel auf die nach innen vorspringende verdickte Epidermis. Dieser Epidermismasse legt sich der Facialis mit seinem rostralen und ventralen Ganglionrand innig an und ist nicht scharf mehr abzusondern. Hier entspringt ein Nervenast, der caudal um die Spritzlochanlage herum eine Strecke ventralwärts in den Zungenbeinbogen zu verfolgen ist bis an eine dort gelagerte Mesenchymplatte, welche die Anlage der Muskulatur repräsentiert. Einen zweiten ganglionzellhaltigen Fortsatz entsendet der Facialis von seiner Verschmelzungsstelle mit der Epidermis ein kurzes Stück nach rostral.

Der Ophthalmicus lateralis (Fig. 1, Oph. l.) ent-

springt etwas mehr dorsal direkt vor dem Facialis. Er geht sogleich in ein grosses Ganglion über, welches dicht dem Facialisganglion aufliegt. Das Ganglion erstreckt sich, anfangs noch medioventral an der Ohrblase gelegen, nach vorn und zieht sich dorsalwärts vor der Ohrblase ansteigend in einen Strang aus, der an einer Seitenorgananlage der Epidermis endet; hier liegt das Ganglion und sein Ausläufer lateral den Seitenteilen des Hinterhirnes an, in der Höhe des dorsalen Randes des Augenbechers, aber in einigem Abstand hinter diesem. Aus dem Ganglion geht ein Zellstrang vor der Spritzlochanlage eine kurze Strecke ventralwärts, ebenfalls an einer Seitenorgananlage der Epidermis endend. Dieser ventrale Ausläufer des Ganglion ophthalmici lateralis entspricht dem Buccalis facialis, besser als Infraorbitalis lateralis bezeichnet, der dorsale Ausläufer repräsentiert den Ophthalmicus superficialis, als Supraorbitalis lateralis zu bezeichnen.

Der Acusticus (Fig. 1, Ac.) entspringt hart vor und zum Teil noch ventral unter dem Ophthalmicus lateralis aus dem Hinterhirn; er läuft dann über und um die Wurzel dieses Nerven hinweg zwischen den Ganglien des Ophthalmicus lateralis und Facialis hindurch und geht sogleich in sein eigenes grosses Ganglion über. Dadurch, dass zwischen den ohnehin dicht aneinander gelegenen Ganglien des Ophthalmicus lateralis und Facialis sich der Acusticus mit seiner Wurzel und dem Ganglionanfang einschiebt, kommt es hier zu einer innigen Durchflechtung von Nervenfasern und Ganglienteilen, die das Analysieren dieser Faser- und Zellmassen sehr erschwert. So kann ich auch nicht mit absoluter Sicherheit verneinen, dass nicht doch einige Fasern vom hinteren Teil des Ganglion ophthalmicum laterale zum hinteren Teil des Ganglion faciale ziehen, sodass ein Übertritt von Ophthalmicus-lateralis-Fasern zum Zungenbeinbogennerv des Facialis nicht völlig auszuschliessen ist. Sonst war allerdings die Trennung der verschiedenen Be-

standteile des Faser- und Ganglienhaufens mit Sicherheit durchzuführen. Das Ganglion acusticum erstreckt sich caudalwärts, der medialen und ventralen Wand der Ohrblase direkt angelagert. Die Ohrblase liegt als grosse einfache Blase neben dem Hinterhirn. Die vordere nach dorsal gerichtete Kuppe erstreckt sich bis in die Höhe der Spritzlochanlage, der Hauptteil der Ohrblase liegt über den Kiemenbögen. Die Wurzeln des Ophthalmicus lateralis, Facialis und Acusticus finden sich medial neben der Ohrblase. An der medioventralen Wand ist die erste Absetzung des Sacculus angedeutet. Von Bogengangbildungen ist noch nichts zu erkennen, ein Ductus endolymphaticus fehlt. Die dorsale Wand der Ohrblase wird grösstenteils von abgeplatteten Zellen gebildet, sonst finden sich überall Zylinderzellen, die in dem Gebiet der Sacculusanlage besonders hoch sind.

Der Glossopharyngeus (Fig. 1, Gl.) entspringt lateral aus dem Hinterhirn dicht hinter der caudalen Kuppe der Ohrblase. Um diese Kuppe herum, ihr direkt anliegend, verläuft der Nerv nach ventral und vorn und bildet ein kleines Ganglion, welches ventral von der Ohrblase liegt. Ein kurzer Stumpf ist nach vorn bis an die Basis der Kiemendeckelfalte zu verfolgen; hier endet er lateral neben der Ohrblase an einer gegen die Unterlage vorspringenden Verdickung der Epidermis. Ein zweiter Ausläufer des Ganglion geht nach dem dorsalen Ende des ersten Kiemenbogens, ebenfalls an eine gegen die Tiefe verdickte Partie der Epidermis herantretend. Der Nerv ist von hier noch eine kurze Strecke in den ersten Kiemenbogen zu verfolgen.

Der Vagus (Fig. 1, Va.) entspringt mit zwei Wurzeln; die rostrale Wurzel kommt in der direkten Fortsetzung des Glossopharyngeus aus dem Hinterhirn und läuft als starker Stamm nach ventral und caudal. Die hintere Wurzel entspringt mit einer grösseren Zahl von Wurzelfäden, die bei ihrem Ursprung nicht

immer völlig gegeneinander abzugrenzen sind, in nach caudal etwas ansteigender Linie aus langer Zone der Hinterhirnwand. Die Wurzelfäden werden von einem von dorsocaudal nach ventrorostral verlaufenden Nervenstamm aufgenommen, der nach dem Eintritt des vordersten dieser Wurzelfäden ventralwärts umbiegt. Die vordere und hintere Vaguswurzel vereinigen sich lateral und ventral vom Hirn zu einem Stamme, der in ein grosses Ganglion übergeht, welches über den dorsalen Enden der Kiemenbögen gelegen ist und hier sich innig mit der nach innen verdickt vorspringenden Epidermis verbindet. Von Ästen ist nur der nach caudal in der Fortsetzung des Ganglion vagi gelegene Nervus lateralis vagi aufzufinden, der eine kurze Strecke unter der Epidermis entlang zu verfolgen ist.

Myotome und Spinalnerven des Hinterkopfes. Bei der Beschreibung der Myotome und Spinalnerven des Hinterkopfgebietes kann ich mich kurz fassen und auf die ausführliche Darstellung von K. E. Schreiner (1902) verweisen. Die ersten Spinalnerven (Fig. 1, III, IV.) finden sich ventral unter den letzten Wurzelfäden des Vagus noch im Gebiete des Hinterhirnes. Es sind zwei in geringem Abstande hintereinander gelegene ventrale Nervenwurzeln, die rostrale ein sehr feines Fädchen, die caudale ein kräftiger Nervenstamm. Die Nerven treten nach lateral an die Myotome heran. Dorsal oberhalb des letzten Wurzelfadens der hinteren Vaguswurzel liegt neben dem Hirn ein unscharf begrenzter kleiner Haufen epithelialer Zellen. Seine Lage würde der eines Spinalganglion entsprechen, welches der zweiten ventralen Wurzel zuzurechnen wäre. Die beiden ventralen Wurzeln sind die Nerven des III. und IV. Myotomes von Schreiner (1902) und sollen auch, um Vergleiche zu erleichtern, nach ihm als Nervus III^V und IV^V bezeichnet werden. Da nach Schreiner zu seinem Nervus ventralis IV ein Ganglion spinale gehört, welches frühzeitig wieder verschwindet, ist der oben erwähnte Zellhaufen wohl als Ganglion-

rest zu deuten. Nun folgen in regelmässigen Abständen zweiwurzelige Spinalnerven (Fig. 1, V—X.), welche nach lateral zu den Myotomen herüberlaufen. Die ersten drei dieser Nerven, der 3.—5. der Gesamtreihe, entspringen noch aus dem Grenzgebiete von Hirn und Rückenmark. Der Rückenmarkskanal beginnt in dieser Region sich zum Hinterhirnventrikel zu erweitern, das Dach ist schon abgeplattet. Dadurch sind die dorsalen Wurzeln etwas länger ausgezogen. Die Nerven entsprechen den Nerven des V.—VII. Myotomes nach Schreiner. Der Nervus IV^v und die folgenden zweiwurzeligen Nerven sind durch im wesentlichen gleich grosse Abstände getrennt; der Nervus III^v liegt erheblich näher an IV^v.

Die Reihe der Myotome (Fig. 1, rote Linien) reicht cranial bis über die ganze caudale Wurzel des Vagus. Bis vor den Nerven V sind die Myotome in typischer Weise entwickelt; sie liegen mit ihren verbreiterten Basen neben der Chorda und reichen mit ihren gegen den dorsalen Rand verjüngten Platten lateral neben dem Centralnervensystem bis fast zur Mediane herauf. Die trennenden Septa intermuscularia haften der Chordascheide lateral an, sie sind schräg nach lateral und caudal gerichtet. Rostral von dem Septum vor dem Myotom des Nervus V sind keine durchgehenden Scheidewände in der Myotomreihe aufzufinden; nur ventral vor dem Nervus III^v ist noch das basale Stück eines Septum intermusculare zu erkennen. Es mag dieses Fehlen von Scheidewänden in dem cranialen Teile der Myotomreihe nur scheinbar sein, da in transversalen Serien die Septen überhaupt schwer festzustellen sind, horizontale Serien mir aber bisher nicht zur Verfügung stehen. Jedenfalls müssen etwa vorhandene Septa intermuscularia, die in nur wenig jüngeren Stadien von Schreiner noch gefunden wurden, erheblich reduziert sein, da sie sonst auch in Transversalserien der Beobachtung sich nicht entzogen hätten. Nervus IV^v und die folgenden Nerven treten je an ein einzelnes Myotom heran.

Nervus III^V verbindet sich dorsal von dem vordersten Myoseptum mit der Myotomplatte. Die vordere nicht mehr in einzelne Abschnitte zerlegbare Myotomplatte, welche den Myotomen II und III von Schreiner entspricht, schiebt sich medial vom Ganglion vagi über die caudale Wurzel des Vagus, welche mit ihrem Wurzelfasergebiet medial verbleibt, und endet dorsal von dem vordersten Ursprungsfaden dieser Vaguswurzel.

In der ganzen Myotomreihe sind Muskelfasern gebildet. Dass die vorderste nicht mehr von Nerven versorgte Platte ein vergängliches Gebilde darstellt, findet sich deutlich darin ausgeprägt, dass hier eine Auflösung der Muskulatur in Mesenchymgewebe stattfindet. Das Myotom I von Schreiner, welches er als ventral vom Vagus gelegen und keine Muskelfasern bildend beschreibt, war von mir in diesem Stadium nicht mehr aufzufinden.

Skelet. Die Chorda dorsalis ist in diesem Stadium das einzige nachweisbare Skeletelement. Sie liegt an Hirn- resp. Rückenmarksbasis und reicht cranial bis an das Infundibulum, dessen hintere Wand durch die Chordaspitze etwas eingedrückt wird. Die Chorda hat einen recht erheblichen Dickendurchmesser, sie ist umfangreicher als das ihr aufliegende Rückenmark und verjüngt sich cranialwärts nur sehr langsam; erst von der Höhe der Ohrblase an nimmt sie rasch an Umfang ab und endet an der Hinterwand des Infundibulum mit stumpfer Spitze. In das Mittelhirnpolster steigt die Chorda nicht herauf. Das Bindegewebe, welches die Organe des Kopfes umgibt, zeigt im allgemeinen den Charakter des lockeren embryonalen Mesenchymgewebes. Die Septa intermuscularia besitzen etwas mehr faserige Struktur. Das parachordale Gewebe besteht im Bereiche der Kopfchorda aus verästelten Mesenchymzellen, die in grösseren Abständen liegen als im übrigen Bindegewebe. Irgendwelche sichere Anzeichen beginnender Verknorpelung sind noch nicht zu erkennen. Das Bindegewebe der Kiefer-

und Kiemenbögen zeigt einen etwas abweichenden Charakter. Hier liegen die rundlichen Mesenchymzellen in dichten Haufen beieinander, den ganzen verfügbaren Raum ausfüllend. Abgesetzte Anhäufungen in bestimmten Gebieten, welche als Vorboten von Skeletstücken angesehen werden könnten, finden sich nirgends.

Stadium II. Gesamtlänge des Tieres 10—11 mm.

(Fig 2, Tafel D, Fig. 3—5, Tafel A.)

Der äussere Entwickelungsgrad ist noch nicht viel weiter fortgeschritten. Der Vorderkopf hat sich mehr vom Dottersack abgehoben, sodass hinter der Mundöffnung ein Teil der Unterkieferregion sichtbar geworden ist. Mittelhirnhöcker und Augenbuckel sind stark ausgeprägt, das Auge mit Linse schimmert durch die Haut erkennbar durch. Die Höhle des Nasensackes ist nach aussen durchgebrochen, das Nasenloch liegt lateral am Vorderkopfe kurz vor den Augen, es liegt der Dorsalfläche des Kopfes näher als der Ventralfläche. Der Kiemendeckel ist stärker caudalwärts ausgewachsen, er deckt aber die Kiemenanhänge nicht völlig, die sich zwischen ihm und dem Rumpf hervordrängen. Die Brustflossenfalten sind an den Kiemendeckel scheinbar näher herangerückt.

Der Kopfdarm zeigt im wesentlichen die gleichen Charaktere wie im vorigen Stadium. Der Zungenbeinbogen ist noch kaum vom Kieferbogen abgesetzt. Die vier ersten Kiemenbögen sind länger ausgewachsen. Die Spalten verhalten sich noch wie vorher. Die Kiemenanhänge des ersten Bogens sind länger geworden, sie beginnen am zweiten und auch schon am dritten Bogen sich zu entwickeln. Die Kiemenanhänge drängen sich zwischen Kiemendeckel und Rumpf hervor. Die Spritzlochanlage ist im ganzen etwas massiger geworden, im Innern ist zwischen den Zellen ein sehr feiner Spaltraum in grösserer

Ausdehnung aufgetreten. Die dorsale Wand des Kopfdarmes hat sich in den Zellzapfen etwas tiefer eingestülpt.

Das Gehirn (Fig. 2—5) ist in den rostralen Partien länger ausgewachsen. Die Mittelhirnbeuge ist um ein Weniges geringer geworden, sodass auch das Infundibulum nicht mehr ventral der Hinterhirnbodenplatte anliegt, die Hypophyse nicht mehr ventrocaudal, sondern rein ventral vom Infundibulum sich findet. Die ependymatöse Dachplatte des Vorderhirnes rostral von der Epiphyse buchtet sich an beiden Seiten nach lateral und caudal etwas vor. Im Dach des Vorderhirnes ist rostral vor der Ependymplatte eine knopfförmige mediane Verdickung zu erkennen, die erste Anlage der Paraphyse. Das Mittelhirn hat sich caudalwärts auf das Hinterhirn weiter herauf geschoben.

Hirnnerven und Sinnesorgane.

Der Nasensack liegt jetzt ausgesprochen neben dem rostralen Ende des Vorderhirnes. Die kleine Nasenhöhle ist nach aussen durchgebrochen.

Das Auge hat an Grösse zugenommen, es liegt im wesentlichen wie vorher, dorsal reicht es etwas weiter am Hirn herauf. Der rostrale Pol schiebt sich nicht mehr über den Nasensack, da dieser selbst sich rostralwärts vorgeschoben hat. Es beginnt die Differenzierung der einzelnen Retinaschichten einzusetzen. Die Augenbecherspalte ist bis auf einen kleinen Rest am Opticuseintritt geschlossen [1]). In den Opticus setzt sich der Hirnventrikel noch etwas fort; am Eintritt in das Auge, welches nach kurzem laterocaudalem Verlaufe bald erreicht wird, ist der Opticus schon völlig solide.

An dem Gehörorgane lässt sich das Auswachsen der Bogengänge in Form taschenförmiger Ausstülpungen deutlich

[1]) In der graphischen Rekonstruktion (Fig. 2.) ist die Augenbecherspalte offen gezeichnet, da grade ein Sagittalschnitt mit dem Opticuseintritt in der Projektion gezeichnet ist.

erkennen; der Sacculus ist jetzt deutlicher abgesetzt. An der medialen Wand des Utriculusteiles ist ein kurzer kanalförmiger Recessus superior ausgesprosst.

Die Differenzierung der übrigen Hirnnerven ist weiter fortgeschritten. Es soll hier nur kurz das Wichtigste hervorgehoben werden.

Der Oculomotorius (Fig. 2, Ocm., Fig. 3) ist jetzt bis an den ventralen Umfang des Auges herabgewachsen. Die im vorigen Stadium erwähnte Mesodermhöhle, aus deren Wandung die Augenmuskelanlagen hervorzusprossen begannen, ist verschwunden. Die Muskelanlagen haben sich in zwei Portionen getrennt. Eine dorsale Partie (Fig. 2, R. s.), von dem kurzen Ramus superior oculomotorii versorgt, liegt als dichter dorsalwärts ansteigender Zellstrang medial am hinteren Abschnitt des Auges. Die ventrale Partie (Fig. 2, R. m., R. i., Ob. i.), von dem längeren Ramus inferior oculomotorii versorgt, liegt am ventralen und medialen Umfange des Auges. Die dorsale Muskelanlage bildet später den Rectus superior, die ventrale die drei anderen vom Oculomotorius innervierten Augenmuskeln. Von caudal nimmt der Ramus inferior eine Anastomose des Ophthalmicus profundus auf. Ganglienzellen sind im Oculomotorius nicht zu finden.

Der Trochlearis konnte noch nicht aufgefunden werden. Die Anlage des Obliquus superior (Fig. 2, Ob. s.) liegt als kompakter Zellstrang dorsomedial über dem Bulbus.

Der Ophthalmicus profundus (Fig. 2, Oph. pr., Fig. 5) ist von seinem Ganglion ansteigend und mediodorsal am Auge hinwegziehend weit rostralwärts zu verfolgen. An der Stelle, wo der Ramus inferior oculomotorii von dorsomedial schräg vor dem Ganglion ophthalmici profundi entlang läuft, geht eine Anastomose vom Ganglion an den Oculomotorius von rückwärts heran.

Der Abducens konnte nicht sicher festgestellt werden. Die Anlage des Rectus lateralis (Fig. 2, R. l.) kreuzt als dichter, gut abgesetzter Zellstrang das Ganglion trigemini an dessen Ventralseite und ist bis an den hinteren Bulbuspol zu verfolgen.

Am Trigeminus (Fig. 2, Tri.) sind jetzt drei Äste weit zu verfolgen. Der Ophthalmicus superficialis steigt dorsalwärts an und läuft dann neben dem Ophthalmicus profundus rostralwärts am Auge vorbei. Der Truncus maxillomandibularis läuft ventralwärts und teilt sich bald in den Ramus maxillaris und mandibularis, welche in das Oberkiefer- und Unterkiefergebiet eintreten und dort besonders an die Muskelanlagen sich anlegen.

Aus dem Facialisganglion, welches verdickten Epidermisbezirken nicht mehr angelagert ist, geht zunächst caudal um die Spritzlochanlage herum der Truncus hyoideomandibularis hervor. Zum Zungenbeinbogen geht hieraus nach abwärts der Ramus hyoideus (Fig. 2, Hy. f.) hervor, um die Spritzlochanlage rostralwärts läuft der Ramus mandibularis facialis (Fig. 2, Mand. f.), welcher die Sinnesorgane des Mandibularkanales versorgt. Das Facialisganglion liegt dann weiterhin der Spirtzlochanlage direkt auf und entsendet hier einen kurzen Ast nach lateral an die dorsalen Muskelanlagen des Zungenbeinbogens. Aus dem rostralen Teil des Ganglion faciale geht der Ramus palatinus (Fig. 2, Pa. f.) ventralwärts hervor, welcher in der Schleimhaut des Mundhöhlendaches rostralwärts weithin verfolgt werden kann. Das rostrale Ganglionende stösst an den Truncus maxillomandibularis trigemini, ohne dass hier ein Übergang von Fasern aus dem Facialis- in das Trigeminusgebiet sicher nachzuweisen wäre.

Aus dem Ganglion ophthalmici lateralis sind der Ramus supraorbitalis und infraorbitalis (Fig. 2, Su. orb., In. orb.) als lange Äste ausgewachsen; sie versorgen die Sinnesorgane der gleichnamigen Seitenkanäle. Ein kurzer Ast geht als Ramus

oticus (Fig. 2, Ot.) an ein Stück des Seitenkanales hinter dem Auge.

Aus dem Ganglion des Glossopharyngeus (Fig. 2, Gl., Fig. 5) entspringt ein kurzer Ramus dorsalis (Fig. 2, D. gl.), der zu den Sinnesorganen des Seitenkanales in dieser Region tritt; ein Ramus posttrematicus (Fig. 2, Po. gl.) verläuft abwärts in den ersten Kiemenbogen; ein rostraler Ast kann bis an die Basis des Zungenbeinbogens verfolgt werden und ist wohl als Anlage des Ramus pharyngeus anzusprechen. Die rostrale Partie des Ganglion und der rostrale Ast liegen direkt dem Epithel der Branchialhöhle an, sind aber nirgends mit ihm verschmolzen.

Aus dem Ganglion vagi (Fig. 2, Va., Fig. 5), das durch den Zusammentritt der vorderen und der Ganglienzellen enthaltenden hinteren Wurzeln entsteht, geht nach rückwärts der mächtige an Ganglionzellen reiche Lateralis vagi (Fig. 2, Lat. va.) hervor, welcher die Sinnesorgane des Rumpfseitenkanales versorgt. Vor dem Lateralis vagi senkt sich das Ganglion nach ventral und lateral und ist hier eine kurze Strecke mit der verdickten Epidermis verschmolzen. Ein Ramus dorsalis (Fig. 2, D. va.) geht zu den hier gelegenen Teilen des Seitenkanales. In den zweiten Kiemenbogen ist ein Vagusast abwärts zu verfolgen. Ein rostraler Ganglionausläufer endet am dorsalen Ende des ersten Kiemenbogens, der Epidermis dicht angelagert. Besonders erwähnenswert ist, dass der ganze Vagusstamm die Tendenz zeigt, sich caudalwärts zu verschieben, was aus der Richtung der vorderen Wurzel leicht zu ersehen ist, die jetzt schärfer von dorsorostral nach ventrocaudal verläuft.

Myotome und Spinalnerven des Hinterkopfes. Ventral unter dem Vagus findet sich jetzt nur eine ventrale spinale Nervenwurzel, welche, wie weiter unten sich sogleich ergeben wird, dem Nervus IV^{V} des vorigen Stadiums

entspricht. Dann folgt die Reihe der typisch zweiwurzeligen Spinalnerven, deren dorsale Wurzeln, soweit sie noch aus dem Grenzgebiete von Hirn und Rückenmark entspringen, in die Länge ausgezogen sind. Am Nervus VI—VIII sind jetzt Äste nachzuweisen, die an die Muskelanlagen der Brustflosse herantreten. Die caudale Vaguswurzel reicht mit ihrem letzten Ursprungsfaden bis zur Berührung an die dorsale Wurzel des Nervus V heran. Bei Vergleichen der Rekonstruktionsfiguren des I. und II. Stadiums erscheinen die spinalen Nerven geradezu von rostral her etwas zusammengeschoben, die Abstände zwischen ihnen sind verringert, zudem biegt der Nervus V deutlich um das caudale Vagusende herum, um zu seinem Myotom zu gelangen. Die Reihe der Myotome reicht wiederum bis über die caudale Wurzel des Vagus; der parachordale ventrale Teil stösst noch bis in die Höhe des vordersten Ursprungsfadens der caudalen Vaguswurzel vor, der dorsale Teil ist etwas zurückgewichen. Der Vagusstamm kreuzt die Myotomplatte bei seinem Verlaufe von medial nach lateral, sodass der dorsale Teil der Myotomplatte lateral auf der caudalen Vaguswurzel liegt, der ventrale Teil dagegen medial vom Vagusganglion sich findet. Dabei zeigt die rostrale Randpartie der Myotomreihe jetzt nicht mehr deutlichen Zerfall in Mesenchymgewebe. Septa intermuscularia sind wiederum bis vor den Nervus V gut ausgeprägt; vor dem Nervus IV^{V} findet sich nur der basale Teil eines Septum intermusculare. Diese Anordnung der Myotome und ihrer Septa intermuscularia weist sofort darauf hin, dass der vorderste Spinalnerv dieses Stadiums dem Nervus IV des I. Stadiums entspricht. Der Nervus III^{V}, der im vorigen Stadium als sehr feiner Faden an die rostrale Myotommasse herantrat, ist jetzt geschwunden [1]).

[1]) An einer Serie aus dieser Entwickelungsperiode zeigt sich eine eigentümliche Abweichung von dem obenbeschriebenen Verhalten. Es war an einer Seite vom Nervus VIII nur die dorsale Wurzel mit Spinalganglion nachweisbar,

Die wichtigsten Veränderungen gegen das Stadium I sind also folgende: Der Vagus hat sich caudalwärts verschoben, wie aus der Richtung der Vaguswurzeln und der Ausdehnung seines Wurzelgebietes caudalwärts zu ersehen ist. Dabei sind die ersten Spinalnerven zusammengeschoben, die erste ventrale Wurzel — Nervus III^{V} — rückgebildet, die Myotomreihe zurückgedrängt unter Schwund der spezifischen Elemente der rostralen Myotome durch Auflösung in Mesenchymgewebe.

Skelet. (Fig. 3—5.) Die Chorda dorsalis zeigt das gleiche Verhalten wie im vorigen Stadium. Da das Infundibulum nicht mehr so weit caudal unter dem Hinterhirn liegt, buchtet die Chorda seine caudale Wand nicht mehr ein.

An der Hirnbasis sind die ersten knorpeligen Teile aufgetreten. Der Knorpel ist noch typischer Jungknorpel mit wenig Grundsubstanz zwischen den Zellen und entbehrt noch eines abgesetzten Perichondrium, er geht also in das umgebende Mesenchymgewebe ohne scharfe Grenze über. Es sind drei Knorpelstücke jederseits nachweisbar. Von der Höhe der Glossopharyngeuswurzel bis an die Wurzel des Trigeminus liegt in dem schmalen Raume zwischen Chorda dorsalis und Ohrblase das Parachordale; rostral verbreitert sich der Knorpel plattenförmig und entsendet einen breiten Fortsatz nach lateral, der in eine Platte auslaufend sich als erste Anlage der Ohrkapsel ventrolateral dem vorderen Teile des Utriculus anlagert an der Stelle, wo an diesem die Anlage des vorderen Bogenganges sich abzugrenzen beginnt. Das Parachordale endet wieder mit verjüngter Spitze kurz hinter dem Trigeminus in einigem Abstande lateral neben der Chorda, da diese schmäler geworden auf einen medianen Streifen beschränkt ist. In der direkten Fortsetzung des Parachordale liegt vor diesem von der Trige-

während eine ventrale Wurzel nicht aufzufinden war. Der periphere Nervenstamm trat aber in typischer Weise an das entsprechende Myotom heran.

minuswurzel bis neben das caudale Ende des Infundibulum und damit auch lateral in einigem Abstande neben der Chordaspitze eine kurze Knorpelspange. Davor schliesst sich dann als dritter Teil wieder in geradliniger Fortsetzung lateral neben dem Infundibulum die Trabecula an, welche bis vor den Opticus reicht. Das Ende der Trabekel ist ein wenig verbreitert, die beiderseitigen Spangen nähern sich einander vor dem Infundibulum, sind aber immer noch weit getrennt durch die basalen Teile des Hirnes.

Van Wijhe (1905) findet bei Acanthias die erste Anlage des Primordialcranium sehr ähnlich, er bezeichnet den Knorpel zwischen Parachordale und Trabecula, welcher, soweit es ohne Abbildungen festzustellen ist, genau der oben beschriebenen kurzen Spange neben der Chordaspitze entspricht, als Polknorpel. Mit Rücksicht auf später anzustellende Erwägungen will ich besonders hervorheben, dass die Anlage des Rectus lateralis bulbi, ventral vom Trigeminusganglion gelegen, sich gerade an den Polknorpel anlagert. Sonstige Knorpelteile finden sich nicht.

Als Anzeichen zukünftiger Verknorpelung ballt sich das Mesenchymgewebe im Anschluss an die beschriebene Knorpelplatte an dem ganzen ventralen und lateralen Umfange des Gehörorganes zu einem dichten und ziemlich gut abgesetzten Zellmantel zusammen. Ebenfalls beginnt im Kiefer- und Zungenbeinbogen das vorher diffus dichtzellige Gewebe sich gegen die Stellen der späteren Skeletteile zu konzentrieren, d. h. an den anderen Stellen nimmt das Gewebe den Charakter eines lockeren Mesenchymgewebes an. Es kann aber von deutlich abgrenzbaren Vorknorpelanlagen nicht gesprochen werden.

In der caudalen Fortsetzung der Parachordalia ist neben der Chorda das Mesenchymgewebe noch bis caudal von dem Vagusstamme verdichtet. Weiterhin finden sich als festere

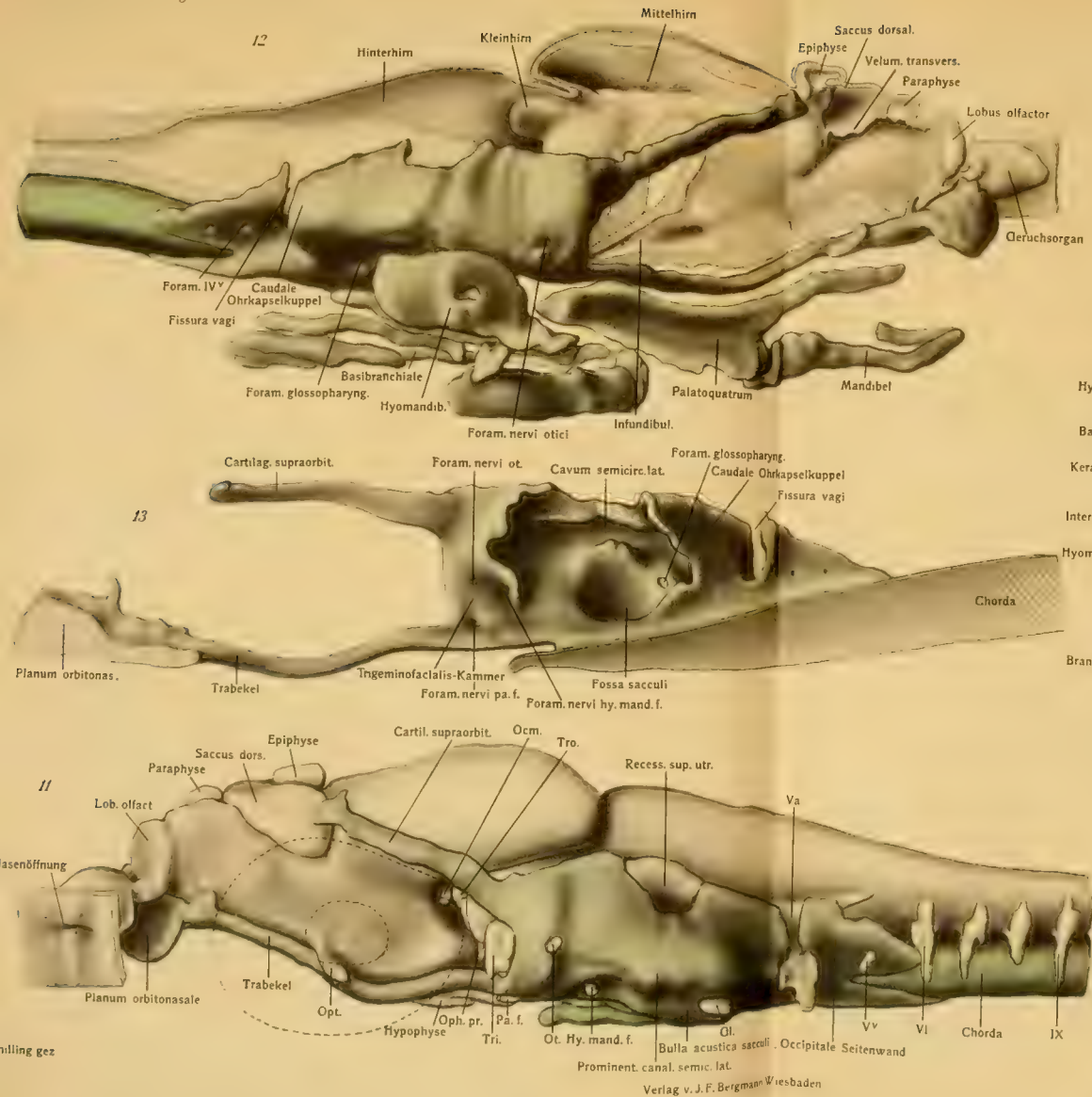

Verlag v. J. F. Bergmann Wiesbaden

Werner u. Winter, Frankfurt a. M.

Partien nur die schmalen Septa intermuscularia, welche etwas mehr faserige Struktur zeigen als das übrige Mesenchym. Am cranialen Rande des oben als zurückgewichen beschriebenen dorsalen Teiles der Myotomreihe liegt schalenförmig um den lateralen Umfang des Rückenmarkes ein Streifen verdichteten Gewebes, der bei der Auflösung des noch im I. Stadium hier gelegenen Teiles der Myotomreihe im Bindegewebe entstanden ist. Sonst trägt noch überall das Mesenchymgewebe den Charakter eines lockeren zelligen Füllmateriales.

Stadium III. Gesamtlänge des Tieres 11—12 mm.

(Fig. 6, Tafel D, Fig. 7—9, Tafel A.)

Äusserer Entwickelungsgrad. Durch Verkleinerung des Dottersackes und durch weiteres Abheben des Vorderkopfes hat das Fischchen im ganzen eine mehr gestreckte Form angenommen. Der Vorderkopf liegt jetzt in ausgesprochenem Masse in der geradlinigen Fortsetzung des übrigen Körpers. Der Mittelhirnhöcker springt weniger stark hervor, da der Kopfbezirk vor ihm sich fast zu gleicher Höhe erhoben hat und die Niveaudifferenz gegen Hinterkopf und Rumpf geringer geworden ist. Die Mundöffnung ist nicht mehr rein ventralwärts, sondern nach ventral und vorn gerichtet. Der Mundhöhlenboden ist vor dem Dottersack bis an die Wurzel des Kiemendeckels frei geworden. Nasenloch und Auge sind deutlich von aussen zu erkennen. Der Kiemendeckel ist erheblich grösser geworden, er ist ventral- und caudalwärts weiter vorgewachsen. Die Kiemenanhänge werden von ihm jetzt fast völlig gedeckt. Die Brustflossenanlagen, deren rostraler Rand vom Kiemendeckel gerade erreicht wird, sind grösser geworden; ihr caudaler Rand beginnt über die Anheftungsstelle am Rumpf frei caudalwärts auszuwachsen. Anlagen der Bauchflossen sind noch nicht zu erkennen.

Kopfdarm. Die Kiefer- und Zungenbeinbogen sind immer noch kaum voneinander abgesetzt; nur die ventrale Vereinigungsstelle der beiden Zungenbeinbogen — das Gebiet der hier später gelegenen Hypohyalia — springt in die Mundhöhle als querer Wulst vor und lässt damit am Mundhöhlenboden die Region des Hyalbogens erkennen. Die drei ersten Kiemenbögen sind in allen wesentlichen Teilen angelegt, am Mundhöhlenboden springen ihre ventralen Vereinigungsstellen weit in die Mundhöhle vor. Die Kiemenanhänge sind an diesen drei Bögen lang ausgewachsen. Der vierte Kiemenbogen ist fast in ganzer Länge angelegt, an ihm sind noch keine Kiemenanhänge aufgetreten. Der fünfte Kiemenbogen ist in der ersten Anlage als Leiste am Boden der Mundhöhle zu erkennen. Die ersten drei Kiemenspalten sind vollständig durchgebrochen, die vierte Spalte ist noch grösstenteils, die fünfte in ganzer Ausdehnung epithelial verklebt. Caudal von dem Kiemenbogengebiet geht der Kopfdarm wieder sogleich in einen soliden Epithelzellstrang über.

Die Spritzlochanlage (Fig. 6, Spr.), in welche die Kopfdarmhöhle sich wieder eine kurze Strecke fortsetzt, ist weniger massig geworden, aber länger ausgewachsen. Sie schiebt sich hart rostral vor der Anlage der Hyomandibel laterodorsalwärts und endet ventrolateral neben der vorderen Kuppe der Ohrkapsel.

Das Gehirn (Fig. 6) zeigt in den einzelnen Abschnitten mannigfache, im ganzen nur geringfügige Veränderungen. Die Kleinhirnanlagen des Hinterhirndaches sind grösser geworden und werden nur durch eine schmale mediane Furche voneinander getrennt. Das Mittelhirn schiebt sich wiederum etwas mehr caudalwärts auf das Dach des Hinterhirnes herauf. Am Vorderhirndach ist die Epiphyse stärker herausgewachsen. Vor der Abgangsstelle der Epiphyse ist das Vorderhirndach noch an einer kleinen Stelle verdickt, dann wölbt es sich zu einer

Ependymplatte verdünnt dorsal- und lateralwärts heraus und hängt dadurch als dünnwandige Ausbuchtung über die Seitenteile des Vorderhirnes etwas über. Vor dieser Ausstülpung, welche die Anlage des Saccus dorsalis darstellt, ist das ependymatöse Dach wieder eingezogen und springt selbst in den Ventrikelraum als quere Falte ein wenig vor; daran schliesst sich eine neue dorsal- und rostralwärts gerichtete Ausstülpung an, in deren Bereich das Dach aber nicht mehr rein ependymatös ist, vielmehr aus einer Lage flachkubischer Zellen besteht. Vor dieser letzten Ausstülpung des Vorderhirndaches, welche aus der knopfförmigen Verdickung, die im vorigen Stadium an dieser Stelle sich fand, hervorgegangen ist und die Paraphyse darstellt, geht das Dach dann ventralwärts in die Lamina terminalis über. An der Bodenplatte des Vorderhirnes sind neue Bildungen nicht aufgetreten, die einzelnen Teile haben nur in entsprechender Weise an Grösse zugenommen. Das Infundibulum beginnt stärker caudalwärts über die Anlagerungsstelle der Hypophyse hinweg auszuwachsen, ein Prozess, der die Bildung des Saccus vasculosus einleitet. Am rostralen Ende springen die Seitenteile des Vorderhirnes als schwach abgesetzte Lobi olfactorii lateral- und rostralwärts etwas vor.

Hirnnerven und Sinnesorgane. Das Geruchsorgan hat sich weiter rostralwärts vorgeschoben, sodass es jetzt das rostrale Ende des Vorderhirnes eben überragt. Der Olfactorius (Fig. 6, Ol.) läuft von dem Lobus olfactorius noch fast rein transversal an die mediale Wand des Nasensackes und tritt von hier das Organ schalenförmig umgreifend an die Basalseite der Epithelzellen heran.

Das Auge hat an Grösse weiter zugenommen und sich ein wenig rostralwärts vorgeschoben, sodass es mit seinem caudalen Pole nur noch eben neben den vorgebuchteten Seitenteilen des Hinterhirnes erscheint. Es ist aber vom Geruchsorgan durch einen kleinen Zwischenraum getrennt, da letzteres

sich relativ weiter rostralwärts vorgeschoben hat. Die Augenbecherspalte ist geschlossen. Der Opticus (Fig. 6, Opt.) ist fast in ganzer Länge völlig solide, der Hirnventrikel setzt sich nur ein sehr kleines Stück in den Nervenursprung fort. Der noch sehr kurze Opticus verläuft wie im früheren Stadium laterocaudalwärts zum Bulbus.

Am Gehörorgane, welches dorsal und caudalwärts sich weiter ausgedehnt hat, sind die drei Bogengänge [1]) jetzt fertig angelegt. Der Sacculus erscheint als scharf abgesetzte ventrale Tasche des Labyrinthorganes. Während in dem vorigen Stadium das Gehörorgan mit dem hinteren Pole sich nur gerade noch über den Glossopharyngeus fortschob, deckt es jetzt noch die ganze vordere Vaguswurzel von lateral her zu.

Die Ausbildung der vorderen Hirnnerven soll hier nicht im einzelnen angeführt werden, da prinzipielle Änderungen nicht eingetreten sind. Es gelang jetzt den Trochlearis und Abducens aufzufinden. Der Trochlearis (Fig. 6, Tro.) entspringt ventral aus dem Mittelhirn und zwar in einigem Abstande caudal hinter dem Oculomotorius aus den Seitenteilen, die über die seitlich vorgebuchteten Teile des Hinterhirns überhängen. Der Nerv war aber seiner Feinheit wegen nur eine kurze Strecke zu verfolgen, es gelang nicht die Verbindung bis zum Obliquus superior herzustellen. Die Deutung dieses Nerven als Trochlearis war nur unter Berücksichtigung des Befundes im nächsten Stadium möglich.

Der Abducens (Fig. 6, Abd.) entspringt aus der Hinterhirnbasis nahe der Mediane mit zwei kurz hintereinander gelegenen Wurzelfäden in der Höhe der Glossopharyngeuswurzel. Der feine Stamm war medial längs den Ganglien des Facialis und Trigeminus bis an den Rectus lateralis zu verfolgen.

[1]) In der Rekonstruktionsfigur 6 sind nur der vordere und hintere Bogengang eingezeichnet.

Vom Trigeminus und Facialis ist nur zu erwähnen, dass jetzt der Übergang von Fasern aus dem Facialis in den Truncus maxillomandibularis trigemini sicher nachweisbar ist.

Der Glossopharyngeus (Fig. 6, Gl.) verläuft steil nach abwärts um den hinteren Bogengang herum und liegt der caudalen Wand des Sacculus direkt an. Das Ganglion glossopharyngei liegt ventrolateral fast direkt am Sacculus. Aus dem Ganglion gehen wie im vorigen Stadium ein Ramus posttrematicus (Fig. 6, Po. gl.) in den ersten Kiemenbogen, ein Ramus dorsalis (Fig. 6, D. gl.) an die Organe der Seitenlinie dieses Gebietes. Ausserdem tritt jetzt ein kurzer Ast lateralwärts, welcher an dem Epithel des Mundhöhlendaches zwischen den dorsalen Enden des ersten Kiemenbogen und des Hyalbogen endet. Das rostrale Ganglionende liegt medial von den dorsalen Kiemenbogenenden dem Epithel des Mundhöhlendaches direkt an. Einen Ramus pharyngeus konnte ich noch nicht auffinden.

Der Vagus (Fig. 6, Va.) entspringt wie in den bisherigen Stadien mit zwei Wurzeln. Die craniale Wurzel erscheint als Fortsetzung des Glossopharyngeus, sie läuft ventralwärts und in ausgesprochenem Masse caudalwärts. Die caudale Wurzel entspringt wiederum mit einer grösseren Reihe einzelner Wurzelfäden. Der diese Wurzelfäden sammelnde Stamm, welcher Züge von Ganglienzellen enthält, läuft nicht mehr von dem letzten Wurzelfaden bis an die vordersten heran, um dann ventralwärts umzubiegen, sondern er biegt schon früher steil um, sodass die vorderen Wurzelfäden von cranial her in den Stamm eintreten. Caudaler und cranialer Wurzelstamm vereinigen sich bald und gehen als ein grosser ganglienzellhaltiger Nerv ventralwärts in das grosse Ganglion vagi über. Hier entspringt sogleich als erster Ast der Ramus dorsalis vagi (Fig. 6, D. va.), der zu den Seitenorganen dieser Region tritt. Das Ganglion vagi spaltet sich sehr bald in einen branchialen und lateralen Teil. Letzterer

tritt lateralwärts unter die Epidermis und verläuft nun caudalwärts weiter, die Organe der Seitenlinie versorgend. Der branchiale Teil des Ganglion vagi senkt sich ventrocaudalwärts und läuft hier hart an dem Epithel des Mundhöhlendaches gelegen längs der dorsalen Kiemenbogenenden entlang. Kurze Stämmchen gehen an die Muskulanlagen, welche an den dorsalen Enden des ersten bis dritten Kiemenbogen sich finden; längere Äste gehen in den zweiten und dritten Kiemenbogen herab. Der Ganglionrest, welcher über das dorsale Ende des vierten Kiemenbogen sich noch wegstreckt, lässt keine abgehenden Äste erkennen.

Die wichtigsten Änderungen des Glossopharyngeus und Vagus bestehen in der fortgesetzten Verschiebung caudalwärts, die im vorigen Stadium schon angedeutet, jetzt deutlicher in der Richtung der Wurzeln und Äste hervortritt. Diese Verschiebung ist als eine direkte Folge der gleichen Erscheinung bei den Kiemenbögen anzusehen, zu denen die Hauptäste des Glossopharyngeus und Vagus herabtreten. Während im ersten Stadium die Kiemenbögen noch ventral unter der Ohrblase lagen, dehnen sie sich jetzt bis fast an die Wurzel der Brustflosse aus. Die Lage der Kiemenbögen ist ohne weiteres aus der der branchialen Äste von Glossopharyngeus und Vagus zu entnehmen, sowie aus der Ausdehnung der offenen Kopfdarmhöhle; denn in gleicher Weise wie im Stadium I geht der Kopfdarm caudal hinter dem letzten Kiemenbogen fast sofort in einen soliden Epithelzellstrang über.

Myotome und Spinalnerven des Hinterkopfes. Ventral unter dem Vagus finden sich jetzt wieder zwei ventrale spinale Nervenwurzeln; diese entsprechen dem Nervus IV^v und V^v des vorigen Stadiums, wie aus dem folgenden sich sogleich ergeben wird. Der Nervus IV^v ist ein ausserordentlich feiner Nerv; in der zur Rekonstruktion benutzten Serie besteht er linkerseits nur aus sehr wenigen Fasern, die nicht mehr bis

an das Myotom verfolgt werden können. Andere Serien zeigen dagegen den Nervus IV^V beiderseits deutlich bis an das Myotom herantretend. Es folgen die typisch zweiwurzeligen Spinalnerven. Am Nervus VI bis IX sind jetzt Äste nachzuweisen, die an die Brustflossenanlage herantreten. Die caudale Wurzel des Vagus endet in der Höhe des Nervus V^V. Hier liegt ventrolateral an der Vaguswurzel beiderseits ein Ganglienzellhaufen, der zunächst wie zum Vagus gehörig erscheint. Bei genauerem Untersuchen lässt sich aber der Zellhaufen vom Vagus ziemlich gut abgrenzen und besonders entsendet er beiderseits einige Faserzüge ventralwärts, die auf der einen Seite sich noch bis an den Nervus V^V verfolgen lassen. Der Ganglienzellhaufen ist demnach als Rest der dorsalen Wurzel des Nervus V zu deuten, welche im jüngeren Stadium um den caudalen Vagusrand herumbog, um zu der dazu gehörigen ventralen Wurzel zu gelangen, jetzt fast völlig rückgebildet ist. Die Reihe der Myotome schiebt sich wieder über den grössten Teil der caudalen Vaguswurzel hinweg. Sie reicht jetzt mit dorsalem und ventralem Rande ungefähr gleich weit rostralwärts vor. Vor der Myotomplatte kreuzt der Vagusstamm von medial nach lateral herüber. Durch den Vagus ist die Myotomplatte hier stärker zurückgedrängt, sodass ihr vorderer Rand an der Kreuzungsstelle hinter dem Vagus zurückgedrängt, dorsal und ventral von dieser Stelle etwas weiter rostralwärts sich erstreckt; der dorsale Teil liegt wiederum lateral auf der caudalen Vaguswurzel, der ventrale Teil medial vom Vagusganglion. Septa intermuscularia sind bis vor dem Nervus V^V gut ausgeprägt; vor dem Nervus IV^V ist nur der basale Teil eines Septum intermusculare nachweisbar. Der Vergleich mit dem vorigen Stadium ergibt ohne weiteres die Richtigkeit der oben gegebenen Bezeichnung der beiden spinalen ventralen Nervenwurzeln.

Die wichtigsten Veränderungen gegen das vorige Stadium sind also folgende: Es ist die Rückbildung der Spinalnerven

und Myotome von rostral her weiter fortgeschritten; sie hat zum fast völligen Schwunde des Nervus V^{d} geführt und zu einem weiteren Zurückweichen des rostralen Randes der Myotomreihe.

Skelet. (Fig. 7—9.) Die Chorda dorsalis zeigt das gleiche Verhalten wie im vorigen Stadium. Zeichen beginnender Rückbildung ihres rostralen Endes finden sich nicht.

Die Bildung des Primordialcraniums ist viel weiter fortgeschritten; es sind in beträchtlichem Grade die Mesenchymmassen verknorpelt, welche als verdichtetes Gewebe sich an die Knorpelspangen im vorigen Stadium anschlossen, zum Teil auch nur an den Stellen späterer Skeletteile lagen. So entsteht das Bild eines Primordialcraniums, welches in hohem Grade an die bekannten Bilder der Kopfskeletanlage bei Teleostiern erinnert (Stöhr [1882], Nusbaum [1908]).

Neurocranium. Die Parachordalia, Polknorpel und Trabeculae sind miteinander verschmolzen; die lateral vom Labyrinthorgan kräftig weiter entwickelte Ohrkapsel hängt mit den vorderen Teilen der Parachordalia in breiter Ausdehnung zusammen. Das Neurocranium bildet somit ein einheitliches Ganzes, sodass der Beschreibung am besten die bekannte Einteilung in Regionen zu Grunde gelegt wird.

Als Occipitalregion ist der hinterste Teil der Schädelanlage zu bezeichnen, der caudal vom Vagusstamm sich findet. Die Parachordalia haben sich bis hierher caudalwärts verlängert, sie liegen als wenig breite Knorpelplatten neben der Chorda. Deutlich ist zu erkennen, dass die Parachordalia am ventralen und besonders am dorsalen Rande verdickte Leisten bilden, während dazwischen nur ein schmaler Knorpelbelag lateral der Chorda anhaftet. Sehr bald endet dieser mittlere Teil eines jeden Parachordale und sitzen nur jederseits eine niedere dorsolaterale und ventrolaterale Knorpelleiste der Chorda an. Die rechte dorsale Längsleiste endet am Nervus VI, die

drei anderen Leisten schon kurz vorher. Die dorsalen Längsleisten zeigen einige unregelmässige Höcker, welche nach dorsolateral vorspringen. Diese Höcker (Fig. 7) finden sich an den Ansatzstellen der Septa intermuscularia, sind aber plumper als den schmalen Septen entspricht. An den Vertiefungen zwischen den Höckern liegen die ventralen Nervenwurzeln. Es ist aber besonders zu betonen, dass die Knorpelanlagen durchaus unscharf vom übrigen umgebenden Mesenchymgewebe abgesetzt sind, da ein Perichondrium an ihnen noch nicht ausgebildet ist. So beruhen kleine Unebenheiten des Modelles auf dem Fehlen einer scharfen Absetzung von Knorpel und Bindegewebe. Immerhin lässt sich feststellen, dass zwischen dem Vagusstamm und dem Nervus IV^V ein etwas breiterer Höcker am Parachordale sich bildet, dass kleinere Höcker zwischen den Nerven IV^V und V, V und VI auftreten. Wir dürfen in diesen Höckern wohl Reste dorsaler Wirbelbogen sehen, sodass wir jetzt drei Paar Rudimente dorsaler Bögen gebildet sehen. In der Fortsetzung der vier parachordalen Längsleisten ist das Mesenchymgewebe noch eine Strecke weit caudalwärts verdichtet, dann hört aber auch diese Vorstufe der Skeletbildung auf. Weiterhin im Rumpfgebiet zeigen sich als erste Anzeichen der Wirbelbildung nur ganz geringfügige Mesenchymzellanhäufungen an den Stellen, an welchen die Septa intermuscularia der Chorda ansitzen.

In der Labyrinthregion liegen bis zur Höhe der Facialiswurzel die Parachordalia der Chorda seitlich direkt an. Vor dem Vagusstamm verbreitern sich die Knorpel und springen als dicker Buckel gegen die Ohrkapsel vor. Darauf wird der Breitendurchmesser wieder etwas geringer, schliesslich gehen in der Höhe der Facialiswurzel die Parachordalia breit lateralwärts in die Ohrkapsel über. In diesem Gebiet wird der mediale Teil der Parachordalia, welcher die Verbindung zur Chordaseitenfläche vermittelt, dünner und endet bald mit scharfem

rostralem Rande (Fig. 7). Es ziehen weiterhin die Parachordalia in einigem Abstande neben der Chorda als schmale Knorpelstreifen rostralwärts weiter und gehen in den aus der Vereinigung von Polknorpel und Trabekel entstandenen Knorpelstab der Orbitotemporalregion über.

Die Ohrkapsel hängt von der Höhe der Facialiswurzel bis fast an die Trigeminuswurzeln breit mit dem Parachordale zusammen. Sie dehnt sich am ventrolateralen Umfang des Labyrinthorganes caudalwärts aus. An der rostralen Kuppe des Labyrinthorganes reicht die Knorpelwand weit dorsal herauf und bildet hier schon ein Dach auf dem vorderen Teil des Organes (Fig. 7); zugleich wird das Labyrinthorgan von der Ohrkapsel rostral umgriffen. An der linken Seite des Modelles ist dies deutlicher ausgeprägt als auf der rechten. Das caudale Ende der Ohrkapsel beginnt den hinteren Pol des Labyrinthorganes ventrocaudal zu umgreifen; die Ohrkapsel erstreckt sich demnach bis lateral an der Glossopharyngeus- und vorderen Vaguswurzel vorbei caudalwärts. Hier stösst die Ohrkapselanlage medialwärts fast bis an den verdickten Teil des Parachordale an; sie ist mit diesem Teil durch dichtes Vorknorpelgewebe verbunden. Zu einer knorpelig umrahmten Fenestra basicapsularis, wie sie Stöhr (1880, 1882) bei Teleostiern und Amphibien fand, ist es nicht gekommen. Die ihr entsprechende breite Spalte zwischen Ohrkapsel und Parachordale, welche rostral durch die breite Knorpelplatte, die Ohrkapsel und Parachordale verbindet und als Commissura basicapsularis anterior zu bezeichnen ist, caudal durch dichtes Vorknorpelgewebe abgeschlossen wird, ist um den ventralen Umfang des Sacculus herum von etwas weniger dichtem Vorknorpelgewebe abgeschlossen. An der linken Seite des Modelles findet sich ein Einschnitt zwischen rostraler Kuppel der Ohrkapsel und Parachordale. Rechts ist dieser Einschnitt zu einer Öffnung geschlossen durch eine Knorpelspange, welche von dem Para-

chordale in ventralwärts vorspringendem Bogen zur Ventralfläche der Ohrkapsel zieht (Fig. 9). Durch den Einschnitt resp. die Öffnung tritt der Truncus hyoideomandibularis facialis zum Zungenbeinbogen herab. Der Ramus palatinus facialis liegt auf seinem Wege vom Facialisganglion ventralwärts zum Mundhöhlendach der lateralen Kante des Parachordale direkt an. Auf der linken Seite des Modelles zeigt hier rostralwärts vor der Commissura basicapsularis anterior die laterale Kante des Parachordale einen Einschnitt. Der Nerv ist also zum Teil schon von Knorpel umwachsen; rechts ist ein solcher kurzer Einschnitt nicht vorhanden. Es ist an Querschnitten deutlich zu erkennen, dass die Commissura basicapsularis anterior nicht nur durch weitere Ausbildung der schmalen Ohrkapselplatte, wie sie im zweiten Stadium beschrieben wurde, sondern zum Teil sekundär entstanden ist. Es ist nämlich eine kurze Strecke in der caudalen Fortsetzung des eben erwähnten Nervenloches resp. Einschnittes für den Hyalbogennerv eine Nahtfuge zwischen Parachordale und Ohrkapsel zu erkennen, welche beweist, dass die Ohrkapsel zunächst selbständig sich rostralwärts vorentwickelt haben muss, ehe sie mit dem Parachordale verschmolz.

Im rostralen Teil der Labyrinthregion sind die Parachordalia durch ein Perichondrium gut vom umgebenden Gewebe abgesetzt, während bei der Ohrkapselanlage nur an einzelnen Stellen die Bildung eines Perichondriums eingeleitet ist, im übrigen der Knorpel noch unregelmässig und unscharf in das umgebende dichte Vorknorpelgewebe übergeht, sodass besonders der dorsale Rand der Ohrkapsel in einzelne unregelmässige Zacken ausläuft.

Die Orbitotemporalregion enthält als Skeletelemente zwei Knorpelspangen, die in der Fortsetzung der Parachordalia rostralwärts an der Hirnbasis entlang ziehen. Zunächst verlaufen die Knorpelspangen in einigem Abstande neben der Chorda, nähern sich dann von der Höhe der Chordaspitze an sehr langsam einander, um schliesslich ventral vor dem Recessus

praeopticus durch eine Commissur (Fig. 6, 7) sich zu verbinden. Auf diese Weise entsteht eine grosse Öffnung, Fenestra basicranialis, welche caudal von den Parachordalplatten, lateral von den Parachordalenden, Polknorpeln und Trabekeln, rostral von der Trabecularcommissur umschlossen wird. In dieser Fenestra basicranialis liegt der ventrale Teil des Infundibulum und Recessus praeopticus. Die Chorda ragt in die Fenestra ein gutes Stück rostralwärts hinein. In der Höhe der Chordaspitze springen die Chordaspangen, besonders deutlich rechts, mit geringer Verbreiterung medianwärts vor, sodass eine gewisse Unterteilung der Fenestra basicranialis in zwei Abschnitte erfolgt (Fig. 7, 9). An der verbreiterten Stelle der Knorpelspange setzt der Rectus lateralis bulbi an; diese Stelle entspricht demnach dem Polknorpel, welcher hier im vorigen Stadium als isoliertes Skeletelement lag. Vor ihrer rostralen Vereinigungsstelle sind die Trabekel nur noch ein sehr kurzes Stück zu verfolgen. Sie bilden kleine Vorsprünge nach lateral, die Anlagen der sogenannten Trabekelhörner. In der Fortsetzung der Trabekel ist das Mesenchymgewebe am Boden des Vorderhirnes noch eine kurze Strecke zusammengeballt. Die Knorpelspangen der Orbitotemporalregion sind gut von dem umgebenden Gewebe abgesetzt, zum Teil ist schon ein ausgesprochenes Perichondrium gebildet; nur am rostralen Ende gehen die Knorpelteile wieder ohne scharfe Grenze in das umgebende Gewebe über.

Splanchnocranium (Fig. 8, 9). Es sind jetzt in Kiefer- und Kiemenbögen die ersten knorpeligen Skeletteile aufgetreten. Sie liegen, noch zum Teil unscharf abgegrenzt, in dem dichtzelligen Gewebe, welches im vorigen Stadium noch fast den ganzen verfügbaren Raum der Kiemenbögen einnahm, jetzt auf die Stellen der zukünftigen Skeletbögen beschränkt ist, während in den übrigen Teilen ein lockeres embryonales Bindegewebe sich gebildet hat. Die verdichteten Zellmassen bilden

vollkommen zusammenhängende Spangen, in denen an einzelnen Stellen Knorpelherde aufgetreten sind. Zumeist sind die Knorpelherde noch von dichten Zellmassen umgeben, nur an einzelnen Skeletanlagen ist es zur scharfen Abgrenzung und Bildung eines Perichondriums gekommen. In der lateralen Wand der Mundhöhle in einigem Abstande ventrolateral von den Trabekeln liegt das Palatoquadratum; es erstreckt sich von der Höhe des Opticus bis etwa in die Höhe der Chordaspitze. Im allgemeinen liegt es parallel zur Trabekel, nur der hintere Teil biegt mehr lateralwärts ab. Die Form ist die eines einfachen Knorpelstabes, die mittleren Teile lassen schon deutlicher die spätere Plattenform erkennen. In der rostralen Fortsetzung des Palatoquadratum ist ein kurzer Streifen verdichteten Vorknorpelgewebes zu verfolgen; der Gewebsstreifen reicht rostral nicht bis in die Höhe der Trabecularcommissur vor. Der Palatoquadratknorpel ist von einem dichten Vorknorpelzellmantel umgeben, der dem Knorpel besonders an der dorsalen und ventralen Kante ansitzt und so dem Ganzen deutlichere Plattenform verleiht. Nur im mittleren Teile, von welchem schon oben gesagt wurde, dass er etwas mehr eine sagittal gestellte Platte darstellt, ist es zur Bildung eines Perichondriums gekommen.

Die Mandibula ist kürzer als das Palatoquadratum. Ihr Vorderende beginnt etwas weiter caudal wie der Oberkieferknorpel, sie reicht auch nicht so weit zurück. Das caudale, etwas dickere Ende liegt im Winkel von Mundhöhlenboden und Seitenwand, das rostrale Ende biegt medianwärts um. Ein dichter Mesenchymzellmantel hüllt die Mandibula ein, verbindet am Mundhöhlenboden die rostralen Enden der beiderseitigen Knorpel, während am caudalen Ende dichte Zellmassen Mandibula mit Palatoquadratum verbinden.

Im Hyalbogen sind drei Skeletelemente aufgetreten. Die Hyomandibula findet sich als grosse Knorpelplatte im dorsalen Teile des Zungenbeinbogens; sie liegt der ventro-

lateralen Kante der Ohrkapsel etwa in der Höhe der Facialiswurzel direkt an und ist hier mit der Ohrkapsel durch dichtes Jungknorpelgewebe verbunden, sodass eine scharfe Abgrenzung kaum zu treffen ist (Fig. 8). Ein stumpfer Fortsatz erstreckt sich caudalwärts, erreicht aber die Wurzel des Kiemendeckels nicht, ein zweiter Fortsatz läuft ein kurzes Stück ventralwärts. Die Platte der Hyomandibel wird vom Ramus hyoideomandibularis facialis durchbohrt. In der Umgebung dieses Nervenloches ist es zur Bildung eines Perichondriums gekommen, während sonst ein gegen die Umgebung nicht scharf abgrenzbarer Zellmantel die Knorpelanlage umhüllt. Rostral geht die Hyomandibel sehr bald in einen dichten Mesenchymzellstreifen über, der in den Zungenbeinbogen ventralwärts zieht. Es tritt hier als Anlage des Interhyale ein sehr kleiner Knorpelherd in dem Streifen auf, sowie weiter ventral- und rostralwärts die Knorpelspange des Keratohyale. Dann zieht der Zellstreifen am Boden der Mundhöhle medianwärts und stösst mit dem entsprechenden Streifen der anderen Seite zusammen. Ein hypohyaler Knorpelherd ist nicht aufzufinden.

In den drei ersten Kiemenbögen sind Knorpelspangen aufgetreten, welche in dem freien Teil der Kiemenbögen, der vom Mundhöhlenboden um die Mundhöhle herum dorsal zieht, gelegen sind. Im ersten Kiemenbogen ist es eine lange Spange, im zweiten ein Stab von zwei Drittel der Länge des vorigen, im dritten ein sehr kurzes Gebilde. Die Kiemenskeletbögen sind von einem gut ausgebildeten Perichondrium umgeben. Dorsal- und caudalwärts setzen sich die Knorpelstäbe in kurze Vorknorpelstreifen fort, ventral- und rostralwärts in Zellstreifen, welche bis in den ventralen Anfangsteil der Kiemenbögen herab zu verfolgen sind. In dem Zellstreifen, welcher den ersten knorpeligen Kiemenskeletbogen ventralwärts fortsetzt, tritt am Ursprung des Kiemenbogens aus dem Mundhöhlenboden noch ein sehr kleiner Knorpelherd auf. Die Anlage eines Basibranchiale findet sich nicht.

Stadium IV. Gesamtlänge des Tieres 14 mm.

(Fig. 10, Tafel D, Fig. 11—15, Tafel A, B.)

Äusserer Entwickelungsgrad. Der Dottersack hat sich erheblich verkleinert, sodass er nur noch wenig ventral vorspringt. Vor ihm ist an der Ventralfläche des Körpers das Herzgebiet als Vorbuckelung erkennbar geworden. Der Kopf hat im Verhältnis zum übrigen Körper an Grösse stark zugenommen. Der Mittelhirnhöcker ist äusserlich kaum noch zu erkennen. Das stumpfe Kopfende trägt noch eine grosse Zahl Saugnäpfe; diese finden sich aber fast nur an der rostralen Endfläche des Kopfes, auf die Ventralfläche vor dem Mund greifen nur wenige über. Die äussere Nasenöffnung ist rostralwärts vorgeschoben; sie liegt in etwas grösserem Abstande vor dem Auge, nicht mehr rein dorsal, sondern dorsorostral über der Mundöffnung. Die Mundöffnung, welche bisher eine breite viereckige Öffnung darstellte, beginnt durch das Auswachsen der Kiefer sich zum Schnauzenspalt (Fig. 10) zu vertiefen. Der Kiemendeckel ist erheblich caudal und ventral ausgewachsen. An der Bauchseite stossen vor dem Herzbuckel die Ränder beider Kiemendeckel aneinander. Die Brustflossenanlagen, deren rostraler Rand vom Kiemendeckel gedeckt wird, springen jetzt caudalwärts als freie Platten vor. Ihre Ansatzlinie am Rumpfe läuft nicht mehr in der Längsrichtung des Körpers, sondern schräg von dorsorostral nach ventrocaudal. Die Bauchflossenanlagen sind als kleine Vorsprünge neben dem Rumpfe auf dem caudalen Pol des Dottersackes zu erkennen.

Kopfdarm. Kiefer- und Kiemenbögen sind jetzt in allen wesentlichen Teilen so angelegt, wie sie später beim erwachsenen Tiere sich finden. Sämtliche fünf Kiemenspalten sind durchgebrochen. Die ersten vier Kiemenbögen tragen gut entwickelte Kiemen, nur sind am vierten Bogen die Kiemenblättchen noch relativ einfach gebaut. Am Kiemendeckel findet sich noch keine

Spur von Kiemenanlagen. Caudalwärts vom Kiemenbogengebiete besitzt der Darm jetzt ein Lumen. Das Kiemenbogengebiet des Kopfdarmes erstreckt sich caudalwärts bis in die Höhe des Nervus V^v also gleichzeitig des Endes der caudalen Vaguswurzeln (Fig. 10). Die Spritzlochanlage (Fig. 10, Spr.) hat sich weiter differenziert. Direkt vor dem Zungenbeinbogen senkt sich beiderseits das Dach des Kopfdarmes dorsalwärts zu einer breiten, gegen die Tiefe zu trichterförmig verjüngten Ausbuchtung der Mundhöhle ein. In der Fortsetzung dieser Vertiefung geht von dem Epithel eine Zellplatte vor dem Zungenbeinbogen lateral- und dorsalwärts. Diese Platte endet mit einem kurzen Ausläufer lateral neben der Hyomandibel, deren Perichondrium dieser Zellstrang direkt anliegt. Ein zweiter längerer Ausläufer steigt dorsalwärts lateral an der vorderen Ohrkapselkuppel an und endet direkt hinter der Stelle, wo der Ramus oticus lateralis aus dem Schädelknorpel herauskommt. Die Zellplatte und ihre beiden Ausläufer bestehen aus Epithelzellen. Ein Lumen in ihrem Inneren ist nicht aufgetreten, nur sind die Zellen am Ende des dorsalen Ausläufers radiär wie um ein virtuelles Lumen angeordnet. Der kurze ventrale Ausläufer, welcher lateral der Hyomandibel anliegt, ist die eigentliche Spritzlochanlage, der dorsale Epithelzellstrang stellt die Anlage des Recessus dorsalis spiraculars dar (Fr. W. Müller [1897]).

Das Gehirn (Fig. 10, 11, 12) zeigt nur geringe Unterschiede gegen das jüngere Stadium. Die Kleinhirnanlagen (Fig. 12) des Hinterhirndaches lassen sich in dem Modell jetzt deutlich übersehen; man erkennt, wie die Anlage mit der vorderen verdickten Wand des Hinterhirnes in Verbindung steht. Ebenso ist es bei der Betrachtung von innen her zu erkennen, dass die lateral vorspringenden Teile des Hinterhirnvorderendes, welche in den vorigen Stadien häufig erwähnt werden mussten, tatsächlich vorgebuchtet sind. Der Ventrikel

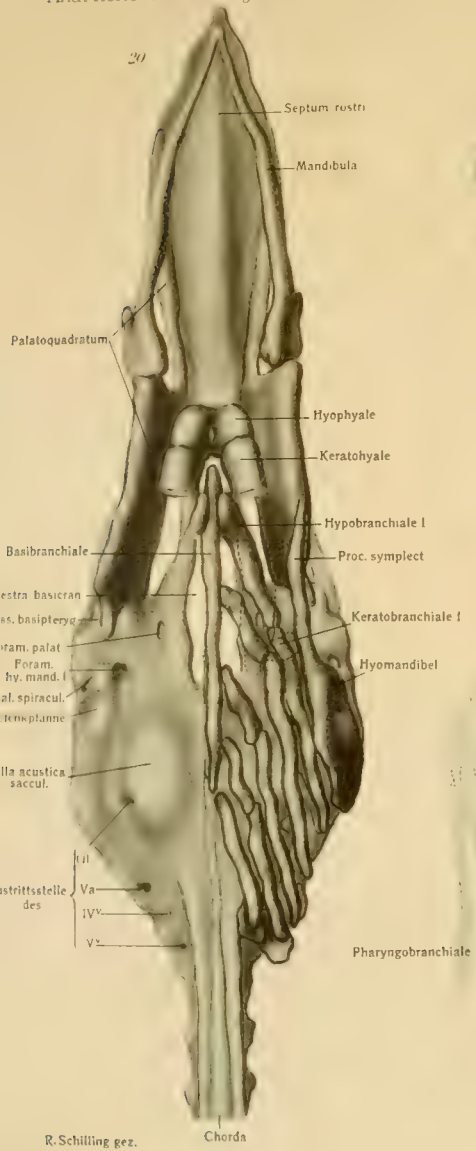

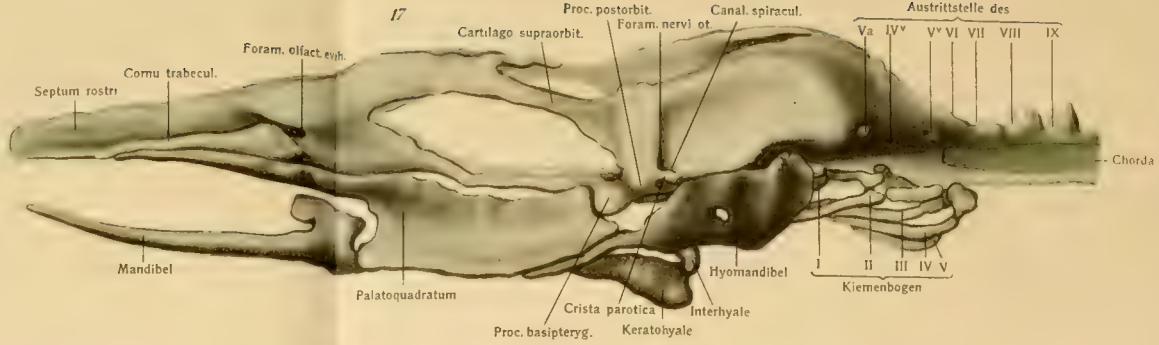

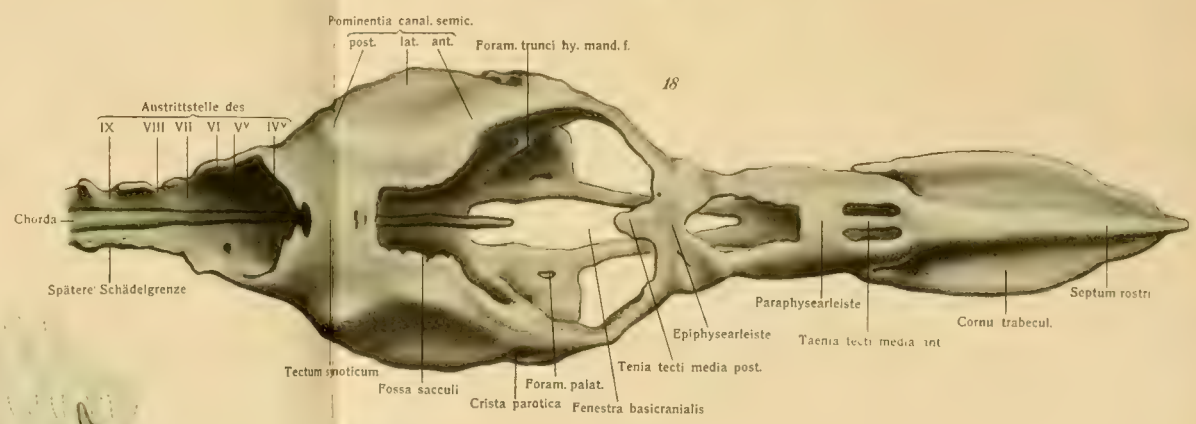

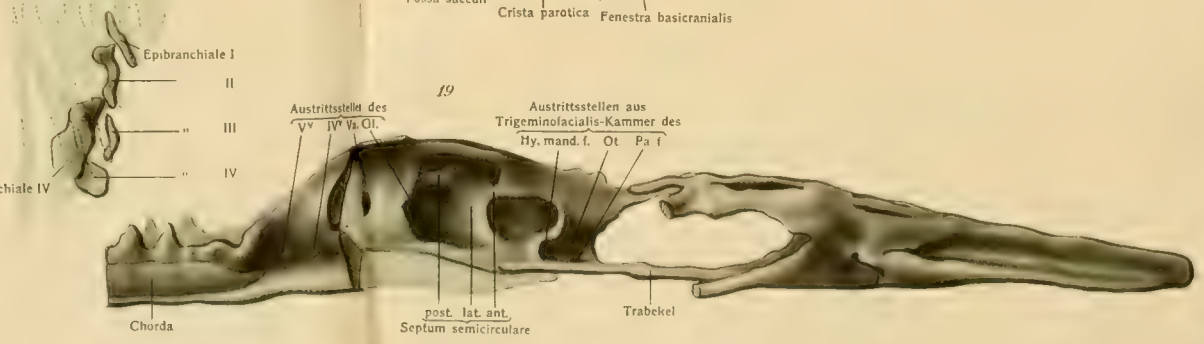

R. Schilling gez.

Verlag v. J. Bergmann, Wiesbaden

Werner u. Winter, Frankfurt a. M.

zieht sich als tiefer Blindsack in sie hinein. Die wieder verstärkte Überlagerung des Hinterhirnes durch das Mittelhirn kommt in der Querfalte des Daches, welche in den Ventrikel weiter vorspringt, deutlich zum Ausdruck. Am Vorderhirndach sind jetzt Epiphyse, Saccus dorsalis, Velum transversum und Paraphyse stärker ausgewachsen. Die Epiphyse, deren Wandung aus Cylinderzellen besteht, beginnt an ihrem freien Ende caudal- und rostralwärts Ausbuchtungen auszustülpen. Der Saccus dorsalis hängt nach jeder Seite weit lateral- und caudalwärts über Vorderhirnteile über und erreicht schon die Grenze von Vorder- und Mittelhirn mit seinem freien caudalen Ende (Fig. 11). Vor dem Saccus dorsalis springt das ependymatöse Dach als Velum transversum ventral und caudal gerichtet in den Ventrikelraum vor. Die Paraphyse schliesst sich in der Form einer kurz gestielten Blase rostralwärts an. Ihre Wand besteht jetzt aus sehr flachkubischen, fast zu einem Ependym abgeflachten Zellen. Die Lamina terminalis (Fig. 10) ist zunächst in ihrer dorsalen Hälfte stark verdünnt zu einer Ependymmembran, erst der letzte Teil kurz vor der Umbiegung in die Vorderhirnbodenplatte besteht aus höheren Zellen. Von der Vorderhirnbodenplatte ist nur zu erwähnen, dass das Infundibulum caudalwärts von der Hypophyse weiter vorgewachsen ist, sodass es wieder ventral unter dem Hinterhirnboden liegt. Die Lobi olfactorii (Fig. 11) springen als solide Höcker lateral- und rostralwärts vor, sie liegen mit ihrer Hauptmasse rostral vor der Lamina terminalis.

Hirnnerven und Sinnesorgane. Das Geruchsorgan (Fig. 11) hat sich jetzt erheblich weiter rostralwärts vorgeschoben. Es liegt jetzt völlig rostral vor dem Hirne. Der Olfactorius entspringt ventrolateral aus dem Lobus olfactorius und läuft lateral- und rostralwärts, von caudal her an die mediale Wand des Nasensackes herantretend. Die äussere Nasenöffnung hat sich in einen von rostral nach caudal ver-

laufenden Schlitz umgewandelt, welcher am rostralen und caudalen Ende weiter ist, als in den mittleren Partien, da diese durch Vorbuchtungen des dorsalen und ventralen Nasenlochrandes verengt sind.

Das Auge ist auch im ganzen rostralwärts vorgeschoben, aber nur in geringem Masse. Der Abstand zwischen Geruchsorgan und Auge ist dadurch erheblich grösser geworden. Der Opticus verläuft jetzt fast rein lateralwärts, nur noch wenig caudalwärts an den Bulbus heran.

Vom Gehörorgan (Fig. 15), dessen einzelne Teile weiter ausgewachsen sind, ist besonders die weitere Entwickelung des Sacculus zu erwähnen. Während im vorigen Stadium der Sacculus als ventrale Tasche am übrigen Labyrinthorgane hing, ist er jetzt caudalwärts über die Stelle der Verbindung mit dem Utriculus vorgewachsen, sodass eine Spalte zwischen caudalem Sacculuspol und Utriculus entsteht. In dieser Spalte liegt der Stamm des Glossopharyngeus. Das Gehörorgan hat sich im ganzen caudalwärts ausgedehnt. Es reicht jetzt schon über die vorderen Teile der caudalen Vaguswurzel hinaus (Fig. 10).

Für die vorderen Hirnnerven sei weiterhin auf die Rekonstruktionsfigur (Fig. 10, Taf. D) verwiesen. Die Beschreibung der wichtigsten Befunde des Hirnnervenverlaufes soll im nächsten Stadium zusammenfassend gegeben werden, sodass, um Wiederholungen zu vermeiden, hier von einer besonderen Besprechung Abstand genommen wird, zumal schon jetzt der definitive Zustand im wesentlichen ausgebildet ist.

Der Glossopharyngeus (Fig. 10, Gl.) ist jetzt mit der vorderen Vaguswurzel zu einem Stamm vereint. Der Vorgang der Vereinigung beider Nervenwurzeln hat sich vom Stadium I, in welchem die Wurzeln rostrocaudal aneinander anschliessend aus dem Hinterhirn entsprangen, allmählich ausgebildet, dadurch, dass der Glossopharyngeusursprung sich ventral unter den Ursprung der vorderen Vaguswurzel geschoben hat.

Diese Verschiebung ist wohl als eine Folge der Ausdehnung des Labyrinthes caudalwärts aufzufassen. Die Glossopharyngeuswurzel läuft mit der vorderen Vaguswurzel zunächst caudalwärts, biegt dann scharf ventral um und geht nun an der medialen Wand des Utriculus, speziell des ventralen Schenkels des Canalis semicircularis posterior entlang. Weiterhin geht der Nerv in der oben beschriebenen Spalte zwischen caudalem Sacculuspol und Utriculus lateralwärts, durchbohrt die Wand der Ohrkapsel und geht endlich in das Ganglion glossopharyngei über. Dieses Ganglion (Fig. 11) liegt ventrolateral an der Ohrkapsel über dem dorsalen Ende des ersten Kiemenbogen. Der Ramus dorsalis glossopharyngei (Fig. 10, D. gl.) geht aus dem Ganglion lateral um die Ohrkapsel, deren Perichondrium direkt anliegend, herum, um zu den Seitenorganen dieser Region zu gelangen. Der Ramus posttrematicus branchialis I (Fig. 10, Po. gl.) tritt abwärts in den ersten Kiemenbogen ein. Rostral direkt vor ihm geht ein feiner Ast aus dem Glossopharyngeusganglion, welcher lateralwärts zu verfolgen ist, bis er an der Haut der Branchialhöhle am dorsalen Ende des ersten Kiemenbogen endet. Ein Ramus pharyngeus (Fig. 10, Ph. gl.) ist jetzt deutlich geworden; er läuft aus dem rostralen Ganglionende entspringend direkt unter dem Epithel des Kopfdarmdaches eine Strecke weit entlang.

Die beiden Wurzeln des Vagus (Fig. 10, Va.) vereinigen sich vor dem Austritt aus dem Schädel zu einem Stamm. Die craniale Wurzel, welche dorsal im Anschluss an den Glossopharyngeus entspringt und mit diesem anfangs einen Stamm bildet, läuft neben dem Hirne ventral- und caudalwärts. Die caudale Wurzel sammelt die einzelnen Ursprungsfäden von caudal und cranial her; die vorderen Wurzelfäden laufen dabei, dorsal der cranialen Vaguswurzel anliegend, eine längere Strecke caudalwärts, ehe sie auf den caudalen Wurzelstamm stossen, d. h. der caudale Wurzelstamm ist noch weiter rückwärts ver-

schoben als im vorigen Stadium. Durch diese Verschiebung des Vagusstammes caudalwärts, welche in der Richtung der beiden Wurzelstämme deutlich zum Ausdruck kommt, ist das Ursprungsbild am Hinterhirn so stark verändert, dass auf den ersten Blick die Einteilung des Vagusursprunges in zwei Hauptstämme kaum noch deutlich ausgesprochen erscheint. Der vereinigte Vagusstamm, welcher grössere Züge von Ganglienzellen enthält, tritt hinter der caudalen Ohrkapselkuppel durch einen Schlitz zwischen dieser und dem Occipitalteil des Schädels heraus (Fig. 11, 12, 13). Die Richtung des Vagusstammes ist ventral- und lateralwärts, zugleich noch ein wenig caudalwärts. Sofort geht nun der Stamm in das grosse Ganglion vagi über, welches caudal von der Ohrkapsel gelegen ist. Noch in dem Schlitze zwischen Ohrkapsel und Occipitalteil des Schädels entspringt der Ramus dorsalis vagi (Fig. 10, D. va.), welcher im Bogen dorsalwärts an die hier gelegenen Seitenorgane herantritt. Das Ganglion vagi zerfällt sehr bald in den lateralen und branchialen Teil. Der laterale Teil (Fig. 10, Lat. va.), aus welchem auch der Ramus dorsalis entspringt, verläuft caudalwärts als Nervus lateralis vagi und versorgt die Organe der Rumpfseitenlinie. Der branchiale Teil (Fig. 10, Br. va.) liegt am Dache des Kopfdarmes dorsal von den Kiemenbögen. Das rostrale Ganglionende ist vom übrigen Ganglion gut abgesetzt.

Ganglion branchiale II. Aus diesem geht der Ramus posttrematicus branchialis II (Fig. 10, Po. va. II) hervor, welcher abwärts in den zweiten Kiemenbogen tritt; ausserdem geht ein kurzer Nervenast an das Epithel des Kopfdarmes zwischen dem dorsalen Ende des ersten und zweiten Kiemenbogen; ein weiterer Ast läuft auf dem Epithel des Kopfdarmdaches noch eine Strecke rostralwärts — Ramus pharyngeus vagi (Fig. 10, Ph. va.). Die Hauptmasse des branchialen Teiles des Ganglion vagi senkt sich längs der dorsalen Enden der caudalen Kiemenbögen ventralwärts; sie setzt sich caudalwärts als Ramus

intestinalis vagi fort. In die Kiemenbögen treten die Rami posttrematici vagi herab, am Dach des Kopfdarmes treten eine Reihe kurzer Äste an das Epithel heran. Der branchiale Teil des Vagus ist so weit caudalwärts in der Figur eingezeichnet, wie die Kiemenbogenregion reicht; die hinteren Äste sind nicht angegeben.

Myotome und Spinalnerven des Hinterkopfes. Das Bild der Spinalnerven ist sehr ähnlich dem des vorigen Stadiums. Es liegen jederseits ventral von dem Vagusursprung zwei ventrale spinale Wurzeln — Nervus IV^{v} und V^{v} — ohne dazu gehörige Reste dorsaler Wurzeln. Die Nerven treten lateralwärts durch den knorpeligen Occipitalteil des Schädels hindurch (Fig. 11, 12, 13) und gelangen dann an die Myotome heran. Erwähnenswert ist eine Differenz zwischen rechter und linker Seite, welche an der zur Rekonstruktion verwendeten Serie sich fand. Links war nämlich Nervus IV^{v} nur bis an den Occipitalknorpel heran zu verfolgen. Im Knorpel selbst war aus der Anordnung der Zellen deutlich zu erkennen, dass vor kurzem eine Öffnung im Knorpel vorhanden gewesen sein musste, vielleicht führt selbst eine feine Öffnung noch hindurch; doch gelang es nicht, dies sicher zu erweisen, da ein durchtretender Nerv nicht zu erkennen war. An anderen Serien aus dieser Entwickelungszeit war aber der Nervus IV^{v} beiderseits durch den Knorpel nach aussen bis an das Myotom deutlich zu verfolgen. Vom Nervus VI an sind alle Nerven typisch zweiwurzelig. Nervus VI und die folgenden lassen Äste bis in die Brustflossenplatte verfolgen. Die caudale Wurzel des Vagus reicht mit ihren letzten Fäden noch eben über den Nervus V^{v} caudalwärts hinaus.

Die Reihe der Myotome zeigt ebenfalls ungefähr das gleiche Verhalten wie im vorigen Stadium. Der craniale Rand der Myotomplatte ist noch etwas mehr caudalwärts zurückgewichen durch die stärkere Schrägstellung des Vagusstammes. Dieser

vordere Rand der Myotomplatte zeigt, besonders in den mittleren Partien an der Kreuzung des Vagus, degenerative Veränderungen der spezifischen Elemente; hier besitzen die Muskelfasern ihren charakteristischen Bau nicht mehr deutlich; die einzelnen Muskelfibrillen sind nicht mehr zu erkennen, der Inhalt der Fasern sieht schollig homogen aus. Auf dem rostralen Rande der Myotomreihe liegt eine Kappe fibrillären Bindegewebes auf. Septa intermuscularia sind bis vor dem Nervus V^V gut ausgeprägt, vor dem Nervus IV^V ist ein Septumrest nicht mehr erkennbar.

Die wichtigsten Veränderungen gegen das vorige Stadium sind demnach: Die Stämme des Glossopharyngeus und Vagus verlaufen in verstärktem Masse caudalwärts, um an ihr Ausbreitungsgebiet, die Kiemenbögen, zu gelangen. Die Verschiebung hat zur Folge ein weiteres Verdrängtwerden des rostralen Randes der Myotomreihe, welche deutliche Zeichen der Degeneration erkennen lässt. Zu einem weiteren Schwunde spinaler Nerven ist es nicht gekommen.

Skelet. (Fig. 11—14, Taf. B.) Die Chorda dorsalis zeigt noch keine deutlichen Rückbildungserscheinungen; ihr Ende ist etwas mehr zugespitzt, die Zellen sind hier plasmareicher als sonst in der Chorda, die Chordahüllen sind aber noch völlig von Chordagewebe ausgefüllt. Relativ hat sich aber das rostrale Ende der Chorda caudalwärts verschoben: es reicht nicht mehr bis in die Höhe des Hinterhirnvorderrandes, sondern endet etwas früher. Unter die Bodenplatte des Hinterhirnes hat sich, wie oben beschrieben, das blinde Ende des Infundibulum vorgeschoben; es bleibt aber noch ein gewisser Abstand zwischen Infundibulum und Chordaspitze.

Neurocranium. Die Occipitalregion zeigt noch ein prinzipiell sehr ähnliches Verhalten wie im vorigen Stadium. Die Parachordalia reichen als Knorpelbelag lateral an

der Chorda bis wenig caudal hinter den Austritt des Nervus IV^v, dann laufen sie jederseits in zwei Knorpelspangen aus, welche ventrolateral und dorsolateral bis in die Höhe des Nervus VI der Chorda ansitzen. Die ventrale Spange reicht ein wenig weiter caudal wie die dorsale; sie hat die Form eines einfachen Knorpelstreifens, welcher der Chorda anhaftet, beibehalten. Anders verhält sich der dorsale Teil. Hier ist der Knorpelstreifen zu einer Platte ausgewachsen, welche den ventrolateralen Umfang des Hinterhirnes dieser Region umgreift. Die Knorpelplatte grenzt rostral an den caudalen Rand des austretenden Vagusstammes, den sie von caudal her zu umgreifen beginnt; hier reicht die Knorpelplatte dorsalwärts mit ihrem freien Rande bis in die Höhe des Vagusursprunges herauf. Ventral vom Vagus geht sie in den Boden und Seitenteil der Labyrinthregion über. Caudalwärts nimmt die Höhe der Knorpelplatte rasch ab, sie endet, wie oben schon erwähnt, als schmaler Knorpelstreifen in der Höhe des Nervus VI. Durch diese Knorpelplatte, welche die Seitenwand der Occipitalregion darstellt, treten rechts die Nerven IV^v und V^v durch feine Öffnungen heraus, links verlässt nur der Nervus V^v hier den Schädel, während der Nervus IV^v nur bis an den Knorpel heran zu verfolgen ist, nicht mehr hindurchtritt. Der Knorpel selbst zeigt in der Anordnung seiner Zellen, dass hier eine Öffnung sich erst kürzlich geschlossen hat (s. oben S. 141). Diese knorpelige Seitenwand der Occipitalregion erinnert in der Form sehr an den Occipitalpfeiler der Teleostier (Stöhr [1882], Nusbaum [1908]). Bei Lepidosteus ist der bis jetzt entwickelte Occipitalteil des Schädels drei Skeletmetameren des Rumpfes gleich zu setzen, wie sich aus dem Verhalten der Nerven ohne weiteres ergibt (vgl. S. 129).

In der caudalen Fortsetzung der zwei Knorpelspangen, mit welchen jederseits die Occipitalregion endet, ist das Bindegewebe ventrolateral und dorsolateral längs der Chorda noch

eine Strecke weit verdichtet. Als Anlagen von Skeletelementen der Wirbelsäule finden sich nur kleine unscharf begrenzte Knorpelherde, welche an den Ansatzstellen der Septa intermuscularia der Chorda dorsolateral anhaften und die ersten Anlagen der Bogen darstellen.

Die Labyrinthregion, welche sich vom Vagus bis zur Trigeminuswurzel erstreckt, zeigt eine mächtige Entfaltung der Ohrkapsel, welche der ganzen Region ihr Gepräge gibt. Die Ohrkapsel bildet die ganze Schädelseitenwand und beteiligt sich auch noch am Aufbau des Schädelbodens.

Die Chorda dorsalis reicht nicht mehr, wie noch im vorigen Stadium, durch die ganze Labyrinthregion hindurch, sondern endet schon etwas caudal von der Trigeminuswurzel. Da sichere Momente einer Rückbildung der Chorda nicht nachzuweisen sind, so folgt aus dem Verhalten zum mindesten ein erhebliches Zurückbleiben der Chorda dorsalis im Verhältnis zum Knorpelcranium. Bis in die Höhe der Facialiswurzel bilden die Parachordalia, welche als dicke Platten der Chorda anliegen, mit dieser einen festen Schädelboden. Die Parachordalia sind jeweils so dick wie der entsprechende Chordaabschnitt, sie werden also rostralwärts mit der allmählich sich verjüngenden Chorda dünner. In der Höhe des Glossopharyngeus bis Vagus haben die Parachordalia mit einer dünnen Knorpelschale die Chorda ventral umgriffen (Fig. 14) und sich hier miteinander vereint. Es handelt sich hier nicht um eine Verknorpelung, sondern um ein Umwachsenwerden der Chordascheide. In der Höhe der Facialiswurzel endet der mediale Teil der Parachordalia mit schmalem rostralem Rande. Die Knorpel ziehen in einigem Abstande von der Chorda, und somit den caudalen Teil der Fenestra basicranialis begrenzend, rostralwärts und gehen vor dem Trigeminus in die Orbitotemporalregion über.

In der ganzen Labyrinthregion hängt jetzt die Ohrkapsel mit den Parachordalia zusammen. Die Verbindung ist eine

massiv knorpelige im rostralen Teile, wo von der ersten Anlage an die Commissura basicapsularis anterior bestand, von welcher die weitere Verknorpelung der Ohrkapsel ausging; in den mittleren Teilen, im Gebiete der gleich zu beschreibenden Fossa sacculi, besteht die Verbindung aus zellreichem Jungknorpelgewebe, am caudalen Ende ist noch deutlich eine Nahtfuge zwischen Ohrkapsel und Schädelboden in der Struktur des Knorpels ausgeprägt. Die Ohrkapsel lässt jetzt schon die wesentlichen Züge des Baues erkennen, wie er früher beim jungen Tiere beschrieben wurde (Veit [1907]); ich werde mich deswegen auch, zum Teil die damalige Beschreibung rekapitulierend, etwas kürzer fassen dürfen. Die Ohrkapsel lässt einen Boden, Seitenteil und Dach unterscheiden; die drei Teile gehen fliessend ineinander über. Das Dach ist noch nicht vom Seitenteil scharf abgegrenzt wie im späteren Stadium, es ist noch keine Crista parotica an der Grenze von Dach und Seitenteil entwickelt. Rostral und caudal endet die Ohrkapsel mit je einer Kuppel; nur im Bereiche dieser Kuppeln ist eine mediale Wand der Ohrkapsel gebildet, im übrigen besteht kein Abschluss der Ohrkapsel gegen das Cavum cerebrale cranii. Für das Verständnis des Baues der Ohrkapsel ist die Kenntnis der Form des Labyrinthorganes notwendig, wie es oben genauer beschrieben wurde. Es sei noch einmal auf Fig. 15 (Taf. A) hingewiesen.

Der Boden der Ohrkapsel setzt sich gegen den Schädelboden scharf ab. Hier wölbt der Sacculus den Boden stark ventralwärts vor, sodass bei Betrachtung von innen eine Fossa sacculi, von aussen eine Bulla acustica saccularis entsteht. Die Bulla saccularis erstreckt sich vom hinteren Rande der Fenestra basicapsularis bis caudal hinter den Austritt des Glossopharyngeus; sie geht auf den Schädelboden medial und rostral flach ausstrahlend über, während ihr caudaler Rand etwas stärker gegen den Schädelboden abgesetzt ist; lateral

geht sie in die Seitenwand der Ohrkapsel über. Vergleichen wir mit dem vorigen Stadium, so ergibt sich folgendes: Die Bulla acustica saccularis ist dadurch entstanden, dass der Sacculus sich in den Schlitz hinein entwickelt hat, welcher zwischen Commissura basicapsularis anterior, Parachordale und Ohrkapsel sich fand und caudal durch Vorknorpelgewebe geschlossen war; es wurde erwähnt, dass der Schlitz der Fenestra basicapsularis der Teleostier entspricht. Die Fossa saccularis ist innen ziemlich scharf vom Schädelboden abgesetzt, von caudal schiebt sich selbst ein kulissenartiger Vorsprung zwischen Schädel und Fossa saccularis vor.

Die Seitenwand der Ohrkapsel wird durch den Canalis semicircularis lateralis nach aussen stark vorgebuchtet. Die Knorpelwand läuft zunächst von der Bulla saccularis fast horizontal lateralwärts, biegt dann um den Canalis semicircularis lateralis um und geht auf dessen Dorsalfläche über, bildet dann also hier ein Dach der Ohrkapsel. Caudalwärts verstreicht diese lateral vorgebuchtete Ohrkapselwand gegen die caudale Ohrkapselkuppel, rostral fällt sie in der Höhe des Foramen hyomandibulare fast plötzlich ab. So entsteht hier das Bild einer Prominentia ampullae lateralis. Ventral an der Prominentia ampullae lateralis ist die Knorpelwand zu einer flachen kleinen Gelenkpfanne für die Hyomandibel vertieft. Das Dach der Ohrkapsel deckt nur den Canalis semicircularis lateralis, der Sinus superior utricularis bleibt zwischen den beiden Ohrkapselkuppeln noch frei. Bei der Betrachtung von innen tritt entsprechend der Ausbuchtung der Ohrkapselwand das Cavum semicirculare laterale in Erscheinung. Die Bildung eines knorpeligen Septum semicirculare laterale ist in den ersten Anfängen zu erkennen; es erhebt sich in der Fortsetzung der lateralen Wand der Fossa sacculi eine Knorpelleiste dorsalwärts als Anlage des Septum laterale.

Es bleibt nun noch die vordere und hintere Ohrkapsel-

kuppel zu besprechen. Die hintere Kuppel umhüllt den Canalis semicircularis posterior; sie erscheint als direkte Fortsetzung von Boden, Seitenwand und Dach des bisher beschriebenen Teiles der Ohrkapsel. Ihr frei vorspringendes caudales Ende, welches durch die Ampulla canalis semicircularis posterioris ausgebuchtet wird, schiebt sich noch etwas lateral über den Vagusstamm und begrenzt von vorn her den Austrittsschlitz des Vagus. Die Ohrkapsel besitzt hier eine mediale Wand, welche einen Abschluss gegen das Cavum cerebrale cranii gewährt. Mit dem Schädelboden ist die Ohrkapselkuppel verwachsen, doch ist an Querschnitten zu erkennen aus der Anordnung der Knorpelzellen, dass diese Vereinigung erst kürzlich sekundär erfolgt sein kann. In der Ohrkapselkuppel liegt das Cavum semicirculare posterius, welches an allen übrigen Seiten knorpelig abgeschlossen rostral gegen das Cavum cranii geöffnet ist. Als erste Anlage des Septum semicirculare posterius springen von medial und von dorsolateral kleine Knorpelleisten in das Cavum posterius vor.

Die vordere Ohrkapselkuppel umhüllt den Canalis semicircularis anterior; sie erscheint als direkte Fortsetzung von Seitenwand und Dach des mittleren Teiles der Ohrkapsel, steigt vom Boden dorsalwärts an. Vor der Fossa sacculi geht der Schädelboden ein wenig ansteigend breit in den Boden der vorderen Ohrkapselkuppel über; diese Verbindungsstelle von Ohrkapsel und Schädelboden entspricht der Commissura basicapsularis anterior. Die Ohrkapsel endet rostral in der Höhe der Trigeminuswurzel; an sie schliesst sich die später zu erwähnende Cartilago supraorbitalis an. Der rostrale Teil der Ohrkapselkuppel besitzt eine mediale Wand. Das Cavum semicirculare anterius ist an allen übrigen Seiten von Knorpelwänden umgeben, nur caudal öffnet es sich gegen den Schädelraum. Als Anlage des Septum semicirculare anterius springen Knorpelleisten von dorsolateral und von medial vor. Ausser

der oben erwähnten Verbindung vor der Fossa sacculi ist die Ohrkapselkuppel noch rostral davor durch eine breite Knorpelplatte mit dem Schädelboden verbunden. Die Knorpelplatte zieht als Verbreiterung des Schädelbodens lateralwärts und setzt dorsalwärts umbiegend ventrolateral an der rostralen Ohrkapselkuppel an. Durch diese charakteristisch nach ventrolateral konvex gebogene Platte wird ein Raum abgegrenzt, der ventromedial unter dem vorderen Teil der Ohrkapsel liegt. Hier befinden sich die Hauptmassen der Ganglien des Facialis, Ophthalmicus lateralis und Trigeminus; der Raum ist die Trigeminofacialiskammer (Veit [1907]). Die Kammer ist noch nicht so charakteristisch wie später gegen das Cavum cerebrale cranii abgegrenzt, da zwischen den Ganglien und dem Hirn die Dura mater noch nicht als geschlossene Membran entwickelt ist. Rostral öffnet sich die Kammer weit gegen die Orbita; ventral lässt eine kleine Öffnung den Ramus palatinus facialis austreten, ventrocaudal verlässt der Truncus hyoideomandibularis facialis unter der Ohrkapselkuppel entlang die Trigeminofacialiskammer, lateral durchbohrt der Ramus oticus ophthalmici lateralis die Knorpelwand und geht um die Ohrkapsel herum dorsalwärts; seine Austrittsstelle am Schädel ist von ventral abgegrenzt durch eine kleine Knorpelleiste, welche die erste Anlage der Crista parotica darstellt. Ausser diesen Nerven, welche in der Trigeminofacialiskammer den Schädel verlassen, ist in der Labyrinthregion nur noch der Glossopharyngeus zu erwähnen, welcher am caudalen Ende der Fossa sacculi durch deren Seitenwand austritt. Das Ganglion glossopharyngei, welches in den jüngeren Stadien fast direkt ventrolateral am Sacculus lag, liegt jetzt ventrolateral der Bulla acustica saccularis an. Hier ist die Wand der Bulla verdünnt, der Knorpel noch sehr zellreich und arm an hyaliner Grundsubstanz; man gewinnt sofort den Eindruck, dass hier die Knorpelbildung erst seit kurzer Zeit eingesetzt hat. Der Vagus-

stamm verlässt zwischen Ohrkapsel und occipitaler Seitenwand den Schädelraum durch einen dorsal noch nicht geschlossenen Schlitz.

Das Knorpelskelet der Orbitotemporalregion ist noch sehr einfach gestaltet. Es ziehen die Trabekel von der Labyrinthregion als Knorpelspangen rostralwärts, lateral längs des Vorderhirnbodens, medioventral längs des Auges. Die beiderseitigen Knorpel nähern sich einander und vereinigen sich in der Mittellinie vor dem Recessus praeopticus. Die Fenestra basicranialis erstreckt sich demnach wiederum von dem vorderen Teil der Labyrinthregion bis vor den Recessus praeopticus. Es springen vor der Chordaspitze in der Höhe des Foramen nervi palatini die Knorpel gegen die Mediane etwas vor und grenzen so an der Fenestra basicranialis einen caudalen Labyrinthteil von einem rostralen Orbitotemporalteil ab. Es entspringt an der Schädelbasis gerade an der Grenze von Labyrinth- und Orbitotemporalteil der Fenestra basicranialis wiederum der Rectus lateralis bulbi.

Die Commissura trabecularis hat sich durch Verknorpelung des Gewebes, welches im vorigen Stadium sich unter dem Vorderhirn zusammenballte, zu einem Planum orbitonasale entwickelt, welches vom Recessus praeopticus bis vor das Hirnende reicht. Die Knorpelplatte liegt dem Hirnboden fest an, sie ist zur Aufnahme des Hirnes leicht konkav ausgehöhlt. Gegen das Vorderhirnende verdickt sich die Platte und steigt entsprechend dem verjüngten Hirnende dorsal etwas an. Die Orbitonasalplatte endet ein wenig rostral vor dem Hirnende. Caudal vom Olfactorius steigt jederseits eine schmale kurze Leiste von der Schädelbodenplatte dorsalwärts an und liegt hier ventrolateral neben dem Hirn; an dieser Leiste, welche die erste Anlage der Schädelseitenwand dieses Gebietes darstellt, inserieren die beiden Musculi obliqui bulbi. Rostral vor dieser Leiste springt von der Orbitonasalplatte jederseits

eine plumpe Platte lateral vor; diese ist nach ventrolateral gekrümmt, sie liegt ventral vom Olfactorius, ventromedial vom caudalen Teile des Nasensackes; diese Knorpelplatte wurde von W. K. Parker (1882) als Cornu trabeculare bezeichnet. An der zum Plattenmodell verwendeten Serie ist noch eine kleine Besonderheit zu erwähnen, die bei anderen Serien dieser Entwickelungsperiode sich nicht fand. Es springt, nur auf der rechten Seite, am caudalen Ende des Planum orbitonasale eine kleine Leiste lateralwärts vor; Beziehungen zu einem Muskel oder anderen besonderen Weichteilen hat diese Leiste nicht.

Als neuer Skeletteil ist die Cartilago supraorbitalis aufgetreten. Sie stellt einen Knorpelstab dar, welcher von der rostralen Kuppe der Ohrkapsel, mit der er fest verwachsen ist, ausgeht; der Knorpel läuft dorsomedial über den Bulbus, lateral am Mittelhirn entlang und nähert sich dorsalwärts etwas ansteigend der Medianen. Ihr Ende findet die Cartilago supraorbitalis in der Furche zwischen Saccus dorsalis und Mittelhirn nahe der Mittellinie, erreicht aber den Knorpelstab der anderen Seite nicht ganz.

Splanchnocranium. (Fig. 13, 14, Taf. B.) Das Skelet von Kiefer- und Kiemenbogen hat sich sehr weitgehend vervollständigt. Das Palatoquadratum lässt eine Pars quadrata und palatina unterscheiden. Die Pars quadrata ist eine Knorpelplatte, welche in der Seitenwand der Mundhöhle gelegen ist; ihr dorsaler Rand läuft in einigem Abstande parallel und ventrolateral von der Trabekel; caudalwärts endet die Pars quadrata mit einem Fortsatz, der die Verbindung zur Hyomandibel vermittelt. Ausserdem verbindet dichtes Vorknorpelgewebe den caudalen Teil der Pars quadrata ventral vom Ganglion trigemini mit der Trabekel; dies ist die erste Andeutung der später sich hier ausbildenden Anlagerung des Palatoquadratum an den Hirnschädel. Rostral etwa in der Höhe des Opticus hört die Pars

quadrata auf; ventral verbindet sie sich mit der Mandibula, dorsal setzt sie sich in die Pars palatina palatoquadrati fort. Letztere zieht als allmählich sich verjüngender Knorpelstab parallel der Trabekel ventromedial längs des Bulbus rostralwärts und endet etwa in der Höhe des Olfactoriusursprunges.

Die Mandibel liegt im Boden der Mundhöhle. Sie legt sich mit ihrem verdickten caudalen Ende der Pars quadrata palatoquadrati an; die beiden Knorpel sind durch ein dichtzelliges Gewebe, welches als Vorknorpel bezeichnet werden könnte, verbunden; ein Gelenkspalt ist noch nicht gebildet. Die Mandibel zieht rostralwärts und sogleich medianwärts weiter, nimmt an Umfang immer mehr ab und endet in der Höhe des vorderen Hirnendes; sie stösst hier mit dem Knorpel der anderen Seite zusammen, zellreicher Vorknorpel verbindet die beiden Mandibeln.

Im Hyalbogen sind Hyomandibel, Interhyale, Keratohyale und Hypohyale erkennbar geworden. Die einzelnen Skeletstücke sind zwar gut voneinander abzugrenzen, hängen aber an den Grenzen durch zellreichen Jungknorpel miteinander zusammen, Gelenke sind also noch nicht gebildet. Die Hyomandibel ist eine längliche Knorpelplatte, welche ventral sich den Seitenteilen der Ohrkapsel anlegt, und zwar dem vorderen Teile der Prominentia ampullae lateralis und von hier in schräg ventralwärts abfallender Linie bis über die Austrittsstelle des Truncus hyoideomandibularis facialis. Die Hyomandibel ist durch zellreiches Knorpelgewebe synchondrotisch mit der Ohrkapsel verbunden. Nur an der Prominentia ampullae lateralis ist zwischen Hyomandibel und Ohrkapsel eine schmale Schicht von Bindegewebe gelegen, die Ohrkapselwand zeigt hier, wie oben beschrieben wurde, eine seichte Fossa hyomandibularis als ersten Anfang der Gelenkpfanne für die Hyomandibel. Rostral geht von der Hyomandibel ein Fortsatz aus, welcher sich ventral dem caudalen Ende des

Palatoquadratum anlegt, caudal geht die Hyomandibel bis an die Wurzel des Kiemendeckels heran. Die Platte der Hyomandibel wird vom Truncus hyoideomandibularis facialis durchbohrt.

Das Interhyale ist ein sehr kurzer Knorpelstab, welcher den ventralen Rand der Hyomandibel mit dem caudalen Ende des Keratohyale verbindet. Letzteres zieht als dicker Knorpelstab rostralwärts und zugleich medianwärts. An seinem rostralen Ende liegt das kleine Hypohyale, welches mit dem gleichnamigen Knorpel der anderen Seite median zusammenstösst.

Die Kiemenskeletbögen sind einfache Knorpelspangen, die in rostrocaudaler Reihe an Länge abnehmen. Sie beginnen median am Mundhöhlenboden und reichen im ersten und zweiten Kiemenbogen bis an das Dach der Mundhöhle, in den caudalen Bögen enden sie schon nach kürzerem Verlaufe. Ein langes Basibranchiale liegt median im Mundhöhlenboden. Es beginnt caudal hinter den Hypohyalia, mit denen es durch verdichtetes Mesenchymgewebe verbunden ist, und reicht bis an das ventrale Ende des dritten Kiemenbogens. Der erste und zweite Kiemenskeletbogen legen sich seitlich dem Basibranchiale an, der dritte stösst an sein caudales Ende.

Stadium V. Gesamtlänge des Tieres 20 mm.

(Fig. 16, Tafel E, Fig, 17—20, Tafel C.)

Die Entwickelung des Primordialcranium vollzieht sich jetzt weiterhin in Bahnen, die in den Hauptzügen durch Untersuchungen an anderen Formen bekannt sind, besonders zeigen sich mannigfache Anklänge an die Befunde bei Selachiern sowohl wie bei Teleostiern. Es soll deswegen genauer nur noch ein schon sehr viel weiter ausgebildeter Zustand des Primordialcranium von Lepidosteus osseus beschrieben werden. Wo es zum Verständnis der Entwickelung nötig ist, werde ich aus

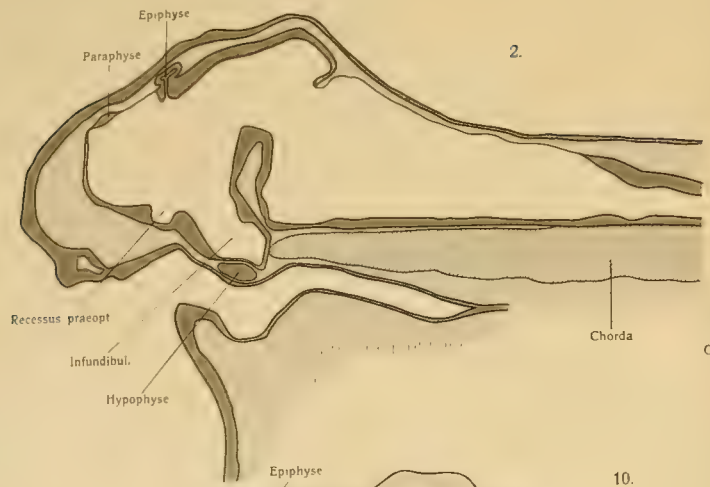

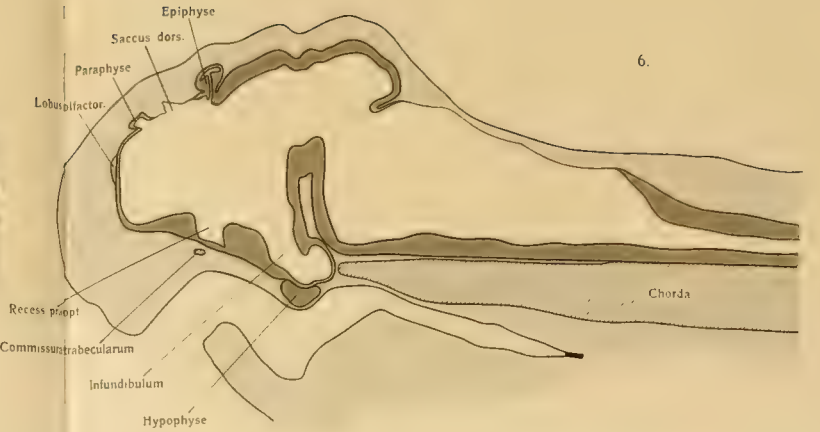

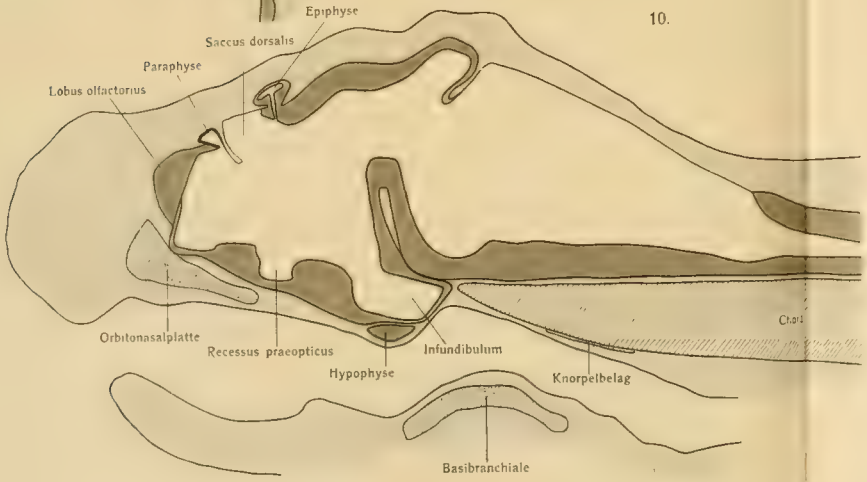

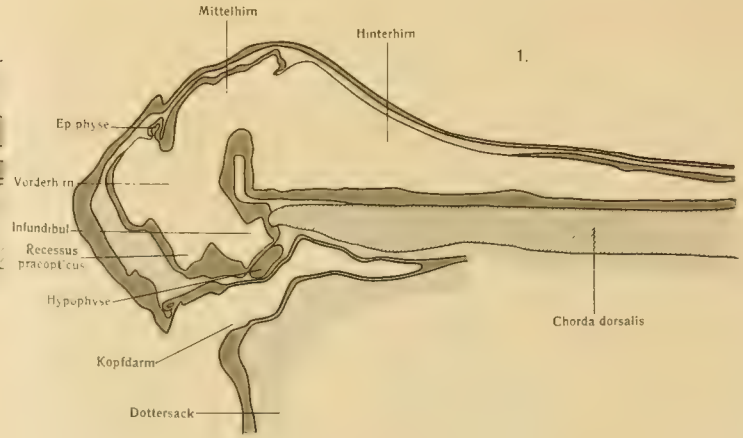

Verlag v. J. F. Bergmann, Wiesbaden

Werner u. Winter Frankfurt a. M.

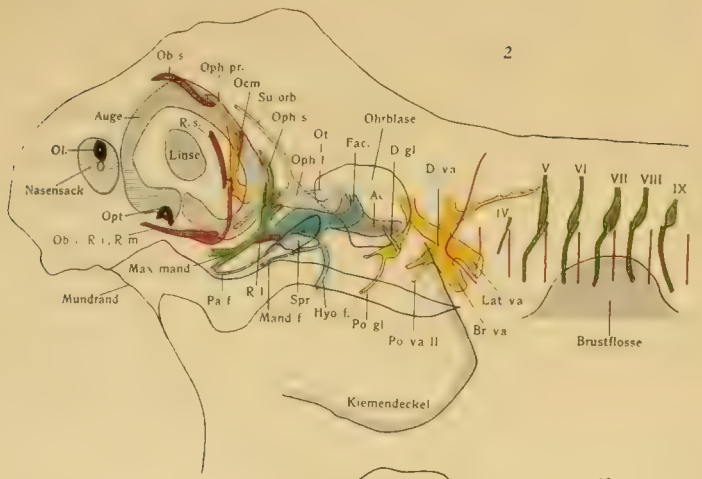
2
Ob s
Oph pr.
Ocm
Su orb
Oph s
Ohrblase
Auge
R. s.
Ot
Fac.
D gl
Ol
Linse
Oph l
D va
V
VI
VII
VIII
IX
Nasensack
Ac
IV
Opt
Ob. R i, R m
Max mand
Mundrand
Pa f
R l
Spr
Hyo f.
Mand f
Po gl
Po va II
Lat va
Br va
Brustflosse
Kiemendeckel

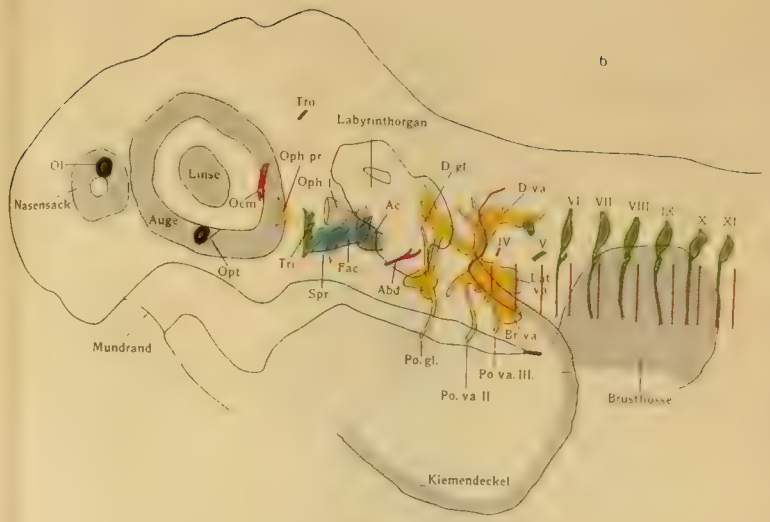
b
Tro
Labyrinthorgan
Ol
Oph pr
Oph l
D gl
Linse
Ocm
D va
Nasensack
Ac
VI
VII
VIII
IX
X
XI
Auge
IV
V
Opt
Tri
Fac
Spr
Abd
Lat va
Br va
Mundrand
Po. gl.
Po va III.
Po. va II
Brustflosse
Kiemendeckel

10.
Oph s
Nasensack
Ocm
Tro.
Ob. s
D. gl
Su
orb
Ot
D va
Ol
Oph
pr
Auge
VI
VII
VIII
IX
Linse
R s
Op f
Abd
Ch
IV
V
Opt
R l
R m
Ob. i
Spr
Lat va
R i
Pa f
Ph gl.
Mundrand
In orb
Max mand
Ph va
Po gl.
Br va
Hy f.
Po. va. II.
Mand f
Kiemendeckel

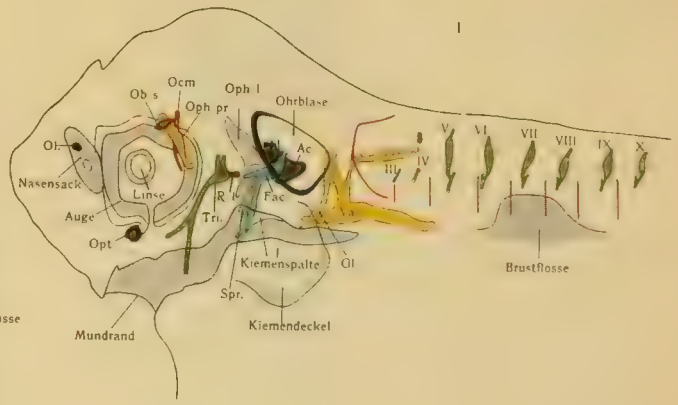
I
Ocm
Ob s
Oph l
Oph pr
Ohrblase
Ol
Ac
V
VI
VII
VIII
IX
X
Nasensack
Linse
R i
Fac
IV
Auge
Tri.
Opt
Kiemenspalte
Ol
Brustflosse
Spr.
Mundrand
Kiemendeckel
Brustflosse

16.

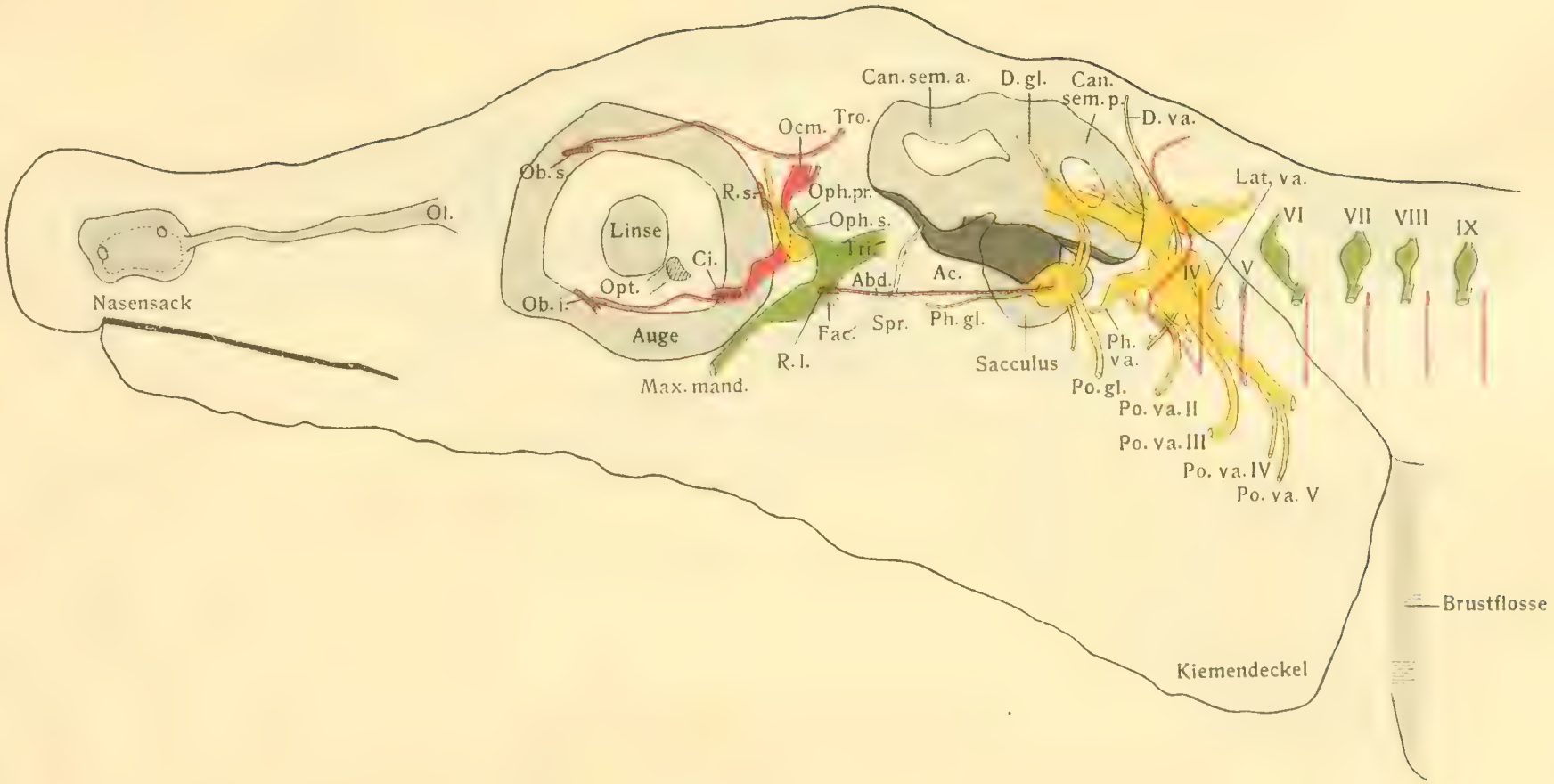
Can. sem. a.
D. gl.
Can. sem. p.
D. va.
Ocm.
Tro.
Ob. s.
R. s.
Oph. pr.
Oph. s.
Lat. va.
VI
VII
VIII
IX
Ol.
Linse
Ci.
Tri.
IV
V
Opt.
Abd.
Ac.
Nasensack
Ob. i.
Auge
Fac.
Spr.
Ph. gl.
Ph. va.
R. l.
Sacculus
Po. gl.
Max. mand.
Po. va. II
Po. va. III
Po. va. IV
Po. va. V
Brustflosse
Kiemendeckel

16.

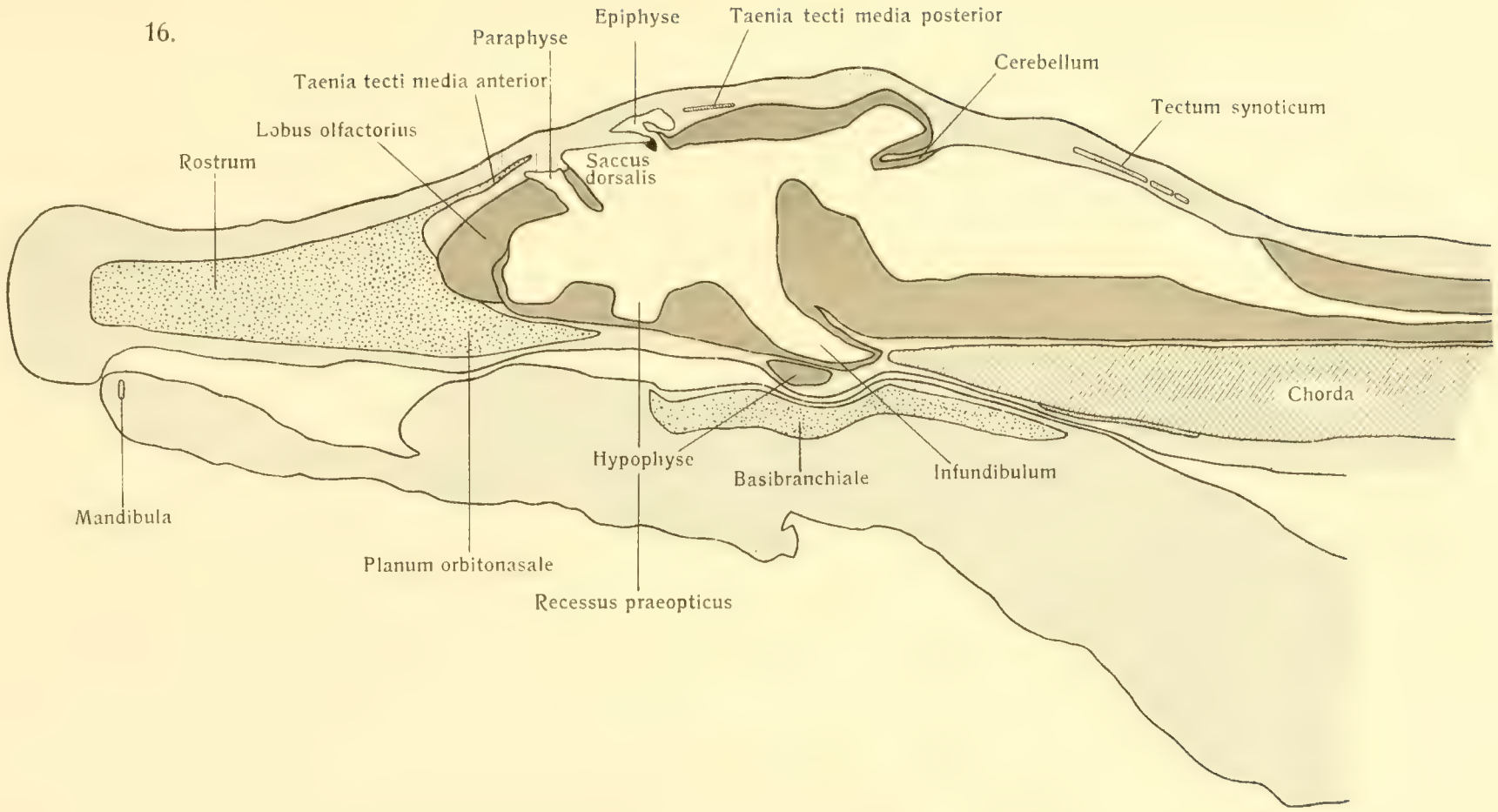

Verlag v.J.F.Bergmann, Wiesbaden. Werner u.Winter, Frankfurt a/M

zwischenliegenden Stadien ergänzende Mitteilungen einfügen können. Zur Ausfüllung der grossen Lücke, die noch zwischen dem jetzt zu beschreibenden Stadium und dem früher Mitgeteilten bleibt, fehlt mir zurzeit das Material. Es werden sich aber immerhin schon eine Reihe interessanter Vergleiche mit den damals beschriebenen Befunden anstellen lassen.

Äusserer Entwickelungsgrad. Durch völligen Schwund des Dottersackes und weiteres Auswachsen und Strecken des Kopfes hat das junge Tier jetzt typische Fischform angenommen. Der Kopf hat im Verhältnis zum übrigen Körper wieder stark an Grösse zugenommen; am Kopfe selbst ist besonders die Verlängerung des vor den Augen gelegenen rostralen Abschnittes auffallend (Fig. 16). Ein Mittelhirnhöcker ist nicht mehr erkennbar. Die vordere Fläche des stumpfen rostralen Kopfendes trägt nur noch die Reste einiger Saugnäpfe. Der Mund hat sich durch Vorwachsen der Kiefer zu einer langen Fischschnauze entwickelt. Die Nase liegt seitlich am rostralen Ende der Schnauze im grossen Abstande vor den Augen. Die äussere Nasenöffnung hat sich in ein rostrales und caudales Nasenloch geteilt, welcher Vorgang im vorigen Stadium schon in den Anfängen zu erkennen gewesen war. Der Kiemendeckel ist erheblich caudal und ventral ausgewachsen, die ventralen Ränder beider Kiemendeckel überdecken sich gegenseitig. Die Brustflossen, deren rostraler Rand wieder vom Kiemendeckel verdeckt wird, haben sich zu typisch gebauten Flossen entwickelt; sie springen als freie Platten weit vor, ihre Ansatzlinie am Rumpf verläuft fast transversal. Die Bauchflossenanlagen heben sich erst als kleine Falten vom Rumpfe ab.

Kopfdarm. Der Kiefer-Kiemenapparat ist jetzt in fast allen Teilen so entwickelt, wie er beim erwachsenen Tiere beobachtet und beschrieben ist und wie er bei allen Ganoiden und Teleostiern in prinzipiell gleicher Weise sich findet. Eine genauere Beschreibung kann deshalb unterbleiben. Am Kiemen-

deckel ist die Hyoidkieme in erster Anlage zu erkennen, von der Pseudobranchie findet sich noch nichts. Das Kiemenbogengebiet erstreckt sich caudalwärts bis in die Höhe des Nervus VII; es hat sich demnach noch weiter verschoben und reicht über das Niveau der caudalen Vaguswurzel rückwärts hinaus. Die Spritzlochanlage (Fig. 16, Spr.) hat ihre volle Ausbildung erreicht, sie nimmt nach den Untersuchungen von Fr. W. Müller (1897) später nur noch an Grösse zu, lässt aber keine neuen Bildungen mehr entstehen. Direkt vor dem Zungenbeinbogen senkt sich beiderseits das Dach der Mundhöhle zu einer breiten trichterförmig verjüngten Tasche ein. Daran schliesst sich ein kleiner Kanal an, der vor der Hyomandibel dorsolateralwärts ansteigt und bald sich an den Boden der vorderen Ohrkapselkuppel anlegend endet. Aus der dorsalen Wand dieses Kanales steigt ein zweiter an — Recessus dorsalis spiracularis —, welcher lateral um die Ohrkapsel herumläuft und dorsal auf dem Dach der Ohrkapsel endet. Der Recessus dorsalis ist zum Teil vom Knorpel der Ohrkapsel umwachsen, liegt also in einem Canalis spiracularis des Cranium; sein Ende liegt dorsolateral auf dem Schädel kurz hinter der Stelle, an welcher der Ramus oticus ophthalmici lateralis austritt. Die allgemeine Anordnung ist demnach die gleiche wie im vorigen Stadium; nur hat sich in der ganzen Spritzlochanlage ein feines Lumen gebildet. Das Epithel, welches bisher sich wie das Epithel des Rachens verhielt, hat sich an der medialen Wand des Recessus dorsalis spiracularis spezifisch differenziert; es ist hier ein typisches Sinnesepithel. An diese mediale Wand des Recessus dorsalis treten feine Zweige des Ramus oticus heran.

Im Gehirn (Fig. 16) sind einige weitere Differenzierungen aufgetreten. Das Gehirn hat sich im ganzen verlängert und gestreckt, vorwiegend im Vorderhirngebiete. Die Bodenplatte des Hinterhirnes ist verhältnismässig stark verdickt, besonders in

den vorderen Teilen, welche zum Mittelhirnboden ansteigen. Ebenso haben die Kleinhirnanlagen sich vergrössert; zwischen den beiden Anlagen sind Commissurenfasern aufgetreten, sodass in dem Gebiete zwischen den zwei Kleinhirnhälften das Hinterhirndach nicht mehr rein ependymatös ist. Vom Mittelhirn ist nur zu erwähnen, dass es sich wieder weiter über das Hinterhirn herüber geschoben hat. Die Epiphyse beginnt unregelmässige Ausbuchtungen zu entwickeln; ihre Wand besteht aus Cylinderzellen, die etwas niedriger geworden sind als im jüngeren Stadium. Der Saccus dorsalis hängt jederseits lateralcaudalwärts bis neben die Epiphyse und den Anfangsteil des Mittelhirnes über. Die Paraphyse ist länger ausgezogen, die Zellen ihrer Wand haben sich weiter abgeflacht. An der Vorderhirnbodenplatte ist ein weiteres caudalwärts gerichtetes Auswachsen des Infundibulum zu erkennen; zur Absetzung des Saccus-vasculosus-Gebietes ist es noch nicht gekommen. Die Lobi olfactorii haben in erheblichem Masse an Grösse zugenommen und sich rostralwärts vorgeschoben; grösstenteils liegen sie vor der Lamina terminalis nebeneinander. Der Hirnventrikel setzt sich in jeden Lobus olfactorius fort.

Hirnnerven und Sinnesorgane. Bei der Beschreibung des Hirnnervenbefundes sei auf die Rekonstruktionsfiguren dieses und des vorigen Stadiums verwiesen (Fig. 10 und 16, Taf. D, E); die Rekonstruktionen ergänzen sich gegenseitig, da bei beiden einzelne Teile in verschiedener Weise fortgelassen sind, um das einzelne Bild nicht zu sehr zu überladen. Ich werde nur die Ursprungsverhältnisse und Hauptverzweigungen beschreiben, da ich den vorliegenden Beschreibungen der Endramifikation nichts Neues hinzuzufügen habe.

Das Geruchsorgan hat sich in ganz ausserordentlichem Masse rostralwärts vorgeschoben; es liegt weit vor dem Hirne am Ende des Kopfes. Der Nasensack ist noch einheitlich gestaltet, es zeigen sich nur die ersten Anfänge einer Falten-

bildung der Wandung. Die im vorigen Stadium schlitzförmige Nasenöffnung hat sich in ein rostrales und caudales Nasenloch geteilt, welche durch eine breite Brücke getrennt werden. Der Olfactorius (Fig. 16, Ol.) ist zu einem langen Nerven ausgewachsen. Er entspringt ventrolateral und rostral aus dem Lobus olfactorius, verlässt das Cavum cerebrale cranii durch das Foramen olfactorium evehens, läuft längs des weiter unten zu beschreibenden knorpeligen Rostrum, ruhend auf dessen lateral vorspringenden Flügelplatten, rostralwärts und tritt nach langem Verlaufe von caudal her an die mediale Wand des Nasensackes.

Auch das Auge hat sich rostralwärts vorgeschoben, aber nur in sehr geringem Grade. Es liegt neben dem Vorderhirne, reicht nicht mehr caudalwärts in das Hinterhirngebiet. Die Lobi olfactorii springen vor das Auge rostralwärts noch vor. Der Opticus (Fig. 16, Opt.) verläuft ventral- und etwas rostralwärts, er erreicht schon nach sehr kurzem Verlaufe den Bulbus. Aus der Verlaufsrichtung des Opticus ist deutlich abzulesen, in welchem Grade sich das Auge am Hirn entlang vorgeschoben hat.

Der Oculomotorius (Fig. 16, Ocm.) entspringt mit breiter Wurzel, die in zwei Bündel zerfällt, ventral aus dem Mittelhirn an der Stelle, wo dieses das Mittelhirnpolster (Gaupp [1905]) überbrückt; er läuft in dem Mittelhirnpolster ventrolateralwärts an den caudalen Pol des Bulbus. Ein kurzer Ramus superior tritt an den Rectus superior bulbi (Fig. 16, R. s.) heran. Um den caudalen Rand dieses Muskels herum geht der Rest des Oculomotorius, als Ramus inferior zu bezeichnen, ventralwärts weiter. Hier zieht der Nerv rostral vor dem Ophthalmicus profundus vorbei, nimmt einen Ramus anastomoticus dieses Nerven auf und schwillt nun durch Einlagerung von Ganglienzellen sehr erheblich an. Der Ramus inferior oculomotorii liegt jetzt ventromedial am Bulbus. Der Nervenstamm nimmt wieder an Umfang ab, entsendet einen

kurzen Ramus ciliaris (Fig. 16, Ci.) in den Bulbus herein, versorgt weiterhin mit kurzen Ästen die Musculi recti inferior und medialis bulbi und geht mit langem Endaste ventromedial längs des Bulbus hinziehend zum Obliquus inferior bulbi (Fig. 16, Ob. i.).

Der Nervus trochlearis (Fig. 16, Tro.) entspringt caudal vom Oculomotorius aus dem Mittelhirn, und zwar ventral aus dem Teil, welcher über das Hinterhirn herübergeschoben ist. Der Nerv läuft zunächst in der Furche zwischen Mittelhirn und Hinterhirn rostralwärts, zieht weiterhin im Mittelhirnpolster lateralwärts und tritt hier durch die Dura mater hindurch. Nun ist der Nerv anfangs dorsomedial, dann ventrolateral von den Nervi ophthalmici und supraorbitalis am Bulbus entlang rostralwärts zu verfolgen, um sich nach langem Verlaufe in den Obliquus superior bulbi (Fig. 16, Ob. s.) einzusenken.

Der Abducens (Fig. 16, Abd.) entspringt mit zwei Wurzelfäden weit caudal aus dem ventralen Teil des Hinterhirnbodens in der Höhe der Glossopharyngeuswurzel. Der Nerv zieht als sehr feiner Stamm längs des Hirnbodens rostralwärts, medial am Ganglion des Facialis und Trigeminus entlang. An der Wurzel des Processus basipterygoideus stösst der Nerv auf den Rectus lateralis und senkt sich sofort in den Muskel ein.

Der Ophthalmicus profundus (Fig. 16, Oph. pr.) entspringt mit rundlicher Wurzel ventrolateral aus den rostralen Teilen des Hinterhirnes. Er liegt hier medial vom Trigeminusganglion, zieht dann nach Durchbohrung der Dura mater auf dieser entlang rostralwärts und schwillt zu einem grossen Ganglion an, welches sich dorsalwärts in die Höhe zieht. Hier geht ein kurzer Ramus anastomoticus an den Ramus inferior oculomotorii heran. Der Hauptstamm läuft über den Oculomotorius lateral hinweg, steigt dorsalwärts an und zieht nun dorsomedial vom Bulbus rostralwärts, wo er weithin gegen die Schnauze zu verfolgen ist.

Der Trigeminus (Fig. 16, Tri.) entspringt mit zwei starken, nebeneinander befindlichen Wurzeln caudal vom vorigen Nerven aus dem Seitenteil der Hinterhirnbodenplatte. Der Stamm liegt hier medial von den Ganglien des Facialis und Ophthalmicus lateralis. Sehr bald schwillt der Trigeminus zu einem mächtigen Ganglion an, welches anfangs auf dem Processus basipterygoideus, dann weiterhin frei hinter dem Bulbus gelegen ist. Dorsalwärts geht aus dem Ganglion der Ophthalmicus superficialis trigemini hervor, welcher sich dem Ophthalmicus profundus nahe anlegt und den gleichen Weg wie dieser dorsomedial am Bulbus entlang nimmt. Der Rest des Ganglion, der Truncus maxillomandibularis trigemini (Fig. 16, Max. mand.) gibt zunächst einen kurzen Ast an Muskeln des Oberkiefers ab, nimmt dann von caudal eine breite Anastomose vom Facialis auf, tritt lateralwärts, zieht auf der dorsalen Kante des Palatoquadratum entlang und zerfällt schliesslich in den Ramus maxillaris und mandibularis.

Der Facialis (Fig. 10, Fac.) entspringt eine Strecke weiter caudal aus den Seitenteilen des Hinterhirns. Sofort geht er in sein grosses Ganglion über, aus welchem die Äste entspringen. Die Äste treten durch einzelne Öffnungen aus dem Schädel heraus. Der Truncus hyoideomandibularis tritt unter der rostralen Ohrkapselkuppel in schräg nach ventrolateral und caudal gerichtetem kurzem Kanale aus dem Cavum cranii heraus; er liegt nun medial von der Hyomandibel und entsendet hier kurze Äste an die Muskulatur des dorsalen Hyalbogenendes, sowie einen längeren Ramus opercularis facialis (Fig. 10, Op. f.) in den Kiemendeckel. Der Stamm durchbohrt weiterhin die Hyomandibel und zerfällt dann sehr bald in den Ramus hyoideus (Fig. 10, Hy. f.) und Ramus mandibularis facialis (Fig. 10, Mand. f.). Letzterer Nervenast versorgt die Sinnesorgane des Mandibularkanales.

Der Nervus palatinus (Fig. 10, Pa. f.) löst sich ventral aus den rostralen Teilen des Ganglion faciale, durchbohrt den Schädelboden an der Wurzel des Processus basipterygoideus und ist nun weithin am Mundhöhlendach zu verfolgen. Das rostrale Ende des Facialis senkt sich in den Truncus maxillomandibularis trigemini ein.

Der Ophthalmicus lateralis (Fig. 10, Oph. l.) entspringt dorsal von dem Facialis aus den Seitenteilen des Hinterhirns; auch er geht sofort in sein Ganglion über. Zunächst löst sich der Ramus oticus (Fig. 10, Ot.) vom Ganglion; dieser Nerv tritt ventral vor der Ohrkapselkuppel in die Schädelwand ein und läuft in ihr dorsolateralwärts. Der Nerv kommt aus dem Schädelknorpel heraus direkt vor dem Ende des Recessus dorsalis spiracularis. Sinnesorgane der Seitenlinie dieser Region und die neuroepithelial verdickte Partie des Recessus dorsalis spiracularis sind die Teile, welche vom Ramus oticus versorgt werden. Das Ganglion ophthalmici lateralis tritt vor der Ohrkapsel aus dem Cavum cranii heraus und zerfällt in seine beiden Endäste. Der Ramus supraorbitalis ophthalmici lateralis (Fig. 10, Su. orb.) steigt dorsalwärts an und versorgt die Sinnesorgane des Supraorbitalkanales; der Nerv geht den gleichen Weg wie der Ophthalmicus profundus und Ophthalmicus superficialis trigemini, denen er direkt anliegt, über den Bulbus dorsomedial hinwegziehend. Der Ramus infraorbitalis ophthalmici lateralis (Fig. 10, In. orb.) tritt ventralwärts und zieht ventromedial am Bulbus entlang, die Sinnesorgane des Infraorbitalkanales versorgend.

Die Ganglien des Trigeminus, Facialis und Ophthalmicus lateralis liegen eng aneinander ventromedial unter der vorderen Ohrkapselkuppel in der Trigeminofacialiskammer. Der Trigeminus liegt medial, der Facialis ventrolateral, der Ophthalmicus lateralis dorsolateral in diesem Raume. Bei Beschreibung der

jüngeren Stadien wurde erwähnt, dass es nicht möglich war, die Beziehungen des Ophthalmicus lateralis und Facialis zueinander genau festzustellen. Es gelang nun das Bild zu klären. Es wurden lückenlose Querschnittserien von 6 μ Schnittdicke angefertigt und die Achsencylinder mit Hämatoxylin-Eisenalaun nach Heidenhain gefärbt. So liess sich mit Sicherheit feststellen, dass tatsächlich der Ophthalmicus lateralis vom Facialis völlig abzutrennen ist. Nur an einer Stelle findet ein Faseraustausch statt. Es treten Fasern aus dem Ophthalmicus lateralis in das Facialisganglion über und von dort sofort weiter in den Truncus hyoideomandibularis. Der übrige Facialis erhält keine Fasern aus dem Ophthalmicus lateralis. Die Trennung in Facialis und Ophthalmicus lateralis scheint mir für den ganzen Nervenkomplex dadurch berechtigt zu sein. Es scheint mir zudem wahrscheinlich, wenn auch durch den mikroskopischen Befund nicht sicher nachweisbar, dass die Elemente des Ophthalmicus lateralis in den Ramus mandibularis facialis eintreten. Es würden dann sämtliche Seitenorgane des Vorderkopfes vom Ophthalmicus lateralis versorgt werden.

Der Acusticus (Fig. 16, Ac.) entspringt aus dem Hinterhirn zwischen dem Facialis und Ophthalmicus lateralis. Er läuft auch zwischen den Ganglien des Facialis und Ophthalmicus lateralis hindurch, bildet dann sein eigenes grosses Ganglion und tritt an die einzelnen Teile des Labyrinthorganes heran.

Das Labyrinthorgan hat an Grösse weiter zugenommen; es schiebt sich caudalwärts bis fast in die Höhe des vereinigten Vagusstammes vor. Der Sacculus ist grösser ausgewachsen. Die Furche zwischen Utriculus und caudalem Sacculuspol hat sich vertieft.

Der Glossopharyngeus (Fig. 16, Gl.) ist mit der vorderen Vaguswurzel so innig zu einem Stamm vereint, dass er geradezu als ein Ast dieses Stammes erscheint. Er entspringt

aus den Seitenteilen des Hinterhirns in einigem Abstande caudal von dem letzten oben beschriebenen Hirnnerven. Zunächst läuft der Nerv mit der vorderen Vaguswurzel zwischen Hirn und Labyrinthorgan caudalwärts, biegt dann scharf ventral um und tritt lateralwärts in den Spaltraum ein, welcher zwischen caudalem Sacculuspol und Utriculus sich befindet. Das Cavum cranii verlässt der Glossopharyngeus ventrolateral durch die Seitenwand der Fossa sacculi. Jetzt schwillt der Nerv zu einem grossen Ganglion an, welches der Ohrkapsel ventrolateral direkt anliegt; aus dem Ganglion gehen die einzelnen Äste dorsal-, rostral- und ventralwärts hervor. Der Ramus dorsalis glossopharyngei (Fig. 16, D. gl.) läuft dem Perichondrium der Ohrkapsel anliegend dorsalwärts zu den Sinnesorganen der Seitenlinie dieses Gebietes. Der Ramus posttrematicus glossopharyngei (Fig. 16, Po. gl.) tritt ventral- und anfangs auch caudalwärts gerichtet in den ersten Kiemenbogen herab. Rostral vor ihm geht ein kurzer Nervenast aus dem Ganglion hervor, welcher an Muskeln des dorsalen Endes des ersten Kiemenbogens herantritt und die Schleimhaut zwischen dem ersten Kiemenbogen und Hyalbogen versorgt. Rostral verlässt der Ramus pharyngeus glossopharyngei (Fig. 16, Ph. gl.) das Ganglion. Er ist am Dache des Kiemendarmes bis gegen die Spritzlochtasche zu verfolgen.

Der Vagusursprung dehnt sich über eine lange Strecke der Hinterhirnseitenwand aus vom Glossopharyngeus an bis gegen die Hirn-Rückenmarksgrenze. Es lassen sich wieder eine grosse vordere und eine in zahlreiche Fäden zerfallende hintere Wurzel unterscheiden. Die vordere Vaguswurzel entspringt als ein Stamm gemeinsam mit dem Glossopharyngeus. Sie läuft längs der Hirnseitenwand caudalwärts und stösst in der Höhe des caudalen Poles der Ohrkapsel auf die hintere Vaguswurzel. Diese entspringt mit einer grossen Reihe von Wurzelfäden, welche vorn rostral und caudal zusammentreten zur Bildung

des Wurzelstammes, welcher reichlich Ganglienzellen enthält. Der caudale Wurzelstamm läuft ventral- und lateralwärts und vereinigt sich beim Austritt aus dem Schädel mit der vorderen Wurzel. Der vereinigte Vagusstamm verlässt den Schädel in schräg ventrolateral und caudal gerichtetem Verlaufe hinter der caudalen Ohrkapselkuppel. Der Nerv bildet sogleich ein grosses Ganglion, welches lateral dem Schädelboden anliegt; dieses zerfällt sehr bald in die Pars branchialis vagi, welche abwärts zu den Kiemenbögen tritt und die Pars lateralis vagi (Fig. 16, Lat.va.), welche an die Sinnesorgane der Seitenlinie lateralwärts herantritt. Es lässt sich feststellen, dass die vordere Vaguswurzel im wesentlichen in die Pars lateralis vagi übergeht, die hintere Wurzel nur in die Pars branchialis. Von der Pars lateralis vagi ist nur ein Schädelast zu erwähnen, der Ramus dorsalis vagi (Fig. 16, D.va.). Dieser entspringt vom Vagus direkt nach dem Austritt aus dem Schädel; er läuft an der Seitenwand des Schädels in die Höhe und versorgt die Sinnesorgane der Schleimkanalquercommissur, welche hier die beiden Seitenlinien verbindet. Die Pars branchialis vagi versorgt den zweiten bis fünften Kiemenbogen und den entsprechenden Abschnitt der dorsalen Darmwand. Der rostrale Teil des Ganglion vagi schiebt sich über das dorsale Ende des ersten Kiemenbogens; er ist vom Hauptganglion als besonderer Teil abgesetzt — Ganglion branchiale II vagi. Aus diesem Ganglionabschnitt geht ein Ramus posttrematicus in caudal stark konvexem Bogen in den zweiten Kiemenbogen herab: Ramus posttrematicus II vagi (Fig. 16, Po.va.II.). Rostralwärts tritt ein feiner Nerv aus dem Ganglion branchiale vagi, welcher an dem Dach der Darmhöhle median von dem Kiemenbogenende eine Strecke weit entlang zu verfolgen ist: Ramus pharyngeus vagi (Fig. 16, Ph.va.). Die übrige Pars branchialis vagi erstreckt sich über die dorsalen Kiemenbögenenden caudal-

wärts und senkt sich entsprechend mit ihnen etwas ventralwärts. Aus ihr gehen Äste herab in die Kiemenbögen, welche längs der caudalen Wand der einzelnen Spalten herablaufen: Rami posttrematici III—V vagi. Ausser diesen grossen Rami posttrematici gehen nun noch aus der Pars branchialis vagi eine Reihe kürzerer Äste hervor, welche das Dach der Mundhöhle und die Muskeln zwischen den dorsalen Kiemenbogenenden versorgen. Einzelne Nervenstränge sind an der vorderen Wand der Kiemenspalten herab zu verfolgen. Stärkere Rami praetrematici vagi konnte ich aber nicht auffinden. Caudalwärts setzt sich die Pars branchialis vagi als Ramus intestinalis fort. In der Rekonstruktion ist die Pars branchialis wieder so weit eingetragen, als die Kiemenbogenregion caudalwärts reicht. Es ist so die Gesamtausdehnung des Kiemenbogenapparates caudalwärts zu ersehen, in gleicher Weise wie die Lage der Rami posttrematici benutzt werden kann, um die dorsalen Kiemenbogenenden in ihrer Projektion auf die Medianebene zu bestimmen.

Myotome und Spinalnerven des Hinterkopfes (Fig. 16, Taf. E). Die Spinalnerven und Myotome des Hinterkopfes verhalten sich fast genau wie in dem vorigen Stadium, es sind nur kleine, aber in prinzipieller Hinsicht nicht unwichtige Veränderungen eingetreten. Beiderseits liegen ventral vom Vagus wieder die ventralen Nervenwurzeln IV^v und V^v, welche lateralwärts durch den Knorpel der occipitalen Seitenwand hindurch zu ihrem Muskelgebiete ziehen. Dann folgt die Reihe der typisch zweiwurzeligen Spinalnerven. Nervus IV^v ist ein dünner, aber gut verfolgbarer Nerv; die folgenden sind alle sehr kräftig entwickelt. Nervus VI sendet einen sehr feinen, die folgenden Nerven kräftige Äste in die Brustflosse. Die caudale Wurzel des Vagus reicht mit ihren letzten Ursprungsfäden wiederum bis in die Höhe des Nervus V^v. Während nun im vorigen Stadium die Nerven sämtlich in ihrem Anfangsteil von dorso-

caudal nach ventrorostral gerichtet waren, sind jetzt darin gewisse Änderungen eingetreten. Nervus IV^v läuft von dorsorostral nach ventrocaudal, Nervus V^v fast rein von dorsomedial nach ventrolateral; am Nervus VI entspringt die ventrale Wurzel erheblich weiter caudal wie die dorsale, sodass letztere von rostral an die ventrale Wurzel herantritt. Als individuelle Variation will ich erwähnen, dass in einem Falle der Nervus VI^d der einen Seite sich nicht mehr mit dem zugehörigen Nervus VI^v vereinigte, sondern vorher frei endete, ohne durch die Rückenmarkshäute herauszutreten. Die erwähnte, allgemein vorkommende Inkongruenz im Ursprung des Nervus VI^d und VI^v kann nur auf einer caudalwärts erfolgten Verschiebung des Ursprunges des Nervus V^v beruhen; denn Nervus VI^d entspringt wie in früheren Stadien an der Grenze von Rückenmark und erweitertem Hirn. Wir müssen demnach im Verhalten der Nerven IV^v, V^v und VI eine gewisse Verschiebung des Ursprungsgebietes der ventralen Wurzeln caudalwärts erkennen.

Die Reihe der Myotome zeigt ebenfalls Zeichen dieser Verschiebung caudalwärts. Ihr rostraler Rand hat sich auch etwas weiter caudalwärts zurückgezogen, sodass das erste Myotom, besonders in den mittleren Teilen, auf einen schmalen Streifen beschränkt ist. Auch das zweite Myotom ist noch schmäler als die folgenden. Die Septa intermuscularia selbst, deren Anheftungslinien an der Chorda in der Rekonstruktion angegeben sind, sind sehr stark schräg gestellt, ihre Anheftung an der Chorda ist der am meisten rostral gelegene Teil; die einzelnen Myotome decken sich dachziegelartig.

Gegenüber dem vorigen Stadium sind demnach die wichtigsten Veränderungen: Der Glossopharyngeus und Vagus verlaufen noch schärfer caudalwärts, um in das Kiemenbogengebiet zu gelangen, welches jetzt bis in die Höhe des Nervus VII reicht. Dadurch sind die Myotome und Spinalnerven noch weiter

zurückgedrängt, ohne dass es zum Schwunde einzelner Teile gekommen wäre.

Skelet (Fig. 17—20, Taf. C). Die Chorda dorsalis reicht rostral noch eben soweit vor wie im vorigen Stadium. Ihr rostrales Ende ist stark zugespitzt, die Chordahüllen sind aber noch völlig von Chordagewebe, welches keine Reduktionserscheinungen zeigt, ausgefüllt. Es ist also wohl zu einem relativen Zurückbleiben der Chorda gekommen, indem sie nicht mehr in einem dem Entwickelungsstadium entsprechendem Masse an Volumen zugenommen hat, eine eigentliche Chordarückbildung ist aber noch nicht eingeleitet. Durch das Auswachsen des Infundibulum caudalwärts ist der Abstand von Chordaspitze und Infundibulum sehr klein geworden (drei Schnitte à 10 μ).

Neurocranium. Die Schädelanlage hat sich weiter vervollständigt, es ist besonders der vordere Teil des Schädels in der Ausbildung stark fortgeschritten, während in der Labyrinth- und Occipitalregion die weitere Differenzierung im wesentlichen sich in den schon im vorigen Stadium angewiesenen Bahnen abspielt. An einigen Stellen stossen die Knorpelhälften des Schädels dorsal über dem Gehirn aneinander und bilden so einen dorsalen Abschluss des Cavum cranii.

Occipitalregion. Die occipitale Seitenwand ist kräftig ausgewachsen, während der Boden der Occipitalregion wie bisher im wesentlichen nur von der Chorda und ihren schmalen parachordalen Knorpelbelägen gebildet wird. Caudal geht die occipitale Seitenwand in die Wirbelsäule kontinuierlich über, rostral ist sie in Verbindung getreten mit der Ohrkapsel. Als Grenze gegen die Labyrinthregion betrachte ich wieder die Austrittsstelle des Vagus. Der parachordale Knorpelbelag liegt als einheitliche Masse seitlich der Chorda an bis hinter den Nervus V^v, dann zieht er sich wieder in eine dorsolaterale und ventrolaterale Parachordalspange aus. Bis caudal hinter

den Nervus IV^v haben die Parachordalia die Chorda ventral umwachsen im Anschluss an den entsprechenden Knorpelbelag in der Labyrinthregion. Von den Parachordalia steigt nun bogenförmig die occipitale Seitenwand dorsolateral an; oberhalb der Austrittsstelle des Vagus, Nervus IV^v und V^v, biegt dann die Seitenwand dorsomedialwärts um. Die ventrale Hälfte der Seitenwand sieht demnach ventrolateralwärts, die dorsale Hälfte dorsolateralwärts. Im allgemeinen ist das Umbiegen des ventralen in den dorsalen Teil ein allmähliches, nur direkt caudal hinter dem Vagusaustritt ist der Übergang ein schrofferer, sodass hier die Andeutung einer Crista occipitalis lateralis von aussen zu erkennen ist. Ventral vom Vagus geht die occipitale Seitenwand in den Schädelboden der Labyrinthregion über, dorsal über dem Vagus verschmilzt sie mit der caudalen Ohrkapselkuppel. In diesem rostralen Teile stossen die beiden occipitalen Seitenwände dorsal vom Hirne fast aneinander, zur Bildung eines geschlossenen Daches ist es aber noch nicht gekommen. Die Seitenwand nimmt caudalwärts rasch an Höhe ab und läuft schon vor dem Nervus VII in die dorsolaterale Parachordalspange aus. Durch den ventralen Teil der Seitenwand geht der Nervus IV^v und V^v hindurch, dorsal über den letzten Teil läuft der Nervus VI hinweg auf dem Wege zu seinem Myotom. Dieser letzte Teil der Seitenwand hängt etwas mehr lateralwärts über und biegt nicht mehr nach dorsomedial um. Es wird später ausgeführt werden, dass dieser letzte Teil, über welchen der Nervus VI hinwegläuft, als ein Wirbelbogenrudiment anzusehen ist. Caudalwärts vom Nervus VI besteht die Skeletanlage, wie oben erwähnt jederseits aus einer dorsolateralen und ventrolateralen Parachordalspange. Es tritt hier zunächst der Nervus VII lateralwärts zu seinem Myotom herüber. Caudal von dem Nerven springen flache niedrige Buckel von der Parachordalspange lateralwärts vor, welche als kurze dorsale Bogenstümpfe anzusprechen sind. Hinter diesen Stümpfen tritt

der Nervus VIII heraus. Nun erhebt sich ein breiter Knorpelbogen, welcher den ventrolateralen Umfang des Rückenmarkes umgreift. Dann folgt wieder der Austritt des Nervus IX, ein neuer Knorpelbogen schliesst sich an; dies Bild wiederholt sich weiterhin, wir sind jetzt also im Bereich der echten Wirbelsäule angelangt. Kurz zusammengefasst ergibt sich also folgender Befund: Der parachordale Knorpelbelag geht caudal hinter dem Nervus VI in eine dorsolaterale und ventrolaterale Knorpelspange über, welche sich in die gleichen Teile der Wirbelsäulenanlage fortsetzten. Die echten Wirbelbogen beginnen zwischen Nervus VIII und IX. Davor findet sich zwischen Nervus VIII und VII ein kurzer Bogenstumpf, rostral davor erhebt sich langsam die einheitliche occipitale Seitenwand, welche mit der Labyrinthregion des Schädels verschmilzt. Will man die Occipitalregion gegen die Wirbelsäule abgrenzen, so ist die Grenze vor dem ersten vollentwickelten Bogen an der Stelle des Austritts des Nervus VIII anzusetzen. Es sei gleich hier vorweg bemerkt, dass die definitive Schädelgrenze sich später am Nervus IX ausbildet.

Labyrinthregion. In der Labyrinthregion sind gegen das vorige Stadium nur relativ geringfügige Veränderungen aufgetreten. Die Chorda dorsalis reicht noch ebenso weit rostralwärts wie im vorigen Stadium; ihr vorderer Teil ist nur nicht mehr dicker geworden, also im Verhältnis zum Knorpelschädel verdünnt. Die Parachordalia bilden mit der Chorda bis in die Höhe der Facialiswurzel den Schädelboden, sie enden hier in ihrem medialen Teile mit schmaler rostraler Kante, ihr lateraler Teil zieht in einigem Abstande von der Chorda weiter und geht in die Trabekel der Orbitotemporalregion über. In die Fenestra basicranialis, deren caudaler Teil von den Parachordalia umgrenzt wird, springt die Chordaspitze eine Strecke weit vor. Von der Höhe des Glossopharyngeus ab ist die Chorda ventral von Knorpel umwachsen, wie schon im jüngeren Sta-

dium; dieser ventrale Knorpelbelag der Chorda hat sich auch in den Anfang der Occipitalregion fortgesetzt, wie oben erwähnt wurde.

Die Ohrkapsel hängt jetzt in ganzer Länge massiv knorpelig mit dem Schädelboden zusammen. Andeutungen von Nahtfugen finden sich nirgends mehr. Die einzelnen Teile der Ohrkapsel sollen nicht wieder genau beschrieben werden, da dies in den meisten Punkten eine Wiederholung der Beschreibung des vorigen Stadiums wäre; ich werde nur die Veränderungen hervorheben. Im Boden der Ohrkapsel hat sich die Fossa sacculi mehr vertieft, die Bulla acustica saccularis hebt sich entsprechend aussen schärfer ab. Die Seitenwand der Ohrkapsel wird durch den Canalis semicircularis stärker vorgewölbt; der seitliche Bogengang hat sich im Vergleiche zum Sacculus etwas stärker ventralwärts gesenkt und wölbt somit die Seitenwand um so mehr vor. Die vorgebuchtete Seitenwand verstreicht gegen die caudale Ohrkapselkuppel, rostral springt in ihrer Fortsetzung eine scharfe Leiste lateralwärts vor, welche an der vorderen Ohrkapselkuppel mit einem stumpfen Knorpelvorsprung endet. Die Leiste ist die Crista parotica, der stumpfe Fortsatz die Anlage des Processus postorbitalis. Die Prominentia ampullae lateralis wird durch die Crista parotica fast völlig verdeckt. Die nur wenig vergrösserte Gelenkpfanne für die Hyomandibel wird von der Crista parotica überdacht. Vor der Hyomandibularpfanne wird die Crista parotica von einem Kanale durchbohrt, in welchem der Recessus dorsalis spiracularis gelegen ist. Das Dach der Ohrkapsel ist weiter ausgewachsen, sodass jetzt das Labyrinthorgan völlig von oben gedeckt ist. Die Canales semicirculares posterior und anterior machen sich als leichte Prominenzen am Ohrkapseldach bemerkbar. Zwischen den beiderseitigen caudalen Ohrkapselkuppeln hat das Dach sich über das Hinterhirn hinweg mit dem der anderen Seite vereint — Tectum synoticum.

Bei Betrachtung von innen her ergibt sich ein Bild, welches fast völlig an das erinnert, wie es früher beim jungen Tiere beschrieben wurde. Von der Seitenwand der Fossa sacculi erhebt sich das Septum semicirculare laterale, welches das entsprechende Cavum semicirculare von dem übrigen Schädelraume trennt. Unter dem Dach münden dorsorostral und dorsocaudal über dem Septum semicirculare laterale die Cava semicircularia anterius und posterius. Entsprechend dem Körperwinkel, welchen die drei Bogengänge einschliessen, ist das Dach erheblich verdickt und bildet hier einen den Körperwinkel ausfüllenden Wulst: Massa angularis (Gaupp [1908]); an dieser Massa angularis setzt sich von ventral her das Septum semicirculare laterale an.

Die caudale Ohrkapselkuppel, von der schon erwähnt wurde, dass in ihrem Bereiche ein Tectum synoticum gebildet ist, ist dorsal über dem Vagus breit mit der occipitalen Seitenwand verwachsen. Ventral vor dem Vagus ist die Knorpelwand als Prominentia ampullae posterioris vorgewölbt. Die Betrachtung von innen lehrt, dass das Septum semicirculare posterius vollständig geworden ist, es geht von caudal her in die Massa angularis über.

Die vordere Ohrkapselkuppel zeigt keine neu aufgetretenen Besonderheiten. Von aussen sitzen ihr der Processus postorbitalis und die Crista parotica an, welche schon oben besprochen wurden. Die Ohrkapselkuppel steigt im ganzen etwas weniger stark dorsalwärts an. Die Trigeminofacialiskammer unter der vorderen Ohrkapselkuppel ist jetzt gegen das Cavum cerebrale cranii durch eine gut entwickelte Dura mater abgeschlossen. Die Nervenwurzeln treten durch die Dura mater in die Kammer ein und verlassen sie durch die im vorigen Stadium erwähnten Ausgangspforten. Die austretenden Nervenstämme gehen in der Hauptmasse in die Orbitotemporalregion über, der Nervus palatinus durch das gleichnamige Loch des

Schädelbodens zum Mundhöhlendach, der Truncus hyoideomandibularis facialis in schrägem Kanal unter der vorderen Ohrkapselkuppel hindurch, der Ramus oticus ophthalmici lateralis durch seinen Kanal, welcher caudal hinter dem Processus postorbitalis direkt vor der dorsalen Öffnung des Canalis spiracularis mündet.

Im Zusammenhang mit der Bodenplatte der Trigeminofacialiskammer und mit der Trabekel springt eine kleine Knorpelplatte lateral- und rostralwärts vor; an diese Platte legt sich das Palatoquadratum an. Es handelt sich um den ersten Anfang des Processus basipterygoideus. Der Glossopharyngeus tritt an der gleichen Stelle wie im jüngeren Stadium in der caudalen Hälfte der Fossa sacculi durch deren Seitenwand aus. Der Vagus tritt in schräg caudalwärts gerichtetem Kanale unter der caudalen Ohrkapselkuppel hindurch; der Austrittsschlitz des vorigen Stadiums ist jetzt zum Foramen vagi geschlossen dadurch, dass die Ohrkapsel über den Vagus sich mit der occipitalen Seitenwand vereinigt hat.

Das Knorpelskelet der Orbitotemporalregion zeigt recht erhebliche Veränderungen. Es hat die Bildung des Daches begonnen und ist besonders das Cavum cerebrale cranii rostral abgeschlossen. Die beiden Trabekeln, welche in der Fortsetzung der Parachordalia die Fenestra basicranialis umgrenzen, nähern sich rasch einander und verschmelzen schliesslich vor dem Recessus praeopticus zum Planum orbitonasale. In der Höhe der Chordaspitze ist die Fenestra basicranialis wieder etwas verengt, sodass ein Labyrinthteil von einem Orbitotemporalteil unterschieden werden kann. Von dem Planum orbitonasale steigen Knorpelwände empor, welche das Vorderhirnende umhüllen. Bei der Beschreibung des jüngeren Stadiums wurde erwähnt, dass vom Planum orbitonasale caudal hinter dem Olfactorius Leisten aufstiegen, dass ausserdem rostral vor dem Hirnende die Knorpelplatte sich verdickte und ein wenig in die

Höhe schob. Hier sind nun Knorpelwände ausgewachsen, welche lateral und rostral das Hirn umhüllen; über dem Olfactorius sind die Knorpelplatten miteinander verwachsen unter Aussparung einer Öffnung für den Olfactoriusaustritt: Foramen olfactorium evehens. Die seitlichen Platten schieben sich über dem Hirn herauf und vereinigen sich hart vor der Paraphyse miteinander. Eine Taenia tecti media anterior verbindet diesen Dachbezirk mit der Knorpelplatte, welche das Hirn rostral deckt; dieser Knorpelstreifen liegt über der Furche, welche die beiden Lobi olfactorii trennt. Es wird so durch die unpaare rostrale und die paarigen lateralen Platten, durch das Dach vor der Paraphyse und die Taenia tecti media anterior eine relativ vollständige Umhüllung des Vorderhirnendes erreicht. Nur zwei kleine Fontanellen bleiben ausgespart; diese sind durch derbes Bindegewebe verschlossen.

Die Cartilago supraorbitalis läuft von der rostralen Ohrkapselkuppel am Mittelhirn seitlich entlang rostral- und dorsalwärts. Die beiderseitigen Knorpel, welche sich im vorigen Stadium hinter der Epiphyse einander näherten, sind jetzt hier miteinander verwachsen. Eine Taenia tecti media posterior zieht von hier eine Strecke weit über das Mittelhirn caudalwärts. Von ihrer Vereinigungsstelle hinter der Epiphyse ziehen die Supraorbitalknorpel wieder getrennt weiter, liegen lateral auf den Seitenteilen des Saccus dorsalis und gehen rostral schliesslich in das Dach über, welches das Vorderhirn deckt. So ergibt sich folgendes Bild des Schädeldaches: Zu einem geschlossenen Schädeldach ist es noch nirgends in grösserer Ausdehnung gekommen. Vorn deckt die Platte, welche sich vom Planum orbitonasale erhebt, das äusserste Vorderhirnende, vor der Paraphyse ist ein Dachplattenstreifen gebildet, ein gleicher hinter der Epiphyse, am meisten caudal das Tectum synoticum. Eine grosse Fontanelle lässt so das Mittelhirn und den grössten Teil des Hinterhirnes unbedeckt; die Taenia tecti

media posterior beginnt die Fontanelle in zwei symmetrische Hälften zu zerlegen. Epiphyse, Saccus dorsalis und Paraphyse liegen in einer grossen Vorderhirnfontanelle frei zutage. Am rostralen Ende sind die Lobi olfactorii in zwei schmalen Streifen noch nicht von Knorpeln bedeckt; diese zwei schmalen Lücken des Schädeldaches sind durch straffes Bindegewebe verschlossen, die beiden grossen Fontanellen nur durch ein weniger derbes Gewebe gedeckt. Die Seitenwand der Orbitotemporalregion ist noch fast in ganzer Ausdehnung offen; nur rostral ist durch die Seitenplatten, die von der Orbitonasalplatte zum Dach ansteigen, neben dem Vorderhirnende eine Seitenwand gebildet. Von dem Rande dieser Seitenwand entspringen die Musculi obliqui superior et inferior bulbi.

Der letzte Teil des Neurocranium, welcher vor dem bisher beschriebenen cerebralen Abschnitte sich anschliesst, soll als Rostrum bezeichnet werden. Die Orbitonasalplatte ist zu einer massiven, sagittal gestellten langen Knorpelplatte ausgewachsen; diese Platte nimmt gegen das Kopfende an Dicken- und Höhendurchmesser ab, sie endet in der Höhe des vorderen Nasensackendes und damit zugleich des vorderen Endes der Mundspalte. Der vor dem Knorpel noch verbleibende Teil des Kopfendes ist der von den letzten Resten der Saugnäpfe bedeckte Abschnitt. Von der sagittalen Rostrumplatte, dem Septum rostri, springt jederseits eine breite horizontale Knorpelplatte flügelförmig vor; sie sitzt der ventralen Hälfte des Septum rostri seitlich an. Gegen das Kopfende zu wird die Platte immer schmäler und endet schliesslich kurz vor dem Ende des Septum rostri. Caudalwärts springt die Platte jederseits mit einem plumpen verdickten Fortsatz neben das Vorderende der Schädelseitenwand vor. An der rechten Seite des Modelles ist die Spitze dieses Fortsatzes mit der Schädelseitenwand verwachsen, auf der linken Seite ist eine Verwachsung nicht eingetreten. Die ganze horizontale flügelförmige Platte wird von

W. K. Parker (1882) als Cornu trabeculare bezeichnet. Auf diesem „Cornu trabeculare" liegt der Nervus olfactorius auf seinem Wege vom Foramen olfactorium evehens zum Nasensack; mit ihm verlaufen einige Blutgefässe.

Splanchnocranium. Der Kieferbogen ist sehr stark rostral ausgewachsen, entsprechend der Verlängerung des ganzen Vorderkopfgebietes. Das Palatoquadratum tritt caudal mit dem Zungenbeinbogen in Verbindung in ähnlicher Weise wie im vorigen Stadium, ausserdem hat es aber am Neurocranium für sein rostrales und caudales Ende feste Stützpunkte gewonnen. Die Pars quadrata und palatina, welche sich wieder unterscheiden lassen, zeigen in den allgemeinen Beziehungen das gleiche Verhalten wie im jüngeren Stadium. Nur ist insofern eine gewisse Veränderung eingetreten, als der vordere Rand der Pars quadrata sich jetzt am Neurocranium rostralwärts weiter vorgeschoben hat bis in die Höhe des vorderen Bulbusrandes. Es ist demnach die Pars quadrata relativ stärker in die Länge gewachsen als der entsprechende Teil des Neurocranium. Caudal endet die Pars quadrata mit einem kurzen Fortsatz, der ventral vom Processus basipterygoideus sich an die Pars symplectica der Hyomandibel anlegt. Kurz davor legt sich der dorsale etwas verdickte Rand der Pars quadrata an die ventrale Fläche und den rostralen Rand des Processus basipterygoideus. Diese feste Anlagerung ist erst ganz kürzlich entstanden. Im Stadium IV bestand hier nur eine aus verdichtetem Zellgewebe gebildete Verbindung der Pars quadrata palatoquadrati mit dem Schädelboden. Serien, welche zwischen den Stadien IV und V stehen, zeigen, dass später hier Jungknorpel die Pars quadrata mit dem auswachsenden Processus basipterygoideus verbindet. Jetzt ist schon ein schmaler Gelenkspalt zwischen den beiden Skeletteilen in Bildung begriffen.

Die Pars palatina palatoquadrati ist zu einem langen Knorpelstab ausgewachsen, welcher den Rand der Orbitonasal-

platte und weiterhin dem Cornu trabeculare dicht anliegt; er endet zugespitzt etwa an der Grenze von hinterer und vorderer Rostrumhälfte. Die Pars palatina ist am Ende durch festes Bindegewebe mit dem Cornu trabeculare verbunden.

Das Hinterende der Mandibel, welches zu einem Gelenkkopf verdickt der Pars quadrata palatoquadrati sich anlegt, ist mit dieser rostralwärts vorgeschoben, sodass das Kiefergelenk jetzt ventral vor dem Bulbus liegt. Die Bildung des Kiefergelenkspaltes ist eingeleitet, vielfach geht aber noch das Perichondrium der Mandibel direkt in das des Palatoquadratum über. Vom Gelenkende der Mandibel springt ein kurzer Fortsatz dorsorostral vor, welcher Unterkiefermuskeln zum Ansatz dient. Die beiden Mandibeln stossen in der Höhe der Rostrumspitze aufeinander und sind hier miteinander verwachsen.

Die Hyomandibel hat nur an Grösse zugenommen, ihre Form und Lage aber beibehalten. Mit der Ohrkapsel ist die Hyomandibel noch zum grössten Teile verwachsen; die späteren Grenzen der beiden aneinander stossenden Skeletteile sind zwar schon zu erkennen, es verbindet sie aber noch ein zellreicher hyaliner Knorpel. Eine Fossa hyomandibularis der Ohrkapselseitenwand, wie sie oben beschrieben wurde, ist nur so zu verstehen, dass der hyaline Knorpel der Ohrkapselwand hier in den zellreichen Verbindungsknorpel übergeht in der Weise, dass er eine Gelenkpfanne erkennen lässt, wenn man den Verbindungsknorpel sich fortgenommen denkt. Es beginnt von rostral und caudal her sich Bindegewebe an den Verbindungsknorpel einzuschieben, und damit die Absetzung der Hyomandibel von der Labyrinthwand einzuleiten. Der rostrale Fortsatz der Hyomandibel, welcher die Verbindung zum Kieferbogen vermittelt, schiebt sich als schmaler Knorpelstab am ventralen Rande der Pars quadrata palatoquadrati weit entlang. Trotz der schweren Bedenken, die Gaupp (1905) gegen die bisher gebräuchliche Nomenklatur eingewendet hat, will

ich den Fortsatz doch als Processus symplecticus bezeichnen, da eine neue Benennung der hyomandibularen Knorpelabschnitte und Verknöcherungen mit Erfolg erst eingeführt werden kann, wenn ein grösseres Material vergleichend-embryologisch untersucht ist.

Der ventrale Teil des Hyalbogens gliedert sich in Interhyale, Keratohyale und Hypohyale, die sich in gleicher Weise wie im jüngeren Stadium verhalten. Die einzelnen Knorpelstücke sind gut voneinander abzugrenzen, hängen aber noch synchondrotisch zusammen.

Die vier ersten Kiemenskeletbogen lassen jetzt eine Gliederung in Hypo-, Kerato- und Epibranchiale erkennen. Die Hypo- und Keratobranchialia bilden den ventralen Teil der Kiemenskeletbogen, der von dem Mundhöhlenboden dorsocaudal- und lateralwärts ansteigt. Die Epibranchialia biegen nach dorsorostral zurück; ihre Enden liegen im Dach der Mundhöhle und sind zum Teil zu grösseren Platten verbreitert. Dieser letzte Abschnitt muss als das noch nicht abgegliederte Pharyngobranchiale angesprochen werden. Nur am vierten Bogen sind Epi- und Pharyngobranchiale schon gegeneinander abzugrenzen. Die dorsalen Enden der Kiemenskeletbögen endigen frei im Mundhöhlendache; sie werden durch die hier gelegene Muskulatur fixiert. Der fünfte Kiemenskeletbogen ist zu einem ungegliederten Knorpelstab ausgewachsen, der dem ventralen Teil der vorderen Bögen homodynam ist (van Wijhe [1882]). Das lange Basibranchiale zieht von den Hypohyalia, denen es ventral anliegt, bis an das ventrale Ende des Branchiale V. Eine Gliederung in mehrere Abschnitte ist nicht zu erkennen. Die einzelnen Elemente eines jeden Kiemenskeletbogens sind zwar in der eben beschriebenen Weise gegeneinander abzugrenzen, sie sind aber noch durch zellreiches hyalines Knorpelgewebe synchondrotisch verbunden. Ebenso sind die Hypobranchialia mit dem Basibranchiale, dieses

wiederum mit den Hypohyalia verbunden. Es ist noch nirgends zur bindegewebigen Trennung, geschweige denn zur Gelenkbildung gekommen.

Die Bildung der Deckknochen ist in den ersten Anfängen deutlich zu erkennen; irgendwelche Bedeutung für das Kopfskelet als solches haben die feinen Knochenstückchen noch nicht gewonnen. Von ihrer Beschreibung sehe ich deshalb hier ab. Von Ersatzverknöcherung sind noch nicht die geringsten Andeutungen erkennbar.

II. Abschnitt.

Zusammenfassung und Diskussion der Befunde.

Theoretische Vorbemerkungen.

Ehe ich in eine Besprechung der Einzelbefunde eingehe, möchte ich in den Hauptzügen kurz darlegen, wie sich meines Erachtens auf Grund der vorliegenden neueren Untersuchungen die Lehre vom Kopfe der Wirbeltiere darstellt. Dann erst werde ich die Resultate meiner Untersuchungen anschliessen können.

In den berühmten Arbeiten über den Kopf der Selachier (1871, 1872), sowie erneut in der Abhandlung über die Metamerie des Kopfes (1887) hat C. Gegenbaur seine Lehre von der Segmentation des Kopfes der Wirbeltiere dargelegt, vorwiegend fussend auf Befunden bei erwachsenen Tieren. Van Wijhe (1882) gab die erste Darstellung der Entwickelung des Kopfes der Selachier, welche auf den Anschauungen Gegenbaur's aufgebaut war und für sie eine der wichtigsten Stützen wurde. Seither sind zahllose Arbeiten erschienen, welche die Theorie

von Gegenbaur weiter stützten und ergänzten. Die ausführlichste Darstellung über den Weg, welchen diese theoretischen Anschauungen genommen haben, findet sich in der Arbeit von M. Fürbringer über die spinooccipitalen Nerven der Selachier (1897)[1]) und den zusammenfassenden Arbeiten von E. Gaupp (1898, 1905)[1]). Fürbringer's Ausführungen gipfeln in folgendem: Frühzeitig in der Ascendentenreihe der Wirbeltiere kam es unter dem Einfluss der Entwickelung der Kopfsinnesorgane (Nase, Auge, Ohr) und der Kopfdarmorgane (Mund, Kiemen) zur Bildung eines Urkopfes am Vorderende des Körpers aus den vordersten primitiven Metameren. Dieser Kopf war demnach prinzipiell segmentiert gebaut. Unter Rückbildung caudaler Metamere konzentriert sich dieser Urkopf zum einheitlichen Paläocranium, welches mit der Ohrkapsel abschliesst. Nun wuchern Rumpfmetamere in das caudale Gebiet des Kopfes ein und erobern sich durch Verdrängung paläocranialer Muskeln paläocraniale Skeletteile (Kiemenbogen); so wird ein neuer Teil dem Paläocranium angegliedert: protometameres Neocranium. Schliesslich werden ganze Rumpfmetamere mit Muskeln und Skelet dem Kopf assimiliert: auximetameres Neocranium.

Seither ist durch zahlreiche embryologische und vergleichend-anatomische Untersuchungen eine grosse Reihe von Tatsachen zu unserer Kenntnis gebracht worden. Es erscheint mir nunmehr möglich, fussend auf den neu aufgedeckten Tatsachen der Ontogenie und vergleichenden Anatomie die Kopftheorie, wie sie auf der Basis der Gegenbaur'schen Auffassungen weiter ausgebildet ist, zu erweitern und in einigen prinzipiellen Punkten zu modifizieren. Ich werde an diesem Orte die Literatur, welche hierüber handelt, nicht im einzelnen referieren, sondern die mir wichtig erscheinenden prinzipiellen

[1]) Dort befindet sich auch ein ausführliches Literaturverzeichnis über die hier behandelten Fragen.

Punkte hervorheben. Bahnbrechend sind in erster Linie die Arbeiten von A. Froriep (1882—1902). Auf Grund seiner Untersuchungen über die Entwickelung des Hinterkopfes der Wirbeltiere hat Froriep schon seit längerer Zeit versucht, die Lehre vom Kopf der Wirbeltiere zu vertiefen. Vornehmlich seine Abhandlung über die Entwickelung des Kopfes von Torpedo ocellata (1902) dient mir zum Ausgangspunkt für die folgenden Betrachtungen. Die Hauptbefunde dieser Arbeit müssen daher hier kurz angeführt werden. Bei einem Torpedo von 1,8 mm Gesamtlänge ist in der ganzen Länge des Tieres jederseits neben der am vorderen Ende verjüngten, spezifisch differenzierten Chorda dorsalis die Reihe der Somite gelegen. Die Somite nehmen rostralwärts sukzessive an Grösse ab. Die Darmhöhle endet ebenfalls in der Höhe der Spitze der spezifisch differenzierten Chorda. Vor dem Ende des Darmes biegt als Verlängerung der spezifisch differenzierten Chorda ein Zellstrang aus lockeren Zellklumpen ventralwärts um. Dort liegt neben und vor diesem Zellstrang ein unsegmentierter Mesoblastbezirk, welchen ich kurz als Endmesoblast bezeichnen möchte. Froriep nennt den kurzen Bezirk, welcher Endmesoblast und den als hinfällige Chorda gedeuteten Zellstrang enthält, den präspinalen (branchialen, caduci-chordaten) Bezirk und stellt ihn scharf dem übrigen spinalen Bezirk gegenüber. Der präspinale Bezirk wächst nun mächtig aus, in seinem Bereich entwickelt die Medullarplatte Mittelhirn und Vorderhirn, in seinem Bereich treten die Kiemenspalten auf, in seinem Bereich entstehen die Kopfsinnesorgane, Auge und Nase. Dieser präspinale Bezirk dehnt sich nicht nur rostralwärts aus, sondern auch in erheblichem Masse caudalwärts; dabei verdrängt der Endmesoblast die spinalen Somite, welche in parachordales Mesenchymgewebe aufgelöst werden, während die Spinalnerven durch die Kopfganglienleiste zerstört werden. Besonders schiebt sich ventral durch sukzessive rostrocaudale Neubildung von Kiemen-

spalten mit diesen der ventrale Teil des Endmesoblastes caudalwärts weit vor, die spinalen Seitenplatten verdrängend, während der dorsale Teil des Endmesoblastes durch die spinalen Somite relativ etwas zurückgehalten wird und hier zunächst nur die Kopfganglienleiste entsprechend den Kiemenspalten sich gegen die spinale Ganglienleiste vordrängt. Es werden so ventral die spinalen Seitenplatten bis auf kleine Reste auf weite Strecken hin zerstört, es werden die spinalen Nerven in entsprechendem Gebiete fast völlig vernichtet, sodass nur einige wenige Nervenstränge übrig bleiben, die zu den Resten der Seitenplatten herabtreten, es werden die rostralen spinalen Somite direkt zersprengt, die folgenden erst von Nerven entblösst, um später in Mesenchym zu zerfallen. Von diesem ganzen betroffenen spinalen Bezirk des rostralen Körperendes bleibt nur die Chorda unverändert erhalten; ihrer bemächtigen sich die eingedrungenen präspinalen Massen und erhalten so erst eine feste Stütze zur Anlagerung. So entsteht bei Torpedo ocellata der Kopf, und hierin glaubt Froriep wohl mit Recht ein Abbild der phylogenetischen Entstehung des Kopfes der Wirbeltiere zu erkennen. Die Quintessenz seiner Anschauung ist folgende: In dem primär ausserordentlich kleinen präspinalen Bezirk[1]) entwickeln sich Kiemenspalten und Kopfsinnesorgane und als deren Folge vergrössert sich hier das Centralnervensystem zum Gehirn. Dieser präspinale Bezirk wächst dabei rostral- und caudalwärts aus, er vernichtet den Mesoblast und die Nerven des rostralen spinalen Bezirkes und vereinigt sich mit Resten dieser und mit der erhalten gebliebenen Chorda zum Paläocranium.

Diese Anschauungen führen zu wichtigen Konsequenzen in der Lehre des Baues des Wirbeltierkopfes. Die so zahlreich unternommenen Versuche, eine Metamerie des bis dahin meist prächordal benannten Kopfbezirkes zu erweisen, haben sämt-

[1]) Über die ancestrale Bedeutung des Endmesoblastes s. Froriep, Anatom. Anz. Bd. 21. 1902.

lich kein völlig befriedigendes Resultat ergeben. So wie die spinale Neuromerie allgemein als eine Folge aufgefasst wird der Myomerie der mesodermalen Leibeswandung, so ist nunmehr die Anordnung der branchialen Kopfnerven als eine Folge der Branchiomerie zu deuten, welche mit der spinalen Metamerie nichts zu tun hat, vielmehr eine Bildung sui generis ist. Es ist bei der Frage der Branchiomerie vollkommen abzusehen von den Befunden bei Amphioxus; es bricht sich auch sonst ganz allgemein die Überzeugung immer mehr Bahn, dass Amphioxus als Nicht-Vertebrat in nur sehr beschränktem Masse und nur bei ganz allgemeinen Problemen in der vergleichenden Morphologie der Wirbeltiere zu verwerten ist. Offen bleibt hier die Frage der Phylogenese der Augenmuskulatur, ein Problem, das auch bisher nicht in befriedigender Weise gelöst werden konnte.

Nur bei einer Klasse der Vertebraten, den Cyclostomen, befindet sich der Kopf zur Jetztzeit im wesentlichen auf dem hier beschriebenen Stadium des Paläocranium. Die Erklärung der Erscheinungen des Neocranium hat bisher der vergleichenden Forschung erhebliche Schwierigkeiten bereitet. Es musste eine Assimilation von Wirbeln angenommen werden mit folgender oder vorangegangener Rückbildung spinaler Muskeln. Es wurde die Ausdehnung eines Deckknochens, des Parabasale, benutzt, um eine Immobilisierung von Wirbeln zu erklären. Alle diese Hilfshypothesen scheinen mir nun nicht mehr die ausschlaggebende Bedeutung zu besitzen.

Ich halte es jetzt für möglich, durch logischen Ausbau der Anschauungen von Froriep die Erscheinungen des sogenannten Neocranium zu erklären, wie sie in Ontogenie und ausgebildetem Zustande uns entgegentreten. Der Prozess des Auswachsens des präspinalen Bezirkes und seiner Vereinigung mit den Resten des zerstörten rostralen Endes des spinalen Bezirkes, welcher bei Cyclostomen zum bisher als Paläocranium

bezeichneten Kopf geführt hat, ist bei den übrigen Formen fortgeschritten. Als Ursache für dieses fortgesetzte rostralwärts gerichtete Auswachsen kommt in Betracht die weitergehende Differenzierung der Kopfsinnesorgane und Kopfdarmorgane, die Ausbildung der rostralen Spitze als Wellenbrecher bei wasserlebenden Formen, sowie besonders die in stetem Fortgang begriffene Differenzierung des Hirnes. Denn während die Kopfsinnesorgane bald einen sehr vollkommenen Grad der Ausbildung erreicht haben, zeigt das Hirn eine stets fortschreitende Differenzierung, um die ihm von den hochpotenzierten Sinnesorganen zukommenden Reize der Aussenwelt in stets vollkommener Weise verwerten zu können. Je weiter nun der präspinale Bezirk caudalwärts gelangt, desto mehr Reste der unter Zerstörung einverleibten spinalen Segmente werden erhalten bleiben, da diese, bis der präspinale Bezirk an sie gelangt, schon weitergehend differenziert sind und nicht mehr einfach in Mesenchymgewebe rückgebildet werden können. So erklärt sich die Erscheinung, dass im Hinterkopf dann deutlichere Reste dieser einbezogenen, teilweise zersprengten spinalen Elemente erkennbar sind. In der gleichen Weise glaube ich auch erklären zu können, dass schliesslich ganze spinale Skeletwirbel, noch anfangs ontogenetisch als solche nachweisbar, dem Cranium vollkommen zugefügt werden. Für diesen letzteren Prozess kommt besonders eine Erscheinung in Frage, die vorher schon bei Torpedo erwähnt wurde, das besonders weitgehende Vorrücken des ventralen, Kiemenspalten enthaltenden Gebietes, das wohl auf eine spezielle Entfaltung des Mund-Kieferapparates zurückgeführt werden kann. Hierdurch wird ventrale spinale Muskulatur zersprengt und eine partielle Immobilisierung des dorsalen Gebietes eingeleitet, die dann leichter in volle Assimilation übergehen kann.

Es kommt aber für die fortschreitende Assimilation spinaler Gebiete an das Cranium noch ein anderes sehr wichtiges Moment

hinzu. Es ist eine allgemein verbreitete Erscheinung, ein sogenanntes Entwickelungsgesetz, dass wichtige Organe die Tendenz zeigen, in der Ontogenese möglichst frühzeitig aufzutreten. Das gleiche sehen wir auch am Kopf; wir sehen, dass, je höher in der Vertebraten-Reihe wir gelangen, um so früher Hirn- und Kopfsinnesorgane sich anlegen. Dadurch wird dem präspinalen Bezirke die Zersprengung und Assimilation spinaler Teile noch mehr erleichtert. Man pflegt nun meisthin solche Verschiebungen des zeitlichen Auftretens von Organen in der Ontogenese als cänogenetische Vorgänge zu deuten, denen weitere prinzipielle Bedeutung nicht zukommt. Es wird sich aber bei weiterem Ausbau der hier erörterten Anschauungen als notwendig herausstellen, den Begriff Cänogenese sehr einzuschränken, hier ist er jedenfalls durchaus nicht anwendbar. So wahr es ist, dass eine grosse Reihe ontogenetischer Erscheinungen nur im Lichte der Phylogenie zu verstehen sind, was den Hauptinhalt des biogenetischen Grundgesetzes ausmacht, so wahr scheint es mir auch, dass eine grosse Reihe sogenannter cänogenetischer Verschiebungen neue phylogenetische Veränderungen einleiten. Man war bisher gewohnt, die Ontogenie in der vergleichenden Anatomie nur zu verwerten, um postulierte phylogenetische Veränderungen zu demonstrieren. Ich möchte jetzt einen Schritt weiter gehen: Die phylogenetischen Veränderungen beginnen in der Ontogenese des Individuums, zum Teil unter dem Bilde zeitlicher Verschiebungen im Auftreten der Organe. Die Ontogenie ist also nicht nur eine kurz rekapitulierte Phylogenie, sondern selbst in weitem Masse geradezu die Ursache der Veränderungen der Art. Es liegen schon jetzt Tatsachen in der Literatur festgelegt vor, die diese Anschauung erläutern und festigen. Um ein Beispiel aus der Lehre des Kopfskelets herauszugreifen: Sewertzoff (1899) hat nachgewiesen, dass die für den Schädel des erwachsenen

Acanthias charakteristische Sattellehne und Basalecke einfach eine Folge davon ist, dass die Parachordalia und Trabeculae auftreten zu einer Zeit, wo die Mittelhirnbeuge voll ausgeprägt ist, dass daher die Knorpel in der ersten Anlage senkrecht zueinander stehen und so sich vereinigen. Diesem Beispiele liessen sich weitere anfügen und besonders wird dies in reichem Masse möglich werden, wenn erst einmal genauer auf solche Erscheinungen geachtet wird. Zur Demonstration des Prinzips genügt mir dies eine Beispiel.

In der bisherigen Kopftheorie wird nun seit Sagemehl (1884—1891) unterschieden zwischen protometamerem und auximetamerem Neocranium. Diese Unterscheidung ist auch nach Fürbringer (1897), welcher in erster Linie in neuerer Zeit sie vertritt, nicht prinzipieller Natur; ich halte sie für nicht mehr möglich. Wenn Fürbringer selbst sagt, dass er als Grenze des protometameren gegen das auximetamere Neocranium bei Ganoiden nur findet, dass die Austrittsstelle der dorsalen Wurzel des ersten zweiwurzeligen spinooccipitalen Nerven bei Polyodon am Schädel durch ein partielles Ligament markiert ist, dass er deshalb diesen Nerven als a bezeichnet, so geht schon daraus hervor, dass die Grenze nur sehr unsicher bestimmbar ist. Diese Trennung wird meines Erachtens unmöglich, seit Rosenberg's (1886) Befund, dass bei Mustelus und Carcharias ein als freier Wirbel nachweisbares Segment dem Cranium assimiliert wird, erweitert ist durch C. K. Hoffmann, Sewertzoff und van Wijhe. C. K. Hoffmann (1894) zeigte, dass bei Acanthias ein Rumpfsomit mehr als bei Scyllium dem Cranium angefügt wird. Van Wijhe (1905) bestätigt diesen Befund und glaubt ausserdem nachweisen zu können, dass bei Heptanchus zwei Wirbel dem Schädel assimiliert werden. Sewertzoff (1898) findet selbst, dass bei Torpedo vier Somite mehr als bei Pristiurus in den Kopf einbezogen werden. Aus diesen und ähnlichen Befunden bei

Ganoiden und Teleostiern scheint mir zu folgen, dass die Grenze von Schädel und Wirbelsäule noch jetzt eine fliessende ist bei Selachiern, Ganoiden und Teleostiern. Hier ist es noch nicht zu einer scharfen definitiven Absetzung von Schädel und Wirbelsäule oder Kopf und Rumpf gekommen. Es ist dies ein primitives Merkmal der kiemenatmenden Wirbeltiere. Besonders wichtig ist mir der Befund van Wijhe's bei den Notidaniden. Gewöhnlich werden diese Selachier als die primitivsten Formen hingestellt, auf die stets bei phylogenetischen Fragen zurückzugreifen ist. Ihre vermehrte Kiemenzahl kann aber nach den oben gegebenen allgemeinen Betrachtungen der Craniogenese, welche eine Anlage der Kiemen in rostrocaudaler Reihe zeigt, nicht mehr ohne weiteres in diesem Sinne gedeutet werden. Zwar hat van Bemmelen (1886) zu beweisen versucht, dass die Suprapericardialkörper pentancher Haie als Reste zu Grunde gegangener Kiemenspalten aufzufassen sind und damit die pentanchen Haie von Formen mit einer grösseren Zahl von Kiemenspalten abzuleiten seien, er gibt aber selbst zu, dass seine Deutung der Suprapericardialkörper sehr unsicher ist. Andere Befunde, welche darauf hinweisen, dass die Kiemenspaltenzahl der pentanchen Haie früher grösser war, sind, soweit mir bekannt, nirgends erhoben worden. Das Fehlen einer scharfen Abgrenzung der Wirbelsäule gegen den Schädel ist ebenfalls kein den Notidaniden eigentümlicher Charakter; dass gegen die Auffassung der Autostylie des Kieferbogens in der Weise der Notidaniden als primitiv manches einzuwenden ist, werde ich bei der Besprechung meiner speziellen Befunde zu zeigen versuchen.

Wenn man sich zu der Auffassung bekennt, dass die Grenze von Schädel und Wirbelsäule bei den kiemenatmenden Wirbeltieren noch eine fliessende ist, dann sind auch die so ausserordentlich zahlreichen Variationen im Auftreten der spinooccipitalen Nerven zu erklären. Die Ausbildung des Kopfes

hat sich nicht in grauer Vorzeit vollzogen, sondern ist noch jetzt vor unseren Augen im Gange. Anders ist es bei den terrestrischen Wirbeltieren. Hier sind im Dienst der Kopfbewegung die ersten freien Wirbel in ganz spezieller Weise differenziert; diese differenzierten Wirbel treten als neue wichtige Teile auch in der Ontogenese früh auf. Hier ist damit der Kopf vom freien Rumpfe scharf getrennt, die Grenze wird nicht mehr so leicht überschritten. Als weiteres Moment, welches in diesem Sinne wirkt, kommt die Rückbildung der Kiemenbogen hinzu, deren starkes Vordringen ein wesentlicher Faktor der Craniogenese war. Vergrösserungen des Schädels erfolgen bei terrestrischen Wirbeltieren durch eigenes Schädelwachstum, nicht durch Wirbelassimilation. Dass aber prinzipiell die gleichen Vorgänge bei der Craniogenese noch eine Rolle spielen, zeigen die Untersuchungen über die Entwickelung der Occipitalregion der Amnioten (Froriep [1882—1886], van Wijhe [1886], Goronowitsch [1886]), sowie das gelegentliche, wenn auch seltene Vorkommen ganzer oder teilweiser Assimilation des ersten freien Wirbels an den Hinterkopf.

Diese hier auseinandergesetzten Anschauungen beruhen in allen wesentlichen Punkten auf in der Literatur festgelegten, tatsächlichen Befunden, in erster Linie der Ontogenese. Es ist mir aber auch keine Erscheinung der vergleichenden Anatomie des erwachsenen Tieres bekannt, die ihr prinzipiell entgegenstände.

Ich habe diese Erörterungen der Einzeldiskussion meiner Befunde vorangestellt, weil eine Deutung meiner eigenen Befunde auf einer anderen Basis mir unmöglich war. Es war mein Bestreben, unter Vermeidung von einem weitgehenden Eingehen auf Einzelheiten die prinzipiellen Gesichtspunkte scharf hervorzuheben. In einer besonderen Abhandlung, die ich innerhalb nicht zu langer Frist abzuschliessen hoffe, will ich dann genauer darzulegen versuchen, in welcher Weise die

bisherige Lehre der Metamerie des Kopfes der Vertebraten bei den einzelnen Klassen modifiziert werden muss. Sollte der Grundsatz, dass ontogenetische Prozesse die Ursache von Veränderungen der Art, also phylogenetischer Prozesse, sein können, sich Geltung verschaffen, so scheint er mir von gewissem Wert zu sein für kommende Untersuchungen. Es gewinnen dann die Befunde der experimentellen embryologischen Forschung, sowie Überlegungen, in welcher Weise funktionelle Einflüsse auf Organe, die in der Ontogenese frühzeitig auftreten, einwirken können, für die allgemeine Morphologie sehr erheblich an Bedeutung. In späteren Untersuchungen wird es meine Aufgabe sein müssen, die hier niedergelegten Anschauungen zu stützen und zu erweitern.

Die Entwickelung des Primordialcranium.

Erste Schädelanlage. Die Anlage des Kopfskelets eilt den Skeletbildungen des übrigen Körpers zeitlich voraus. Im Kopfe selbst legt sich wiederum das Neurocranium früher an als das Splanchnocranium. Diese zeitliche Reihenfolge der Skeletanlagen ist charakteristisch für die Vertebraten im allgemeinen. Denn bei den Formen, welche das Visceralskelet zeitlich vor dem Neurocranium anlegen (Amphibien), ist dies als eine Anpassung an das Larvenleben erkannt worden. Die erste Schädelanlage von Lepidosteus osseus schliesst sich eng an die der Selachier an, wie sich aus den Untersuchungen von Sewertzoff (1899) und van Wijhe (1905) ergibt. Zwischen den Trabekeln und Parachordalia, die als erste Grundlage des Neurocranium bei allen Wirbeltieren erkannt sind, tritt in der Höhe der Chordaspitze ein kleiner Knorpel auf, welchen ich nach van Wijhe als Polknorpel bezeichnen möchte. Van Wijhe (1905) fand, dass die erste Anlage des Schädels bei Acanthias in gleicher Weise sich vollzieht. Die Ohrkapsel ist

schon bei ihrem ersten Auftreten an der Stelle der Commissura basicapsularis anterior in kontinuierlichem Zusammenhange mit den Parachordalia in sehr ähnlicher Weise wie bei Acanthias (Sewertzoff [1899]). Ich möchte aber kein entscheidendes Gewicht legen auf diese Unterschiede gegenüber dem Verhalten bei Teleostiern und terrestrischen Formen. Bei diesen ist ein Polknorpel bisher nicht beobachtet worden, die Ohrkapsel entsteht als isolierte Knorpelschale am lateralen Umfang des Labyrinthorganes. Es erscheint mir durchaus nicht unmöglich, dass auch bei manchen Teleostiern sich an der Grenze von Trabekel und Parachordale ein isolierter Polknorpel zunächst anlegt. Es ist klar, dass eine Knorpelspange von der immerhin beträchtlichen Länge der Trabekel nicht auf einmal in ganzer Ausdehnung verknorpelt; welche Teile nun bei der Verknorpelung zunächst bevorzugt werden, das scheint mir von manchen mehr zufälligen Momenten abhängen zu können. So möchte ich darauf hinweisen, dass bei Lepidosteus am Polknorpel die Anlage des Rectus lateralis bulbi sich findet. Es ist durchaus möglich, wenn auch natürlich nicht direkt zu erweisen, dass diese Organanlage bei ihrem Wachstume die Veranlassung wird, dass die Stelle des Schädelbasisknorpels, dem sie anliegt, ein wenig frühzeitiger wie ihre nächste Umgebung der Verknorpelung anheimfällt. Ob die vorderen Parachordalia von Petromyzon (Sewertzoff [1897, 1899]) mit den Polknorpeln homologisiert werden können, ist mir aus den vorliegenden Beschreibungen nicht völlig klar geworden. Es ist vielleicht auch möglich, in ähnlicher Weise die frühzeitige Verknorpelung der Commissura basicapsularis anterior verständlich erscheinen zu lassen. Denn hier liegen die grossen Ganglien des Ophthalmicus lateralis, Facialis und Acusticus der Commissur auf. Es ist immerhin denkbar, dass der Druck dieser Ganglienmassen bei ihrer Vergrösserung einen gewissen Einfluss im Sinne der Beschleunigung auf den bei allen Formen

hier später erfolgenden Verknorpelungsprozess ausübt. Ich möchte zwar nicht sagen, dass auf die hier erwähnten Momente die Abweichungen der ersten Skeletanlage gegenüber den Teleostiern und Amphibien allein und ohne weiteres zurückzuführen sind, sondern mehr nur damit ausdrücken, dass ich nicht die Überzeugung gewonnen habe, dass der Erscheinung des Polknorpels und des primären Zusammenhanges von Ohrkapsel mit Parachordale eine sehr grosse prinzipielle Bedeutung in morphologischer Hinsicht zukommt. Ich glaube nicht, dass der Polknorpel als besonderes primordiales Skeletelement anzusehen ist, ebensowenig wie in der Frage, ob die Ohrkapsel von Haus aus eine selbständige Sinneskapsel ist, vorläufig etwas geändert wird durch den Nachweis des primären Zusammenhanges mit der Schädelbasis bei einigen Formen. Weiterhin vollzieht sich die Entwickelung des Primordialcraniums in Bahnen, welche vielfache Anklänge an Teleostier und Selachier zeigen, wie dies bei der Stellung des Lepidosteus im System auch nicht weiter auffallen kann.

Der Besprechung lege ich die Regioneneinteilung zugrunde.

Labyrinthregion. Die weitere Differenzierung der Labyrinthregion wird vollkommen beherrscht von der Ausbildung der Ohrkapsel. Die Bodenplatte bleibt im wesentlichen auf dem Anfangszustand bestehen. Sie wird gebildet von Chorda und Parachordalia. Eine geschlossene Bodenplatte entsteht nur in dem caudalen Teile der Labyrinthregion; denn die Parachordalia ziehen als gerade Knorpelspangen rostralwärts weiter und entfernen sich dadurch von der Chorda, welche sich allmählich verjüngt und den Raum zwischen den beiden Parachordalia nicht mehr völlig ausfüllt. So entsteht der hintere Abschnitt der grossen Fenestra basicranialis, welche hier zunächst durch die Chordaspitze in zwei symmetrische Hälften zerlegt wird. Die geschlossene Bodenplatte bleibt bei der weiteren Entwickelung im Wachstum etwas zurück, sodass

ihr rostraler Rand, welcher anfangs noch in gleicher Höhe mit der Commissura basicapsularis anterior sich findet, relativ etwas caudalwärts verlagert erscheint, d. h. mit anderen Worten, die Seitenwand der Labyrinthregion schiebt sich an der Bodenplatte rostralwärts vor. Interessant ist das Verhalten der Chorda dorsalis: sie bleibt im Wachstum fast stehen, sodass im Stadium V das Stück, welches in die Fenestra basicranialis vorragt, fast ebenso lang ist wie im Stadium III. Eine absolute Rückbildung liess sich nicht nachweisen. Die Chorda wird im caudalen Teile der Labyrinthregion von den Parachordalia ventral umwachsen, sodass sie hier auf einem Knorpelboden aufruht. Diese Knorpelunterwachsung der Chorda breitet sich nach ihrem ersten Auftreten wohl caudalwärts auf die Occipitalregion, aber nicht rostralwärts weiter aus. Auf diesem so entstandenen Zustande bleibt die Bodenplatte der Labyrinthregion sehr lange Zeit bestehen. Selbst bei dem früher beschriebenen jungen Tiere von 15 cm Gesamtlänge fanden sich noch im wesentlichen die gleichen Verhältnisse. Es lag die Chorda im caudalen Teil der Labyrinthregion in einer Rinne auf den vereinigten Parachordalia frei auf, wurde dann etwa in derselben Höhe wie bei dem jetzt beschriebenen Tiere von 20 mm (Stadium V) auch ventral frei, endete aber sehr bald und erreichte nicht mehr die Fenestra basicranialis, da inzwischen ihr rostrales Ende rückgebildet war. Als einzige Erscheinung, die in der langen Entwickelungszeit neu aufgetreten war, ist die Bildung einer Knorpelplatte dorsal auf dem Saccus vasculosus zu erwähnen.

Komplizierter sind die Entwickelungsvorgänge der Ohrkapsel, welche sehr rasch sich vervollständigt und im ganzen sich vergrössert. Zunächst wird das Labyrinthorgan lateral, sowie am dorsalen und caudalen Pole von Knorpel umwachsen; von dieser lateralen Ohrkapselwand und der rostralen und caudalen Kapselkuppel schreitet die Differenzierung rasch vor-

wärts. Auffallen muss bei dem so frühzeitigen Auftreten der Commissura basicapsularis anterior, dass relativ spät erst der caudale Teil der Ohrkapsel sich mit dem Schädelboden verbindet, dass es dabei nicht zur Entwickelung einer isolierten Commissura basicapsularis posterior und zur Bildung einer Fenestra basicapsularis kommt, wie es sonst so verbreitet in der Reihe der Wirbeltiere ist. Eine Erklärung für dieses eigentümliche Verhalten scheint mir der Glossopharyngeus zu geben. Dieser Nerv liegt von Anfang an dem caudalen Pol des Sacculus und mit seinem Ganglion ventral dem Sacculus an. Eine Commissura basicapsularis posterior müsste so entstehen, dass die Ohrkapselanlage sich dorsal über den Nerv wegschiebt und caudal von ihm sich mit dem Parachordale verbindet. Nun dehnt sich das Labyrinth rasch caudalwärts aus, aber auch der Glossopharyngeus wird infolge der Verschiebung des Kiemenbogengebietes zu einem stark caudalwärts gerichteten Verlaufe seines Stammes gezwungen. In der Ausdehnung und Verschiebung des Labyrinthes caudalwärts kann eine Ursache für das Unterbleiben der Bildung einer Commissura basicapsularis posterior nicht wohl gesehen werden: das Labyrinthorgan wird sehr frühzeitig von der caudalen Ohrkapselkuppel umgriffen. Der Glossopharyngeus wird aber dadurch, dass er sich jeweils über die Stellen wegschiebt, an welchen die Commissura basicapsularis posterior hätte entstehen müssen, die Bildung dieser Knorpelverbindung verzögern. So tritt eine Vereinigung der Ohrkapsel mit der Schädelbasis in diesem Gebiete fast gleichzeitig ventral um den Sacculus herum und an der hinteren Ohrkapselkuppel ein, sodass eine Fenestra basicapsularis gar nicht in Erscheinung tritt. Die Bildung des Tectum synoticum, das Überwachsen des Vagusaustrittes durch Vorschieben des caudalen Ohrkapselpoles bis zur Vereinigung mit der occipitalen Seitenwand erfolgt in einer Weise, wie sie durch Untersuchungen an Teleostiern bekannt ist.

Die rostrale Ohrkapselkuppel verbindet sich im Bogen um die Ganglien des Trigeminofacialiskomplexes herum mit der Schädelbasis, sodass ein extracerebraler Schädelraum für die Ganglien geschaffen wird. Auf die Bedeutung dieser so entstehenden Trigeminofacialiskammer als Zwischenstufe zwischen den Befunden bei Selachiern, bei denen die grossen Ganglien in der Hauptmasse im Orbitawinkel auf dem Orbitalboden liegen, und den Befunden bei manchen Teleostiern (Scomber, Allis [1903]) habe ich früher schon hingewiesen (Veit [1907]). Der Boden der Trigeminofacialiskammer tritt nun schon sehr frühzeitig bei Tieren von 11—12 mm Gesamtlänge auf, während die Anlage des Processus basipterygoideus, welcher in der Fortsetzung des Schädelbodens liegt, erst später erfolgt. Dadurch wird schon darauf hingewiesen, dass die Ursache für die Entstehung dieser beiden Knorpelplatten nicht die gleiche sein kann. Der Boden der Trigeminofacialiskammer ist als Verbindung der Ohrkapsel mit dem Schädelboden aufzufassen, wie solche zwischen allen Teilen der Ohrkapsel und dem Schädelboden entsteht. Nur verhindern die grossen Ganglien des Trigeminofacialiskomplexes, dass hier eine direkte Verbindungsplatte entsteht, wie z. B. zwischen caudaler Ohrkapselkuppel und dem entsprechenden Schädelboden.

Bei den Teleostiern und Ganoiden sind die topographischen Beziehungen etwas andere als bei Selachiern. Bei letzteren liegen die Ganglien des Trigeminofacialiskomplexes vor der rostralen Ohrkapselkuppel, während bei Teleostiern und Ganoiden Ganglien und Ohrkapselkuppel in gleichem Querniveau liegen. Es bleibt dabei hier zunächst unerörtert, ob die Ganglien caudalwärts oder die Ohrkapsel sich rostralwärts verschoben hat; es ist mir wahrscheinlich, dass beide Prozesse nebeneinander hergehen. Jedenfalls beruht auf dieser Veränderung der Topographie die Ausbuchtung des Schädelbodens und der Schädelseitenwand zur Trigeminofacialiskammer. Bei manchen Tele-

ostiern kommt es nach den Untersuchungen von Allis (1903) an Scomber scomber noch zur Verknöcherung der Dura mater, welche den Raum der Trigeminofacialiskammer vom Cavum cerebrale cranii abschliesst.

Anders liegen die Verhältnisse für den Processus basipterygoideus. Es wurde früher von mir schon dargelegt, dass diese Knorpelplatte auf den Orbitalboden der Selachier zurückgeführt werden kann. Für die kräftige Entwickelung der Knorpelplatte bei Lepidosteus scheint mir das Palatoquadratum die Ursache abzugeben. Es soll deswegen der Processus basipterygoideus erst bei dem Splanchnocranium mitbesprochen werden.

Als caudale Grenze der Labyrinthregion wird entsprechend dem allgemein geübten Gebrauche der Austritt des Vagus angesehen. Es ist klar, dass die Bestimmung der Grenzen nur einen relativen Wert zur Vergleichung besitzt, da die Labyrinthregion keine morphologische Grösse an sich ist, sondern nur ein zur Erleichterung der Beschreibung und rascheren Verständigung eingeführter konventioneller Begriff. Setzt man als caudale Grenze der Labyrinthregion das hintere Ende des Labyrinthorganes und der Ohrkapsel an, so ergeben die Befunde, dass die Grenze zu verschiedenen Zeiten der Entwickelung in verschiedenem Niveau liegt. Denn das Labyrinthorgan und später auch die Ohrkapsel dehnt sich caudalwärts stärker aus als der entsprechende Teil von Hirn und Schädelbasis, sodass schliesslich der Vagus zum Teil schon ventral unter der caudalen Ohrkapselkuppel liegt. Richtet man sich nur nach den Nerven, so spricht man in solchen Fällen von einer Ausdehnung der Ohrkapsel in die Occipitalregion. Später wird diese Verschiebung der Ohrkapsel caudalwärts noch deutlicher, indem der Vagus beim jungen Tiere nach den früheren Befunden fast ganz ventral unter der caudalen Ohrkapselkuppel austritt.

Als rostrale Grenze der Labyrinthregion wird die Grenze

von chordalem und prächordalem Schädel angesehen. Die Chordaspitze reicht in den jüngsten Stadien bis an die Grenze von Mittel- und Hinterhirn. Nach den Untersuchungen von A. Froriep (1902), der die Entwickelung des Kopfes bei Torpedo von den ersten Anfängen an verfolgt hat, ist es wahrscheinlich, dass bei keinem Vertebrat die echte Chorda in der ersten Anlage vor das Hinterhirn rostralwärts vorragt.

Zur Bestimmung der Grenze von chordalem und prächordalem Schädel kann bis zu einem gewissen Grade neben der Chorda das Hirn und das Labyrinthorgan benutzt werden; denn auch letzteres liegt für gewöhnlich mit seiner rostralen Kuppe im Niveau der Chordaspitze. Es ist nun von einer gewissen Bedeutung noch andere Momente neben der Chorda zur Grenzbestimmung heranzuziehen, da die Chorda bei vielen Formen ontogenetisch sehr frühzeitig zurückgebildet wird, zum Teil selbst nicht mehr bis an ihr phylogenetisches Ende angelegt zu werden scheint, und deshalb häufig die Grenze von Labyrinth- und Orbitotemporalregion erst sekundär erschlossen werden muss. Lepidosteus osseus zeigt nun in sehr markanter Weise, welche erheblichen Verschiebungen zwischen Seitenwand und Boden und auch noch zwischen lateralen und medianen Bodenabschnitten erfolgen können. Es wurde vorher schon darauf hingewiesen, dass nicht nur die Chorda, sondern auch der ihr anliegende mediale Teil des Schädelbodens im Wachstum zurückbleibt. Es ist durch Vergleiche der einzelnen Entwickelungsstadien sehr leicht, sich davon zu überzeugen, dass die Seitenteile des Bodens und die Schädelseitenwand, die Ohrkapsel, sich im Verhältnis zum mittleren Bodenteil rostralwärts verschieben. Bei der ersten Schädelanlage reicht die Chorda weit vor das rostrale Ende des Labyrinthorganes (Figg. 1, 2, 5) und findet sich am Schädelboden der Austritt des Ramus palatinus facialis vom Hirn zum Mundhöhlendach neben den vorderen Teilen der Parachordalia

(Figg. 2, 7) noch etwas caudal hinter der Chordaspitze. Nun bleibt die Chorda und der ihr anliegende Teil des Schädelbodens in der Entwickelung ungefähr stehen. Die lateralen Teile des Schädelbodens entwickeln sich mit dem übrigen Kopfskelet weiter und schieben sich damit rostralwärts vor, sodass schon im Stadium IV (Figg. 10, 14) das Foramen palatinum vor der Chordaspitze liegt. In noch stärkerem Grade rückt die Ohrkapsel rostralwärts vor, sodass sie noch vor das Niveau des Foramen palatinum vorstösst. So gestaltet sich die Grenze von Labyrinth- und Orbitotemporalregion etwas kompliziert, indem die Orbitotemporalregion von den lateralen Teilen der Labyrinthregion umgriffen wird, median keilförmig caudalwärts vorspringt. Dieses keilförmige Vorspringen in den Boden der Labyrinthregion ist nun wohl als Folge des caudalwärts gerichteten Auswachsens des Infundibulum aufzufassen, das ein Vorrücken des labyrinthären Schädelbodens hier hemmt. Eine gewisse Verschiebung tritt später insofern noch ein, als, wie aus den früher mitgeteilten Befunden sich ergibt, das Vorrücken der Ohrkapsel bald zum Stillstand kommt, während der laterale Teil des Schädelbodens noch weiter rostralwärts sich vorschiebt; so liegt späterhin das Foramen palatinum wieder vor dem Niveau der rostralen Ohrkapselkuppel. Es ist somit die vordere Grenze der Labyrinthregion in den lateralen Teilen weiter rostral anzusetzen als in den mittleren. Es wurde bei der Einzelbeschreibung schon darauf hingewiesen, dass die grosse Fenestra basicranialis in einen caudalen und rostralen Abschnitt zerfällt; die Grenze beider Abschnitte der Basislücke ist durch einen leichten Vorsprung der umsäumenden Knorpelspangen zu erkennen. Später kommt es hier zu einer Einschnürung der grossen Fenestra basicranialis, welche dadurch Sanduhrform erhält. Es wurde schon 1907 von mir darauf hingewiesen, dass diese Form der grossen Basislücke sehr an die gleichen Erscheinungen am Lachsschädel erinnert (G a u p p

[1905]). Dort findet sich die Einschnürung der Fenestra basicranialis noch ungefähr in gleicher Höhe mit dem Foramen palatinum und der vorderen Ohrkapselkuppel. Es ist also beim Lachs nicht zu so erheblichen Verschiebungen der Ohrkapseln und der Seitenteile des Schädelbodens gegen die mediane Schädelbodenpartie gekommen.

Orbitotemporalregion. Die Entwickelung der Knorpelwände des Schädels in der Orbitotemporalregion, welche zunächst nur Schutz und Stütze für Hirnteile abgeben sollen, erfolgt in der Weise, dass in den Hauptzügen ein Gerüst angelegt wird, welches die definitive Form vorzeichnet. In dieser Art vollzieht sich die Schädelentwickelung bei den meisten daraufhin untersuchten Formen, wie die Untersuchungen von Gaupp (1893, 1898, 1905), Peter (1898), Sewertzoff (1899) u. a., welche Formen verschiedener Wirbeltierklassen betrafen, gelehrt haben. Es wird durch die Trabekeln und die aus der Trabecularcommissur sich entwickelnde Orbitonasalplatte der Grundplan der Schädelbasis festgelegt; auch später kommt es hier nicht zu einer weiteren Vervollständigung, da das Infundibulum und der Recessus praeopticus, zwischen die Trabekeln sich einschiebend, die Verknorpelung an der Hirnbasis hemmen; die grosse Fenestra basicranialis des Primordialcranium wird aber sehr bald durch das Parabasale verschlosesn.

Am Hirn werden nun zunächst die Teile von Knorpel umgriffen und bedeckt, welche am wenigsten stark hervorspringen. Rostral werden die Lobi olfactorii fast völlig knorpelig umschlossen, im Anschluss an die Ohrkapsel wachsen die Cartilagines supraorbitales aus, welche über die Seitenteile des Hirnes entlang ziehen und sich vereinigen mit der Knorpelkappe, welche das Hirnende einhüllt. Hinter der Epiphyse und vor der Paraphyse legen die ersten Teile des Schädeldaches im Anschluss an die Cartilago supraorbitalis und die rostrale

Knorpelkappe des Hirns sich an, welche als Epiphysearleiste (Gaupp [1905]) und Paraphysearleiste bezeichnet werden können. Von diesen Teilen aus erfolgt später der weitere Abschluss des Schädeldaches. Nur die caudale grosse Fontanelle bleibt erhalten, sie wird aber durch Auswachsen der Taenia tecti media posterior bis zum Tectum synoticum später in zwei symmetrische Hälften zerlegt. Die Fontanellen werden dann gedeckt von den Parietalia, welche die ganze Labyrinth- und Orbitotemporalregion bedecken. Bei Lepidosteus osseus entsteht demnach schliesslich ein sehr vollständiges Schädeldach, welches den direkten Vergleich mit dem vollständig geschlossenen Dache von Amia calva und den Knorpelganoiden ermöglicht. Für die seitlichen Leisten, welche von der rostralen Ohrkapselkuppel ausgehen und den zuerst entstehenden Teil des Schädeldaches resp. den Rand der Schädelseitenwand darstellen, habe ich den Namen Cartilago supraorbitalis (auch Taenia marginalis, Gaupp) beibehalten. Diese Knorpel finden sich an den Primordialcranien der meisten Vertebraten wieder (Sewertzoff [1899]). Ich halte aber die Namen Alisphenoidknorpel (Sewertzoff [1899]) und Sphenolateralknorpel (Gaupp [1905]) für nicht sehr günstig, da die Komponente Sphen wohl besser für die Ersatzverknöcherungen der Orbitotemporalregion reserviert bleibt. Die Form, in welcher die Cartilago supraorbitalis („Sphenolateralis") bei Acanthias zuerst auftritt, ist zudem vielleicht als spezielle Anpassung an den Ausbildungsgrad der übrigen Kopforgane aufzufassen. Eine Schädelseitenwand ist in der Orbitotemporalregion bisher nur am rostralen Ende lateral von den Lobi olfactorii entwickelt. An dem caudalen Rande dieser Seitenwand entspringen die Musculi obliqui superior et inferior bulbi. Die Stelle des Ansatzes dieser Muskeln war auch der erste Teil der Seitenwand, welcher angelegt wurde, sodass wohl eine gewisse Abhängigkeit der frühzeitigen Entstehung dieser Seitenwand

von den Muskelansätzen angenommen werden muss. Späterhin entsteht noch im hinteren Teile der Orbitotemporalregion eine breite Knorpelplatte, welche die Cartilago supraorbitalis mit der Trabekel verbindet, sodass zwischen vorderer Ohrkapselkuppel und Seitenwand ein Foramen prooticum für den Austritt der orbitalen Äste des Trigeminofacialiskomplexes aus ihrer Trigeminofacialiskammer ausgespart bleibt. Durch diese Seitenwand treten dann noch der Oculomotorius, Trochlearis und Ophthalmicus profundus in der früher beschriebenen Weise aus. Es bleibt dann immer noch der grösste Teil der orbitotemporalen Seitenwand offen zwischen dieser caudalen und der kleinen rostralen Knorpelwand; die grosse Öffnung, welche späterhin grösstenteils membranös verschlossen wird, wurde früher als Fenestra optica bezeichnet (Veit [1907]).

Ethmoidalregion. Eine Ethmoidalregion des Primordialcranium kommt erst sehr spät zur Entwickelung (Stadium V). Die Momente, welche die ontogenetisch späte, gewaltige Verlängerung des präcerebralen Kopfgebietes bei Lepidosteus osseus bedingen, sind uns unbekannt. Es muss diese Erscheinung als Tatsache hingenommen werden. Mit dem Vorderkopf wächst nun die Orbitonasalplatte zum Septum rostri aus, ihre anfangs sehr kleinen seitlichen Fortsätze zu den Cornua trabecularia. Beziehungen zum Nasensack hat das Knorpelskelet des Vorderkopfes nicht, weshalb ich auch den indifferenten Namen Rostrum vorgezogen habe. Ebenfalls lassen sich die eigentümlichen Cornua trabecularia nicht ohne weiteres mit der Anlagerung der Pars palatina palatoquadrati in direkte Beziehung bringen. Es finden bei der weiteren Entwickelung noch sehr eingreifende Veränderungen in der Pars praecerebralis cranii statt. Das Septum interorbitale ist eine später erst auftretende Bildung, welche aus dem jetzt noch gar nicht besonders erkennbaren Rostrumteil zwischen Hirnschädel und Cornu trabeculare entsteht. Vor den Cornua trabecularia wächst

später das Rostrum zum langen Septum nasi aus, ohne dass die Cornua trabecularia diesem Auswachsen folgen. Besonders erscheint der Befund, dass bei einem Schädel, welcher später geradezu als Typus des tropibasischen erscheint, ein Interorbitalseptum erst so ausserordentlich spät auftritt. Noch im letzten hier behandelten Stadium (Fischchen von 20 mm Gesamtlänge) liegt das Auge seitlich neben dem Vorderhirn; es schiebt sich erst viel später vor die Pars cerebralis cranii. Wir sehen hier eine prinzipiell gleiche Erscheinung wie bei der Labyrinthregion, dass nämlich die Grenze der Orbitotemporal- gegen die Ethmoidalregion ontogenetisch sehr starke Verschiebungen aufweist. Die späte Entstehung des Septum interorbitale ist deswegen auch von besonderem Interesse, weil Gaupp aus vergleichend-anatomischen Gründen eine primäre Tropibasie in gewissen Grenzen für wahrscheinlich hält. Eine Ableitung und Vergleichung der eigentümlichen Bildungen der Pars praecerebralis cranii von Lepidosteus mit den Rostrumbildungen bei den Selachiern scheint mir nicht ohne weiteres möglich zu sein.

Occipitalregion. Die Entwickelung der Occipitalregion des Primordialcranium vollzieht sich in der gleichen Weise, wie prinzipiell bei allen niederen Wirbeltieren (Sewertzoff [1896]). Die Entwickelungsvorgänge, welche bei der Anlage der Occipitalregion bei Lepidosteus osseus eine Rolle spielen, hat K. E. Schreiner (1902) beschrieben; in den meisten Punkten kann ich seiner Beschreibung zustimmen. Die Verknorpelung der Occipitalregion beginnt etwas später als die der übrigen Craniumabschnitte. Die Parachordalia strahlen von der Labyrinthregion caudalwärts aus in eine dorsolaterale und ventrolaterale parachordale Längsleiste. Zwischen den einzelnen Spinalnerven an den Ansatzstellen der Septa intermuscularia bilden sich an der dorsolateralen Längsleiste kleine Knorpelbuckel aus, welche die einzigen rasch vorübergehenden An-

klänge an Wirbelbogen in dem Anfangsteil der Occipitalregion darstellen (Fig. 8). Solche Knorpelbuckel treten auf zwischen dem Stamm des Vagus und dem Nervus IV^v, zwischen dem Nervus IV^v und V^v, sowie zwischen den Nerven V^v und VI Wir können demnach im Stadium III noch drei kleine Wirbelbogenrudimente erkennen. Nun verschmelzen aber die Knorpelvorsprünge sehr rasch dorsal von den Nerven miteinander, wachsen als geschlossene occipitale Seitenwand aus und legen sich der caudalen Ohrkapselkuppel über dem Vagusstamme hinweg an. So entsteht eine occipitale Seitenwand, durch welche der Nervus IV^v und V^v hindurchtreten, während der Nervus VI zunächst noch über ihren caudalen Teil hinwegtritt (Fig. 17). Dieser caudale Rand hängt stärker lateralwärts über und setzt sich von der übrigen Seitenwand noch etwas ab; nach Schreiner wird er als isolierter, dorsaler Bogen angelegt, der sehr rasch mit der occipitalen Seitenwand vor ihm verschmilzt; dieses rasch vorübergehende Zwischenstadium konnte ich nicht beobachten.

Der dorsale Bogen, der mir demnach nur noch nach seiner Verschmelzung mit der occipitalen Seitenwand als deren caudaler Rand erschien, ist der Bogen zwischen dem Nervus VI und VII. Ein rudimentärer kurzer Bogen bildet sich noch zwischen Nervus VII und VIII, dann folgt zwischen Nervus VIII und IX der erste echte Wirbelbogen. Dieser erste vollentwickelte Wirbelbogen wird später noch dem Occipitalbogen des Schädels angefügt. Der Chorda haften in dem ganzen hier in Betracht kommenden Gebiete — es wurde von den älteren Entwickelungsstadien nur die vordere Körperhälfte in fortlaufende Serien zerlegt, sodass ich nicht aussagen kann, wie weit die Wirbelsäulenanlagen caudalwärts fortgeschritten sind — jederseits eine dorsolaterale und ventrolaterale knorpelige Längsleiste an, sodass die Wirbelbogen durch die dorsolaterale parachordale Längsleiste an ihren Basen miteinander verbunden

sind. Welche Momente nun die Absetzung des Kopfes vom Rumpfe zwischen dem ersten und zweiten vollentwickelten Wirbel bedingen, soll erst bei der Gesamtentwickelung des Kopfes am Schluss besprochen werden. Die Frage der Metamerie der Occipitalregion wird weiter unten bei Besprechung der Nerven erfolgen. Jetzt soll nur noch in aller Kürze besprochen werden, wie die definitive Occipitalregion von dem letzten hier beschriebenen Stadium abgeleitet werden muss. Bei dem erwachsenen Tier zerfällt die occipitale Seitenwand in die Seitenwand im engeren Sinne und den Occipitalbogen. Durch die Seitenwand treten durch die Nerven V^v, VI und VII (Fürbringer's Nervus z, a, b, Schreiner's 1., 2., 3. Nerv.), durch den Occipitalbogen die Nerven VIII und IX (Fürbringer's c, d, Schreiner's 4., 5. Nerv.). Aus diesem Verhalten der Nerven lässt sich sofort die Ableitung der occipitalen Seitenwand des erwachsenen Tieres von dem embryonalen Zustande ablesen. Der Occipitalbogen des erwachsenen Tieres muss aus der Verschmelzung des Bogenstumpfes zwischen Nervus VII und VIII mit dem ersten vollentwickelten Wirbelbogen zwischen Nervus VIII und IX entstanden sein. Die occipitale Seitenwand ist eine weitere Fortbildung der Seitenwand, wie sie schon beim Tiere von 20 mm (Stadium V) sich findet. Die Verschmelzung des ersten Wirbelbogens mit dem Bogenstumpf zwischen Nervus VII und VIII erfolgt sehr spät; denn bei dem früher beschriebenen Tiere von 15 cm Gesamtlänge (Veit [1907]) waren die beiden Komponenten des Occipitalbogens noch getrennt[1]). Der Occipitalbogen des erwachsenen Tieres ist also zwei Skeletmetameren des Rumpfes gleichzusetzen, die noch in der Entwickelung als freier Wirbelbogen und Bogenrudiment nachweisbar sind. Die occipitale Seiten-

[1]) In der damaligen Beschreibung ist ein Fehler unterlaufen. Es wurde das Bogenrudiment zwischen Nervus VII und VIII (damals nach Fürbringer bezeichnet b, c) nicht dem Occipitalbogen, sondern der occipitalen Seitenwand zugerechnet.

wand ist vier Skeletmetameren gleichzusetzen, von denen aber in der Entwickelung nur eines noch als Bogenrudiment auftritt zwischen Nervus VI und VII (Schreiner), während davor nur in der allerfrühesten Anlage kleine Knorpelhöcker zwischen den Nerven an den Ansatzstellen der Septa intermuscularia auf eine ehemalige Skeletsegmentierung hinweisen.

Splanchnocranium. Die Entwickelung des Splanchnocranium vollzieht sich im allgemeinen in Bahnen, die aus den Untersuchungen bei anderen Fischen schon bekannt sind. Nur einen Punkt möchte ich herausgreifen. In der ersten Anlage, dem Vorknorpelstadium, bilden die verdichteten Mesenchymmassen einen kontinuierlichen Stab in jeder Kiemenbogenhälfte, die Zellmassen stossen ventral im Gebiete des späteren Basibranchiale unter den Hypohyalia aufeinander und konfluieren hier; dorsal lösen sich die Vorknorpelstäbe der einzelnen Kiemenbögen allmählich in lockeres Mesenchymgewebe auf, ohne an der Schädelbasis als dichte Zellmassen zu erscheinen. Nur der Vorknorpelstab des Hyalbogens setzt sich bis gegen die Ohrkapselanlage heran fort und verschmilzt jetzt schon untrennbar mit ihr. In den vorknorpeligen Kiemenskeletanlagen treten nun einzelne Knorpelherde auf, entsprechend den späteren Teilen eines jeden Kiemenbogens. Diese Knorpelherde, welche von Anfang an durch die verdichteten Zellmassen miteinander zusammenhängen, stossen bei ihrem Auswachsen aufeinander und verschmelzen nun synchondrotisch. Es bilden so die einzelnen Elemente eines jeden Kiemenskeletbogens unter sich einen Stab, dieser wieder verschmilzt mit dem Basibranchiale, sodass zum Schluss die einzelnen Teile des ganzen Hyobranchialskelets miteinander zusammenhängen. Es ist aber trotzdem möglich, die Grenzen der einzelnen Skeletstücke festzustellen, zumal der Knorpel, welcher die Stücke verbindet, sehr bald sich färberisch ein wenig anders verhält wie der sonstige hyaline Knorpel; später wird dieser Verbindungsknorpel

durch Bindegewebe ersetzt, in welchem es dann schliesslich zur Bildung eines Gelenkspaltes kommt. Von besonderem Interesse ist es nun, dass die Hyomandibel, deren Vorknorpelanlage schon bis an die Ohrkapselanlage heranreichte, knorpelig mit der Ohrkapsel verwächst; und zwar ist der Knorpel an der Grenze von Hyomandibel und Ohrkapsel stellenweise echter hyaliner Knorpel, der sich genau so färbt wie anderer hyaliner Knorpel. Es erscheint mir dieser Befund für die Gehörknöchelfrage bei den terrestrischen Wirbeltieren von einigem Interesse zu sein, weil neuerdings von verschiedenen Seiten (Fuchs [1905, 1906], Drüner [1904]) grosses Gewicht darauf gelegt wird, dass die Gehörknöchelchen oft in der ersten Vorknorpelanlage mit der Ohrkapsel zusammenhängen. Doch will ich mich mit diesem Hinweis vorläufig begnügen, da das Thema mir jetzt fern liegt.

Die Zerlegung der Kiemenskeletbögen in ihre einzelnen Elemente und die Ausbildung der Gelenke erfolgt so spät, dass dies von mir nicht mehr beobachtet werden konnte. Auf die allgemeine Bedeutung, die diesem Befunde zukommt, soll weiter unten noch hingewiesen werden.

Prinzipiell ganz gleich spielen sich die Entwickelungsvorgänge am Kieferbogen ab. Die Mandibel ist durch hyalinen Knorpel mit dem Palatoquadratum verwachsen, dieses mit dem Processus basipterygoideus. Nur ist hier die synchondrotische Verwachsung rasch vorübergehender Natur, da schon bei einem Fischchen von 20 mm Gesamtlänge (Stadium V) die Bildung des Gelenkes zwischen Palatoquadratum und Processus basipterygoideus und zwischen Mandibel und Palatoquadratum eingeleitet ist.

Hirnnerven und Spinooccipitalnerven.

Zur Frage der peripheren Ausbreitung der Hirnnerven habe ich den bekannten Tatsachen nichts Neues hinzufügen können.

In den Arbeiten von Allis (1897) und van Wijhe (1882) sind die Verhältnisse der Kopfnerven der Ganoiden ganz besonders eingehend untersucht worden. Soweit meine Untersuchungen des Ursprunges und der ersten Verzweigung der Hirnnerven zu Resultaten geführt haben, die von den bisher bei anderen Fischen gewonnenen abweichen, will ich mich in dieser Abhandlung auf eine kurze Aufzählung der abweichenden Daten beschränken. Es sind noch so manche Punkte in der Anatomie der Hirnnerven der niederen Wirbeltiere ungeklärt, dass es mir noch nicht möglich erscheint zu übersehen, welche Erscheinungen im Hirnnervenverlauf bei Lepidosteus als ursprünglich, welche als abgeändert aufgefasst werden müssen. Eine jede Verallgemeinerung und vergleichend-anatomische Verwertung der Befunde will ich deshalb vorläufig unterlassen.

Von allen Autoren, die sich in letzter Zeit mit der Anatomie der Kopfnerven der Fische beschäftigt haben, ist immer wieder betont worden, dass die gebräuchliche Nomenklatur völlig unzureichend ist; B. A. Panschin (1910) hat dieser Ansicht letzthin wieder ganz besonders Ausdruck verliehen. Ich habe, ohne damit in theoretischer Hinsicht irgend eine Deutung geben zu wollen, rein nach dem sich bietenden systematischen Bilde eine von der üblichen etwas abweichende Bezeichnung angewandt. Dass der Nervus ophthalmicus profundus, welcher bisher zumeist als Trigeminus I bezeichnet wurde, als selbständiger Hirnnerv aufzufassen ist, dürfte wohl keinem Widerspruch begegnen. Nicht nur muss der Nerv in seinem anatomischen Verhalten völlig vom Trigeminus abgesondert werden, er hat auch eine abweichende Entstehungsgeschichte, wie aus den Untersuchungen von A. Brauer (1904) und H. Marcus (1910) hervorgeht, welche zeigten, dass bei Gymnophionen der Nerv nur aus einer ectodermalen Placode, nicht aus der Kopfganglienleiste entsteht. Ich habe deshalb einen neuen Namen

gewählt und dafür den des einzigen Hauptastes zur Benennung des ganzen Nerven benutzt. Es fand sich, dass der Ophthalmicus profundus eine kurze, aber breite Anastomose zum Ramus inferior oculomotorii sendet. Die Nervenfasern des Ramus anastomoticus gehen zu einem Ganglienzellhaufen, welcher in der Bahn des Ramus inferior oculomotorii sich findet; weiterhin entsendet der Oculomotorius einen Ramus ciliaris in den Bulbus. Nach dem Verhalten der anderen Formen ist es wahrscheinlich, dass der Hauptteil der Fasern des Ramus ciliaris oculomotorii aus dem Ganglienzellhaufen des Ramus inferior stammt (G. Schwalbe [1879]). Schneider (1882) deutete den Ophthalmicus profundus als ventrale Wurzel des Oculomotorius; dem kann nicht mehr zugestimmt werden, da der Ophthalmicus profundus als völlig selbständiger Nerv entsteht und erst sekundär die Verbindung mit dem Oculomotorius eingeht; Schneider beschreibt auch selbst, dass der Hauptstamm des Ophthalmicus profundus über den Bulbus hinweg rostralwärts zieht.

Es wurde schon oben bei der Beschreibung ausgeführt (S. 160), dass der Ophthalmicus lateralis vom Facialis völlig abgetrennt werden muss. Der Nerv versorgt die Sinnesorgane der Seitenlinie der vorderen Labyrinthregion mit einem allgemein als Ramus oticus bezeichneten Nerven, sowie weiterhin die Sinnesorgane des Supraorbital- und Infraorbitalkanales; die beiden letzteren Äste wurden als Nervi infraorbitalis und supraorbitalis bezeichnet, sodass in ihren Namen schon ihre Bedeutung erkennbar ausgedrückt ist, und die Nerven nicht mehr als Facialisäste in der Nomenklatur erscheinen. Es wurde ebenfalls schon bemerkt, dass die einzige Anastomose, welche vom Ophthalmicus lateralis in den Facialis geht, sicher nur in den Truncus hyoideomandibularis eintritt, und hier wahrscheinlich nur Fasern in den Ramus mandibularis entsendet. Sämtliche Seitenorgane des Vorderkopfes würden dann vom Nervus ophthalmicus lateralis allein innerviert werden.

Der Trigeminus und Facialis liessen sich vollständig voneinander trennen. Es ging nur eine mächtige Anastomose aus dem Facialisganglion in den Truncus maxillomandibularis trigemini. Der Trigeminus versorgte weiterhin den Kieferbogen und den Vorderkopf (Truncus maxillomandibularis, Ramus ophthalmicus superficialis, Rami musculares), der Facialis den Hyalbogen und die Sinnesorgane des Mandibularkanals (Truncus hyoideomandibularis), sowie das Dach der Mundhöhle (Ramus palatinus). Erwähnen möchte ich nur, dass ich keinen Ramus internus des Nervus mandibularis facialis fand. Der Nervus glossopharyngeus und vagus zeigen im Verhalten ihres Ursprunges und ihrer Ramifikation keine Erscheinungen, die einen prinzipiellen Unterschied gegenüber den Befunden bei anderen Fischen darstellen.

Einen Nervus praeopticus konnte ich nicht finden. Dieser Nerv scheint eine Eigentümlichkeit der Dipnoer zu sein (Pinkus [1894, 1895], Sewertzoff [1902]). Das etwas abgesetzte Bündel des Olfactorius, welches Allis (1897) bei Amia als Nervus praeopticus deutet, scheint mir doch diese Deutung nicht zuzulassen, zumal C. U. Ariëns Kappers (1909) ausdrücklich hervorhebt, dass er bei der Untersuchung des Hirnes von Lepidosteus und Amia keine Andeutung eines Nervus praeopticus findet.

Mit wenigen Worten möchte ich noch das Verhalten der spinooccipitalen Nerven besprechen. Um ein ausführliches Wiederholen der Einzelbefunde zu vermeiden, habe ich ein Diagramm in der von Sewertzoff (1896) zuerst angewandten Weise angefertigt, aus welchem die Befunde direkt abzulesen sind. Im Stadium I fand sich ein Bild der Myotome und Spinooccipitalnerven, welches völlig dem entsprach, welches K. E. Schreiner (1902) von gleich alten Stadien beschreibt. Nur war die rostrale Myotomplatte nicht mehr in einzelne Myotome zerlegbar; das erste Myotom Schreiner's war schon

rückgebildet, wie nicht anders erwartet werden durfte. Weiterhin finden sich aber gewisse Differenzen zwischen den Befunden von Schreiner und meinen eigenen. Ich finde, dass so-

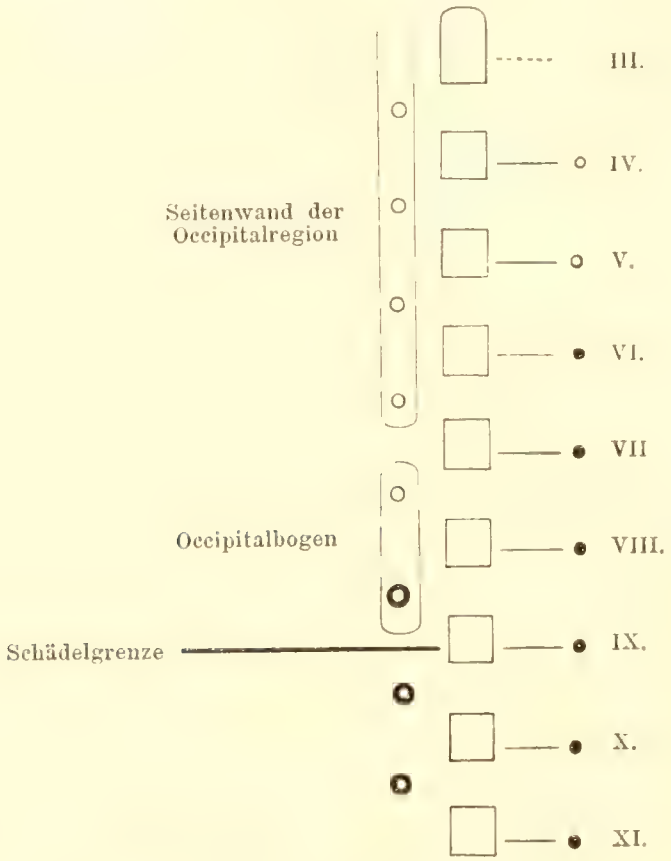

Textfigur 1.

Schematisches Diagramm zur Darstellung der Entwickelungsvorgänge der Occipitalregion von Lepidosteus osseus, nach der von Sewertzoff (1896) zuerst angewandten Methode. Die Rechtecke stellen die Myotome dar. Rechts ind durch horizontale Striche die ventralen Nervenwurzeln, durch punktierte Linie die zu Grunde gehende ventrale Wurzel angegeben; die ausgefüllten Kreise stellen die dorsalen Nervenwurzeln dar, leere Kreise deuten zu Grunde gehende dorsale Wurzeln an. Links sind durch dick umrandete Kreise die als echte vollständige Wirbelbogen angelegten dorsalen Bogen angegeben, durch dünn umrandete Kreise die Bogenrudimente.

wohl der Nervus IV als auch der Nervus V ihre dorsalen Wurzeln verlieren und lange Zeit als isolierte ventrale Wurzeln erhalten bleiben. Es ist mir selbst nicht möglich gewesen, mich von der Rückbildung des Nervus IV^{V} zu überzeugen, sodass ich

es offen lassen muss, ob nicht der Nervus IV^v überhaupt persistiert und bisher nur seiner Feinheit wegen übersehen wurde.

Ich kann mir die Divergenz gegenüber den Befunden von K. E. Schreiner nur so erklären, dass ihm in Horizontalserien die feine Wurzel IV^v entgangen ist, und in den Transversalserien zufällig individuelle Variationen vorgelegen haben, bei denen die dorsale Wurzel des Nervus V noch erhalten war. Dass sehr erhebliche Variationen im Bilde der spinooccipitalen Nerven vorkommen, habe ich selbst an vielen meiner Serien erfahren, wie bei der Einzelbeschreibung auch angeführt wurde. Da mir aber eine recht beträchtliche Anzahl von Serien zur Verfügung steht, glaube ich für meine Befunde und deren Deutung einstehen zu können.

Nach meinen Befunden werden die ersten drei Myotome in Mesenchymgewebe aufgelöst, das vierte Myotom stark reduziert, erst vom fünften ab bleiben die Myotome völlig erhalten. Es werden eine ventrale und zwei dorsale Wurzeln rückgebildet (III^v, IV^d und V^d); ob der Nervus IV^v später noch schwindet, kann ich nicht aussagen. Bei Besprechung der Entwickelung der Occipitalregion des Schädels wurde schon erwähnt, dass in die occipitale Seitenwand die Reste von vier dorsalen Bögen aufgenommen werden, dass der Occipitalbogen sich aus zwei dorsalen Bögen aufbaut. Die Verhältnisse sind in das Diagramm ebenfalls eingetragen. Es liess sich feststellen, dass vom Nervus VI an Äste in die Brustflosse eintreten; dies korrespondiert mit den Untersuchungen von Fürbringer (1897), welcher zeigte, dass vom Nervus a (= VI) an Äste in die Brustflosse des erwachsenen Lepidosteus eintreten.

III. Abschnitt.

Zusammenfassung der Resultate. Der Kopf in seiner Entwickelung als Ganzes betrachtet.

Es wurden bisher stets nur die Änderungen besprochen, welche ein einzelnes Organ oder eine Region des Schädels bei der Entwickelung erkennen liess. Es soll jetzt versucht werden, das Bild zusammenfassend, eine Entwickelung des Kopfes als Ganzes zu entwerfen, soweit dies bisher untersucht werden konnte.

Bei der Entwickelung kommt es zu einer Vergrösserung, einem Auswachsen des Kopfes. Die Entwickelung der einzelnen Organe und Abschnitte des Kopfes erfolgt sehr verschieden rasch. Sie führt bei dem einen Teile in erster Linie zu einer Differenzierung und Spezialisierung der Abschnitte, bei einem anderen Teile zu einer Gesamtvergrösserung. Hieraus resultiert ein starkes Verschieben der einzelnen Organe gegeneinander. Demnach muss bei der Entwickelung des Kopfes stets unterschieden werden zwischen dem Wachstum und der Vergrösserung des Kopfes im ganzen und deren Folgen für den übrigen Körper, sowie dem Wachstum und der Vergrösserung der einzelnen Bestandteile des Kopfes und ihrer gegenseitigen Beeinflussung.

Das erste Organ des Kopfes, welches sehr frühzeitig einen Höhepunkt der Entwickelung erreicht, ist das Gehirn. Dieses erstreckt sich anfangs durch die ganze Länge des Kopfes; seine einzelnen Hauptabschnitte sind im Stadium I im wesentlichen entwickelt. Später differenzieren sich nur noch die

einzelnen Teile des Gehirnes weiter, das Organ streckt sich im ganzen durch Verringerung der Mittelhirnbeuge, die Lobi olfactorii wachsen aus den Seitenteilen des Vorderhirnendes aus und legen sich schliesslich vor das ursprüngliche Hirnende; im ganzen bleibt aber das Gehirn im Verhältnis zum übrigen Kopfgebiete relativ stark im Wachstum zurück.

Vor dem Hirne entfaltet sich der Vorderkopf; dieser wächst in ganz ungewöhnlichem Masse aus, sodass schliesslich das cerebrale Kopfgebiet nur wie ein kleiner Anhang des Vorderkopfes zwischen diesem und dem Rumpfe eingeschaltet erscheint. Starke Verschiebungen der Nerven und Sinnesorgane begleiten diesen Vorgang. Das Geruchsorgan, welches anfangs neben dem Vorderhirn liegt, entfernt sich weit von ihm, da das Organ infolge des Auswachsens des präcerebralen Kopfgebietes weit rostralwärts vorgeschoben wird. Der Nervus olfactorius wird dadurch zu einem langen Nervenstrang ausgezogen.

Ebenso schiebt das Auge sich am Hirn entlang rostralwärts, wenn auch bei den beobachteten Stadien die Verlagerung sich noch in mässigen Grenzen hält. Erst späterhin treten auch hier sehr weitgehende Verschiebungen ein, sodass schliesslich das Auge vor der Pars cerebralis cranii liegt. Dann wächst auch der Nervus opticus zu einem relativ langem Stamme aus, welcher von caudomedial nach rostrolateral zum Bulbus zieht.

Auch die übrigen Hirnnerven des Vorderkopfes zeigen in deutlicher Weise die Folgeerscheinungen der Verlängerung des Vorderkopfes. Es kommt hierbei selbst zu gewissen Verschiebungen der Nervenursprünge gegeneinander. Da das Gehirn im Wachstum relativ stehen bleibt, wird bei der Vergrösserung der Nervenwurzeln und ihrer Ganglien der Abstand zwischen den einzelnen Wurzeln relativ geringer, sodass schliesslich

die Nerven des Trigeminofacialiskomplexes zu einem fast unentwirrbaren Ganzen verschmelzen. Die Wurzel des Ophthalmicus profundus wird vom Ganglion trigemini gedeckt. Die beiden Wurzelfäden des Trigeminus, welche anfangs ventralwärts zogen, um ihr Ganglion ventrolateral neben der Hinterhirnbasis zu bilden, vereinigen sich später zu einem Strang, der von dorsocaudal nach ventrorostral läuft und ein lang ausgezogenes Ganglion ventrolateral vor dem Hinterhirn bildet. Die Wurzeln und das Ganglion des Trigeminus werden ausserdem noch von den Ganglien des Ophthalmicus lateralis und Facialis bedeckt. Es wurde schon oben (S. 197) darauf hingewiesen, dass diese Verschiebungen der Organe des Vorderkopfes — Nase, Auge, Hirnnerven — in dem zuletzt beschriebenen Stadium V noch lange nicht zum Stillstand gekommen sind. Es interessieren diese Erscheinungen, denen in späteren Untersuchungen noch weiter nachgegangen werden muss, zunächst nur deshalb ganz besonders, weil sie die Verschiebungen erklärlich machen, welche zwischen den einzelnen Abschnitten das Cranium sich nachweisen liessen. Es wurde oben (S. 193) ausführlich besprochen, wie weitgehende Verschiebungen besonders im Grenzgebiet der Labyrinth- und Orbitotemporalregion stattfinden. Es kommt hier zu Verschiebungen der seitlichen Schädelwand gegen die Bodenplatte, der lateralen Teile der Bodenplatte gegen deren medianes Gebiet. Der Ausdruck Verschiebung ist hier natürlich so zu verstehen, dass ein ungleiches Wachstum der Schädelgebiete statthat. Das Zurückbleiben der medianen Teile des Schädelbodens der Labyrinthregion konnte in Verbindung gebracht werden mit dem Auswachsen des Infundibulum aus der Vorderhirnbodenplatte. So ändert sich das Bild der Grenzen der einzelnen Schädelregionen gegeneinander in nicht unbeträchtlichem Masse während einer langen Entwickelungszeit. Es ist überhaupt eine generelle Eigentümlichkeit „primitiver" Formen, dass ihre Entwickelung

erst sehr spät zum Abschluss kommt. Das tritt bei Lepidosteus osseus ganz besonders deutlich hervor. Denn bei einem 20 mm langen Tiere sind einige der auffallendesten Charaktere des Schädels des erwachsenen Tieres noch gar nicht angedeutet. Es besteht noch kein Interorbitalseptum, welches später als mediane Platte zwischen der Pars cerebralis cranii und dem Gebiet der „Cornua trabecularia" sich einschiebt, es besteht noch kein langes Septum nasi, beides Bildungen, welche in ihrer besonders mächtigen Entfaltung dem Kopfskelet von Lepidosteus osseus geradezu das Gepräge verleihen.

Wichtiger noch als die eben besprochenen Erscheinungen, welche sich im Gebiete des Kopfes selbst abspielen, sind ähnliche Vorgänge an der Kopf-Rumpfgrenze. Hier dehnen sich die Kiemenbögen allmählich vom Kopf in den Rumpf hinein aus, hier wird der Vagus und Glossopharyngeus caudalwärts ausgezogen. Es werden dabei unter Mitwirkung des sich ausdehnenden Labyrinthorganes und der knorpeligen Ohrkapsel die ersten Rumpfmyotome und die ersten spinalen Nerven zum Teil zerstört. Es ist dies prinzipiell der gleiche Vorgang, wie ihn besonders F r o r i e p in seinen zahlreichen Untersuchungen klar gestellt hat. Es erhebt sich nun die Frage, wo kommt es schliesslich zur Bildung der Kopf-Rumpfgrenze, resp. welche Momente sind hierbei Ausschlag gebend? Es ist leicht verständlich, dass in dem Gebiete, in welchem die Myotome und Septa intermuscularia fehlen oder stark reduziert sind, eine Anlage isolierter Wirbel nicht mehr erfolgt. Denn das darf wohl als sicher gestellt gelten, dass bei niederen Formen, welche noch eine sehr primitive Wirbelsäule aufweisen, die Bildung der Wirbel in hohem Masse von der Muskulatur abhängig, bis zu einem gewissen Grade eine Funktion derselben ist. Da nun an der Kopf-Rumpfgrenze Spinalnerven und Myotome als solche zu Grunde gehen und zum Teil nachweislich in Mesenchym zerfallen, so kann es nicht wundernehmen, dass die Knorpel-

anlagen der Wirbelsäule nicht mehr in typischer Weise erscheinen, sondern bei im allgemeinen weniger kräftiger Gesamtanlage und Verringerung der sie trennenden Abstände infolge der Verschmälerung der Myotome verschmelzen. Welche Momente bedingen es aber, dass freie Wirbel dem Schädel assimiliert werden? Man hat hier eine Immobilisierung der Wirbel angenommen durch die Kiemenbögen, durch das Parabasale, durch Zugrundegehen der Muskulatur. So sollte es zu einer sekundären Assimilation der ersten freien Wirbel gekommen sein. Man ist bisher in der Fragestellung ausgegangen vom Verhalten bei erwachsenen Tieren. Dort finden sich freie Wirbel, die dem Schädel folgen, und es handelte sich demnach um das Problem, wie solche freien Wirbel sekundär dem Schädel angegliedert werden können. Die Lösung scheint mir durch die Befunde der Ontogenese sehr erleichtert zu sein. Es handelt sich gar nicht um eine Assimilation freier Wirbel, sondern um das Ausbleiben einer Zerlegung der zusammenhängenden Wirbelreihe in einzelne Elemente. Hier scheint mir nun die Funktion eine ausschlaggebende Rolle zu spielen. Bei den meisten Fischen sind die Wirbel zu einer gewissen Zeit der Entwickelung durch Knorpel oder Vorknorpel untereinander verbunden; eine Absetzung der einzelnen Wirbel voneinander erfolgt erst sehr spät (Schauinsland [1905]). Die experimentellen Forschungen der letzten Jahre haben uns gezeigt, in welch hohem Grade die Entwickelung der Regenerate bei niederen Wirbeltieren in früher Entwickelungszeit durch die Funktion beeinflussbar ist (Harms [1910]). So erscheint es mir berechtigt anzunehmen, dass in gewissen Grenzen funktionelle Einflüsse auch bei der normalen Entwickelung niederer Wirbeltiere eine Rolle spielen können; denn wir dürfen doch wohl nicht annehmen, dass die Eigenschaft, funktionell beeinflussbar zu sein, erst durch Regenerationsprozesse neu hervorgerufen

wird. Solchen funktionellen Einflüssen müssen nun meines Erachtens auch bei der Ausbildung der Kopf-Rumpfgrenze von Lepidosteus osseus eine Rolle zukommen. Nach den Beobachtungen von Fülleborn (1894) u. a. schwimmt ein Fischchen von 20 mm Gesamtlänge (Stadium V) schon längst frei herum. Seine Muskulatur wird demnach funktionell das Skelet beeinflussen können. Die ersten Wirbelbogen werden durch den Kiemenapparat, welcher sich unter den Anfangsteil der Wirbelsäule unterschiebt, fast unbeweglich fixiert werden; diese Wirbelbogen sind auch ausserordentlich rudimentär, da hier schon die Myotome teilweise verdrängt sind. Aber auch noch der erste vollentwickelte Wirbelbogen wird nicht frei, sondern bleibt am Cranium fixiert. Hier scheint mir nun eine Immobilisierung durch den Kiemenbogenapparat nicht mehr allein bewirkt zu werden; es erstreckt sich nur das Ende des Kiemenbogenapparates soweit caudalwärts. Hier legt sich aber der Schultergürtel, welcher im Stadium V schon in allen seinen Knorpelteilen angelegt ist, dem Schädel an und ist später selbst durch das Suprascapulare fest dem Schädelskelet (Squamosum) verbunden. Diese knöcherne Verbindung ist jetzt erst in der Anlage erkennbar.

Für eine Immobilisierung des ersten vollentwickelten Wirbelbogens kommt demnach bisher als ursächliches Moment nur der primordiale Schultergürtel in Frage. Es ist klar, dass noch manche andere Punkte für die Bestimmung der Lage der Kopf-Rumpfgrenze in Frage kommen können. Wichtig erscheint mir nur, dass funktionelle Einflüsse auf das sich entwickelnde Tier hier eine Rolle spielen können. Vorläufig ist in diesem Punkte kein sicheres Urteil zu gewinnen, da funktionelle Einflüsse durch Untersuchung der normalen Entwickelung wohl wahrscheinlich gemacht, aber noch nicht erwiesen werden können.

Froriep (1905) hat neuerdings die Frage aufgeworfen,

ob überhaupt eine Verschiebung der Craniovertebralgrenze bei den Wirbeltieren vorkommt, oder ob nicht vielmehr mit der erstmaligen Ausbildung des Kopfes die Craniovertebralgrenze definitiv festgelegt ist. Es ist ohne weiteres zuzugeben, dass eine Vergleichung sehr erschwert ist, da wir keine festen Punkte haben, von denen ausgehend wir die Zählung der Somite vornehmen können. Froriep (1902) selbst hat darauf hingewiesen, dass die Ohrblase nicht als Marke benutzt werden kann, da sie in erheblichem Masse ihre Stellung in der Entwickelung ändert. Dass das craniale Ende der Urniere als fixer Ausgangspunkt dienen kann, wie Froriep (1905) neuerdings will, erscheint aber noch viel weniger möglich, da gerade das craniale Ende der Urniere in seinem Auftreten ausserordentlichen Schwankungen unterliegt. Es ist also nur möglich unter Abwägung aller in Betracht kommenden Momente unter Vermeidung einer schematischen Beurteilung von einem Gesichtspunkte aus eine vergleichende Betrachtung verschiedener Wirbeltiercranien anzustellen. Hier muss die Untersuchung und Vergleichung der Zustände erwachsener Tiere, das Untersuchungsgebiet der vergleichenden Anatomie in engerem Sinne, im Zusammenhang mit den Befunden entwickelungsgeschichtlicher Forschung verwertet werden. Denn so wenig wie die vergleichende Anatomie allein eine Lösung des Problems geben kann, ebensowenig kann die entwickelungsgeschichtliche Forschung für sich eine erschöpfende Beantwortung der hier zu stellenden Fragen geben. Durch die Befunde der entwickelungsgeschichtlichen und vergleichend-anatomischen Forschung scheint mir nun, wie aus den zusammenfassenden Darstellungen von Fürbringer (1897) und Gaupp (1898, 1905) hervorgeht, ziemlich sicher erwiesen zu sein, dass die Craniovertebralgrenze der Amnioten um drei Metamere caudalwärts verschoben ist gegenüber der Grenze bei Amphibien. Dass die Craniovertebralgrenze bei den Amphibien nicht ohne weiteres

gleich zu setzen ist der Craniovertebralgrenze bei Selachiern, ist mir schon deswegen wahrscheinlich, weil, wie oben auseinandergesetzt (S. 183), das Selachiercranium überhaupt kein einheitlicher morphologischer Begriff ist. Vielleicht spielen auch bei der Absetzung des Schädels von der Wirbelsäule bei Selachiern funktionelle Einflüsse eine Rolle. Es würde dann besonders darauf zu achten sein, ob es sich um ovipare oder vivipare Formen handelt, da bei ersteren natürlich funktionelle Einflüsse von geringerer Bedeutung sein müssen. So wäre es auch verständlich, dass relativ nah verwandte Formen nicht unerhebliche Verschiedenheiten zeigen können. Ich muss mich mit diesem Hinweise begnügen. Wir kennen einstweilen nur von sehr wenigen Selachiern die einzelnen Phasen der Entwickelung des Kopfes; auf die Bedeutung funktioneller Einflüsse in der Ontogenese und die Möglichkeit, dass auf solche Einflüsse manche Charaktere des erwachsenen Tieres zurückzuführen sind, wurde dabei wohl bisher kaum geachtet. Eigene Erfahrungen über die Entwickelung des Selachierschädels stehen mir bislang nicht zur Verfügung. Dass überhaupt eine Verschiebung der Craniovertebralgrenze bei den Wirbeltieren vorkommt, scheint mir durch die ontogenetischen Befunde bei verschiedenen Selachiern und besonders bei den Ganoiden sicher erwiesen zu sein.

Es ist nun eine vielleicht zunächst auffallende Erscheinung, dass bei terrestrischen Formen die oft sehr erhebliche Vergrösserung des Schädels nicht zu ausgedehnten Wirbelassimilationen führt wie bei wasserlebenden Tieren. Dies weist schon darauf hin, dass die Ursache der Schädelvergrösserung bei terrestrischen Formen eine andere sein wird wie bei kiemenatmenden Tieren. Bei letzteren spielt, wie zur Genüge hervorgehoben wurde, die Verlagerung des Kiemenbogenapparates unter die Wirbelsäule, welche wohl zum Teil eine Folge der mächtigen Entfaltung der Kiefer ist, und die Befestigung des

Schultergürtels am Schädel eine Hauptrolle. Es wird so der Schädel durch Anlagerung von Wirbeln verlängert, das Cavum cerebrale cranii und das Gehirn selbst werden davon kaum tangiert. Anders bei terrestrischen Formen; hier vergrössert sich das Gehirn in allererster Linie. Der Hirnschädel nimmt durch eigenes Wachstum an Grösse zu, zum Teil werden ursprünglich extracerebrale Räume dem Cavum cerebrale cranii angefügt, wie aus den Untersuchungen von Gaupp (1905) und neuerdings Voit (1909) hervorgeht. Da der Kiemenbogenapparat zum grossen Teile zurückgebildet wird, nur Reste von ihm neue Verwendung finden, spielt er bei der Schädelbildung keine ausschlaggebende Rolle mehr.

Funktionelle Einflüsse spielen wahrscheinlich auch bei der Zerlegung der Kiemenskeletbögen in ihre einzelnen Segmente eine Rolle. Die Zerlegung der Kiemenskeletbögen erfolgt ausserordentlich spät zu einer Zeit, in welcher das junge Fischchen schon frei herumschwimmt und auch schon auf Raub ausgeht. Beweglich müssen also die Kiemenskeletbögen schon sein, wenn auch die einzelnen Stücke noch knorpelig zusammenhängen. Die Konsistenz des Knorpels ist wohl als viel weicher anzunehmen als in späteren Stadien. Es ist klar, dass bei einer ontogenetisch so späten Zerlegung der Kiemenskeletbögen in ihre einzelnen Teile zu einer Zeit, in welcher die Teile längst funktionell in Anspruch genommen werden, die Funktion auch einen gewissen Einfluss auf die Gliederung der Skeletbögen wird ausüben können. Dohrn (1884) hat zuerst die Ansicht ausgesprochen, dass die Gliederung der Kiemenskeletbögen als Anpassung an die Muskulatur aufzufassen ist. Gaupp (1905) schliesst sich ihm an und betont besonders, dass das „chamäleonartige Aussehen" des Kiemenbogenapparates bei den Wirbeltieren dadurch am leichtesten erklärbar ist. Nach meinen Befunden bei Lepidosteus muss ich dieser Auffassung rückhaltlos zustimmen und möchte nur betonen, dass die funktionellen

Einflüsse in der Entwickelung des einzelnen Individuums noch immer eine Rolle spielen. Somit muss auch zugegeben werden, dass funktionelle Einflüsse in der Ontogenie modifizierend wirken können, dass also schliesslich Veränderungen im Bau des Tieres ontogenetisch beginnen können. Wir wissen nun, dass solche bestimmten, zunächst rein individuellen, ontogenetisch stets neu hervorgerufenen Veränderungen im Bau des Tieres, wenn sich dieselben in mehreren Generationen wiederholen, schliesslich vererbt werden können. So erscheint mir auch hier wieder deutlich erkennbar, dass phylogenetische Veränderungen in der Ontogenie verursacht und eingeleitet werden können.

Zum Schluss sei noch auf einen Punkt hingewiesen. Die Entwickelung des Processus basipterygoideus und die Anlagerung des Palatoquadratum an diesen Fortsatz der Schädelbasis sind ebenfalls ontogenetisch späte Erscheinungen. Auch ihre weitere Ausbildung wird demnach durch die Funktion von der ersten Anlage an beeinflusst werden können. Im allgemeinen ist das Palatoquadratum mit seinem Processus palatinus an den Schädel fixiert und verbindet sich dann ventrocaudal verlaufend mit der Mandibula. Hier bildet sich dann gewöhnlich noch eine Verbindung mit der Hyomandibel aus. Nur Heptanchus und Hexanchus zeigen ein abweichendes Verhalten. Bei ihnen verbindet sich die Pars quadrata palatoquadrati noch mit der Labyrinthregion des Schädels. Schon Sewertzoff (1899) hat darauf hingewiesen, dass die Verbindung der Pars palatina palatoquadrati bei Acanthias sehr frühzeitig erscheint; er sprach die Ansicht aus, dass das Palatobasalgelenk als die primitive Anheftungsstelle des Kieferbogens am Schädel aufzufassen ist. Ehe nicht die ontogenetische Entstehung der Verbindung des Palatoquadratum mit dem Processus postorbitalis bei Heptanchus und Hexanchus bekannt geworden ist, scheint es mir nicht berechtigt, diese Verbindung

für primär zu halten. Es ist durchaus möglich, wie schon Sewertzoff betonte, dass hier sekundäre Vorgänge vorliegen, welche das ursprüngliche Bild verdecken. Nach den Befunden bei Lepidosteus osseus ist solch ein Vorgang sehr wohl möglich. Denn auch bei ihm verbindet sich die Pars quadrata palatoquadrati sekundär mit dem Schädel; diese Verbindung entwickelt sich so kräftig weiter, dass sie schliesslich als Hauptverbindung des Kieferbogens am Neurocranium erscheint.

Tafelerklärung.

Sämtliche graphischen und plastischen Rekonstruktionen wurden nach exakten Transversalserien von 10 μ Schnittdicke bei einer Vergrösserung 100 : 1 ausgeführt. Die Figuren 1—15 sind auf die Hälfte verkleinert, geben also eine Vergrösserung 50 : 1; die Figuren 16—20 sind auf ein Drittel verkleinert, geben also eine Vergrösserung 33 $^1/_3$: 1.

Die graphischen Rekonstruktionen geben Medianschnitte des Kopfes wieder mit den eingezeichneten Medianschnitten des Gehirns und der Skelettteile. In den dazu gehörigen Pausen sind dann die Kopfnerven, Sinnesorgane etc. in ihrer Projektion auf die Medianebene wiedergegeben. Soweit die Bezeichnungen nicht ohne weiteres verständlich sind, ist ihre Bedeutung im Folgenden angegeben.

Für alle Figuren gültige Abkürzungen und Farbenerklärung.

Ol.	= Olfactorius	
Opt.	= Opticus	
Ocm.	= Oculomotorius	rot
Ci.	= Ramus ciliaris	rot
Tro.	= Trochlearis	rot
Abd.	= Abducens	rot
Oph. pr.	= Ophthalmicus profundus, gelb	
Tri.	= Trigeminus	
Oph. s.	= Ophthalmicus superficialis trigemini	grün
Max. mand.	= Truncus maxillomandibularis trigemini	grün
Oph. l.	= Ophthalmicus lateralis	grau
Ot.	= Ramus oticus ophthalmici lateralis	grau
Su. orb.	— Supraorbitalis ophthalmici lateralis	grau
In. orb.	= Infraorbitalis ophthalmici lateralis	grau
Fac.	= Facialis	
Hy. mand. f.	= Truncus hyoideomandibularis facialis	blau
Hy. f.	= Hyoideus facialis	blau
Mand. f.	= Mandibularis facialis	blau
Pa. f.	= Palatinus facialis	blau
Op. f.	= Opercularis facialis	blau
Ac.	= Acusticus	

Gl.	= Glossopharyngeus	gelb
D. gl.	= Dorsalis glossopharyngei	
Ph. gl.	= Pharyngeus glossopharyngei	
Po. gl.	= Posttrematicus glossopharyngei	
Va.	= Vagus	
D. va.	= Dorsalis vagi	
Lat. va.	= Lateralis vagi	
Br. va.	= Pars branchialis vagi	
Ph. va.	= Pharyngeus vagi	
Po. va. II.–V.	= Posttrematicus vagi zum 2. bis 5. Kiemenbogen	
III.—XI.	= 3. bis 11. Spinalnerv (der Exponent v bedeutet ventrale Wurz.)	grün
Spr.	= Spritzlochanlage	
R. s.	= Rectus superior bulbi	rot mit Schraffur
R. m.	= Rectus medialis bulbi	
R. i.	= Rectus inferior bulbi	
R. l.	= Rectus lateralis bulbi	
Ob. s.	= Obliquus superior bulbi	
Ob. i.	= Obliquus inferior bulbi	
Can.sem. a.(p)	= Canalis semicircularis anterior (posterior)	
Rec. sup. utr.	= Recessus superior utriculi	

Durch rote Striche ist die rostrale Grenze der Myotome, sowie das basale Stück der Septa intermuscularia angegeben.

Die Chorda dorsalis ist in den graphischen Rekonstruktionen schraffiert, in den Plattenmodellrekonstruktionen grün angegeben, der Knorpel ist punktiert, resp. blau angegeben.

In den graphischen Rekonstruktionen ist in den Figuren 1, 6, 10 und 16 am Nervus opticus die Ursprungsfläche des Nerven am Hirn durch besondere Schraffur hervorgehoben.

Stadium I. Lepidosteus osseus, Gesamtlänge 9½ mm.

Fig. 1, Tafel D. Graphische Rekonstruktion des Kopfes.

Stadium II. Lepidosteus osseus, Gesamtlänge 10 mm.

Für die graphische und plastische Rekonstruktion wurde die gleiche Serie benutzt.

Fig. 2, Tafel D. Graphische Rekonstruktion des Kopfes.

Fig. 3, Tafel A. Plattenmodellrekonstruktion von Gehirn und Primordialcranium, Ansicht der rechten Seite.

Fig. 4, Tafel A. Dasselbe Modell, Ansicht der Ventralseite; auf der linken Seite sind die Kopfsinnesorgane wiedergegeben.

Fig. 5, Tafel A. Dasselbe Modell, Ansicht der linken Seite. Ausser dem Gehirn und Primordialcranium sind die Kopfsinnesorgane und Ursprünge der Kopfnerven wiedergegeben.

Stadium III. Lepidosteus osseus, Gesamtlänge 11 mm.

Es wurde für die graphische und plastische Rekonstruktion die gleiche Serie benutzt.

Fig. 6, Tafel D. Graphische Rekonstruktion des Kopfes.

Fig. 7, Tafel A. Plattenmodellrekonstruktion des Primordialcranium, Ansicht der Dorsalseite.

Fig. 8, Tafel A. Dasselbe Modell, Ansicht der rechten Seite.

Fig. 9, Tafel A. Dasselbe Modell, Ansicht der Ventralseite. Das Splanchnocranium ist nur auf der rechten Seite wiedergegeben.

Stadium IV. Lepidosteus osseus, Gesamtlänge 14 mm.

Für die graphische und plastische Rekonstruktion wurde die gleiche Serie benutzt.

Fig. 10, Tafel D. Graphische Rekonstruktion des Kopfes. Der Nervus acusticus ist in dieser Rekonstruktion fortgelassen.

Fig. 11, Tafel B. Plattenmodellrekonstruktion. Ansicht der linken Seite. Es ist das Gehirn, Sinnesorgane, Anfangsteile der Kopfnerven und das Neurocranium wiedergegeben. Die Konturen des Auges — Bulbus und Linse — sind durch punktierte Linien markiert.

Fig. 12, Tafel B. Dasselbe Modell, Ansicht der rechten Seite. Das Gehirn ist median durchschnitten, sodass man die linke Hirnhälfte von innen sieht; davor liegt die rechte Hälfte des Primordialcranium.

Fig. 13, Tafel B. Dasselbe Modell, rechte Hälfte des Neurocranium von innen gesehen.

Fig. 14, Tafel B. Dasselbe Modell. Das Primordialcranium von der Ventralseite gesehen; das Splanchnocranium ist nur auf der rechten Seite wiedergegeben.

Fig. 15, Tafel A. Plattenmodellrekonstruktion des linken Labyrinthorganes, Ansicht der Lateralseite.

Stadium V. Lepidosteus osseus, Gesamtlänge 20½ mm.

Es wurde für die graphische und plastische Rekonstruktion die gleiche Serie benutzt.

Fig. 16, Tafel E. Graphische Rekonstruktion des Kopfes. Der Nervus facialis und ophthalmicus lateralis sind in dieser Rekonstruktion weggelassen.

Fig. 17, Tafel C. Plattenmodellrekonstruktion. Das Primordialcranium von der linken Seite.

Fig. 18, Tafel C. Dasselbe Modell, Ansicht von der Dorsalseite.

Fig. 19, Tafel C. Dasselbe Modell, Ansicht von der rechten Seite. Die rechte Ohrkapsel ist fortgenommen, sodass die linke Schädelhälfte von innen zu übersehen ist.

Fig. 20, Tafel C. Dasselbe Modell, Ansicht von der Ventralseite. Links ist nur der Kieferbogen wiedergegeben, die anderen Teile des linken Splanchnocranium sind fortgelassen. Rechts ist das Interhyale und der grösste Teil des Keratohyale fortgenommen, ihre Konturen sind punktiert angegeben. In der nebenstehenden Zeichnung sind die dorsalen Enden der Kiemenskelettbögen besonders gezeichnet.

Citierte Literatur.

1. Allis, E. Ph. jr., The cranial muscles and cranial and first spinal nerves in Amia calva. Journal of morphology. Vol. 12. 1897.
2. — The skull and the cranial and first spinal muscles and nerves in Scomber scomber. Ebenda. Vol. 18. 1903.
3. Ariëns Kappers, C. U., Untersuchungen über das Gehirn der Ganoiden Amia calva und Lepidosteus osseus. Abhandlungen der Senckenbergischen naturforschenden Gesellschaft. Band 30. 1909.
4. Barfurth, D., Zur Regeneration der Gewebe. Archiv für mikroskopische Anatomie. Bd. 37. 1891.
5. van Bemmelen, I. F., Über vermutliche rudimentäre Kiemenspalten bei Elasmobranchiern. Mitteilungen aus der zoologischen Station zu Neapel. Bd. 6. Berlin 1886.
6. Brauer, A., Beiträge zur Kenntnis der Entwickelung und Anatomie der Gymnophionen. IV. Die Entwickelung der beiden Trigeminusganglien. Zoologische Jahrbücher, Supplement VII (Festschrift für A. Weisman). 1904.
7. Dohrn, A., Studien zur Urgeschichte des Wirbeltierkörpers. IV. Die Entwickelung und Differenzierung der Kiemenbogen der Selachier. V. Zur Entstehung und Differenzierung der Visceralbogen bei Petromyzon Planeri. Mitteilungen aus der zoologischen Station zu Neapel. Bd. 5. Berlin 1884.
8. Drüner, L., Über die Anatomie und Entwickelungsgeschichte des Mittelohres beim Menschen und bei der Maus. Anatomischor Anzeiger. Bd. 24. 1904.
9. Froriep, A., Über ein Ganglion des Hypoglossus und Wirbelanlagen in der Occipitalregion. Archiv für Anatomie und Physiologie, 1882.
10. — Zur Entwickelungsgeschichte der Wirbelsäule, insbesondere des Atlas und Epistropheus und der Occipitalregion. I. Beobachtungen an Hühnerembryonen. Ebenda 1883.
11. — Über Anlagen von Sinnesorganen am Facialis, Glossopharyngeus und Vagus, über die genetische Stellung des Vagus zum Hypoglossus und über die Herkunft der Zungenmuskulatur. Ebenda 1885.

12. Froriep, A., Zur Entwickelungsgeschichte der Wirbelsäule, insbesondere des Atlas und Epistropheus und der Occipitalregion. II. Beobachtung an Säugetierembryonen. Ebenda 1886.
13. — Bemerkungen zur Frage nach der Wirbeltheorie des Kopfskelettes. Anatomischer Anzeiger. Bd. 2. 1887.
14. — Über die Ganglienleisten des Kopfes und des Rumpfes und ihre Kreuzung in der Occipitalregion. Beitrag zur Entwickelungsgeschichte des Selachierkopfes. Archiv für Anatomie und Physiologie 1901.
15. — Zur Entwickelungsgeschichte des Wirbeltierkopfes. Verhandlungen der anatomischen Gesellschaft, 1902.
16. — Einige Bemerkungen zur Kopffrage. Anatomischer Anzeiger. Bd. 21. 1902.
17. — Die occipitalen Wirbel der Amnioten im Vergleich mit denen der Selachier. Verhandlungen der anatomischen Gesellschaft. 1905.
18. Fuchs, H., Bemerkungen über die Herkunft und Entwickelung der Gehörknöchelchen bei Kaninchenembryonen. Archiv für Anatomie und Entwickelungsgeschichte. Supplement 1905.
19. — Untersuchungen über die Entwickelung der Gehörknöchelchen, des Squamosums und des Kiefergelenkes der Säugetiere. Ebenda Supplement 1906.
20. Fülleborn, F., Bericht über eine zur Untersuchung der Entwickelung von Amia, Lepidosteus und Necturus unternommenen Reise nach Nordamerika. Sitzungsberichte der kgl. Preuss. Akademie der Wissenschaften zu Berlin. 1894. II.
21. Fürbringer, M., Über die mit dem Visceralskelett verbundenen spinalen Muskeln bei Selachiern. Jenaische Zeitschrift für Naturwissenschaft Bd. 30. N. F. 23. 1896.
22. — Über die spinooccipitalen Nerven der Selachier und Holocephalen und ihre vergleichende Morphologie. Festschrift für C. Gegenbaur. Bd. 3. 1897.
23. Gaupp, E., Die Metamerie des Schädels. Ergebnisse der Anatomie und Entwickelungsgeschichte. Bd. 7. 1898.
24. — Die Entwickelung des Kopfskelettes. Handbuch der Entwickelungslehre, herausgegeben von O. Hertwig. Bd. 3. 1905.
25. — Das Hyobranchialskelett der Wirbeltiere. Ergebnisse der Anatomie und Entwickelungsgeschichte. Bd. 14. 1905.
26. — Zur Entwickelungsgeschichte und vergleichenden Morphologie des Schädels von Echidna aculeata Var. typica. Jenaische Denkschriften. Bd. 6. 1908.
27. Gegenbaur, C., Untersuchungen zur vergleichenden Anatomie der Wirbeltiere, Heft 3. Das Kopfskelett der Selachier. Leipzig 1872.
28. — Die Metamerie des Kopfes und die Wirbeltheorie des Kopfskelettes. Morphologisches Jahrbuch. Bd. 13. 1888.
29. — Über die Occipitalregion und die ihr benachbarten Wirbel der Fische. Festschrift für A. v. Kölliker. Leipzig 1887.
30. Harms, W., Über funktionelle Anpassung bei Regenerationsvorgängen. Pflüger's Archiv, Bd. 132. 1910.
31. Hoffmann, C. K., Zur Entwickelungsgeschichte des Selachierkopfes. Anatomischer Anzeiger. Bd. 9. 1894.

32. Marcus, H., Beiträge zur Kenntnis der Gymnophionen. IV. Zur Entwickelungsgeschichte des Kopfes. II. Festschrift für R. Hertwig. Bd. 2. 1910.
33. Müller, Fr. W., Über die Entwickelung und morphologische Bedeutung der „Pseudobranchie" und ihre Umgebung bei Lepidosteus osseus. Archiv für mikroskopische Anatomie und Entwickelungsgeschichte. Bd. 49. 1897.
34. Nusbaum, J., Entwickelungsgeschichte und morphologische Beurteilung der Occipitalregion des Schädels und der Weber'schen Knöchelchen bei den Knochenfischen. Anatomischer Anzeiger. Bd. 32. 1908.
35. Panschin, B. A., Die peripheren Nerven des Hechtes. Anatomischer Anzeiger. Bd. 35. 1910.
36. Parker, W. K., On the development of the skull in Lepidosteus osseus. Philosophical transactions of the royal society of London. Vol. 173. 1882.
37. Peter, K., Die Entwickelung und funktionelle Gestaltung des Schädels von Ichthyophis glutinosus. Morphologisches Jahrbuch. Bd. 25. 1898.
38. Pinkus, F., Über einen noch nicht beschriebenen Hirnnerven des Protopterus annectens. Anatomischer Anzeiger. Bd. 9. 1894.
39. — Die Hirnnerven des Protopterus annectens. Morphologische Arbeiten. Bd. 4. 1895.
40. Rosenberg, E., Untersuchungen über die Occipitalregion des Cranium und den proximalen Teil der Wirbelsäule einiger Selachier. Dorpat 1884.
41. — Über das Kopfskelett einiger Selachier. Sitzungsberichte der naturforschenden Gesellschaft bei der Universität Dorpat. Bd. 8, 1889; Sitzung vom 17. II. 1886.
42. Sagemehl, M., Beiträge zur vergleichenden Anatomie der Fische I. Das Cranium von Amia calva. III. Das Cranium der Characiniden. IV. Das Cranium der Cyprinoiden. Morphol. Jahrbuch. Bd. 9. 1884; Bd. 10. 1885; Bd. 17, 1891.
43. Schauinsland, H., Die Entwickelung der Wirbelsäule nebst Rippen und Brustbein. Handbuch der Entwickelungslehre, herausgegeben von O. Hertwig. Bd. 3. 1905.
44. Schneider, H., Über die Augenmuskelnerven der Ganoiden. Jenaische Zeitschrift für Naturwissenschaft. Bd. 15. N. F. 8. 1882.
45. Schreiner, K. E., Einige Ergebnisse über den Bau und die Entwickelung der Occipitalregion von Amia und Lepidosteus. Zeitschrift für wissenschaftliche Zoologie. Bd. 72. 1902.
46. Schwalbe, G., Das Ganglion oculomotorii. Jenaische Zeitschrift für Naturwissenschaft. Bd. 13. N. F. 6. 1879.
47. Sewertzoff, A. N., Die Entwickelung der Occipitalregion der niederen Vertebraten im Zusammenhang mit der Frage über die Metamerie des Kopfes. Bulletin de la société impériale des naturalistes de Moscou, anneé 1895. Nouvelle serie. Tome IX. 1896.
48. — Beitrag zur Entwickelungsgeschichte des Wirbeltierschädels. Anatomischer Anzeiger. Bd. 13. 1897.
49. — Die Entwickelung des Selachierschädels. Festschrift für C. v. Kupffer Jena 1899.

50. Sewertzoff, A. N., Zur Entwickelungsgeschichte des Ceratodus Forsteri. Anatomischer Anzeiger. Bd. 21. 1902.
51. Stöhr, Ph., Zur Entwickelungsgeschichte des Urodelenschädels. Zeitschrift für wissenschaftliche Zoologie. Bd. 33. 1880.
52. — Zur Entwickelungsgeschichte des Anurenschädels. Zeitschrift für wissenschaftliche Zoologie. Bd. 36. 1882.
53. — Zur Entwickelungsgeschichte des Kopfskeletts der Teleostier. Festschrift zur Feier des dreihundertjährigen Bestehens der Universität Würzburg. Bd. 2. Leipzig 1882.
54. Veit, O., Über einige Besonderheiten am Primordialcranium von Lepidosteus osseus. Anatomische Hefte. Bd. 33. 1907.
55. Virchow, H., Embryologische und angiologische Erfahrungen über nordamerikanische Wirbeltiere. Sitzungsberichte der Gesellschaft naturforschender Freunde zu Berlin. Jahrgang 1894.
56. Voit, M., Das Primordialcranium des Kaninchens unter Berücksichtigung der Deckknochen. Anatomische Hefte. Bd. 38. 1909.
57. van Wijhe, I. W., Visceralskelett und Nerven des Kopfes der Ganoiden und von Ceratodus. Niederländisches Archiv für Zoologie. Bd. 5. 1882.
58. — Über die Mesodermsegmente und die Entwickelung der Nerven des Selachierkopfes. Verhandelingen der Koninklijke akademie van wetenschappen, Afdeeling Naturkunde, 22. deel. Amsterdam 1883.
59. — Über Somiten und Nerven im Kopfe von Vögel- und Reptilienembryonen. Zoologischer Anzeiger. Bd. 9. 1886.
60. — Über die Entwickelung des Kopfskelettes bei Selachiern. Compte-rendu des séances du sixième congrès international de Zoologie, à Berne 1904. Genève 1905.

ZUR

ENTWICKELUNGSGESCHICHTE DER MENSCHLICHEN LIPPEN.

VON

PROF. DR. L. BOLK,
AMSTERDAM.

Mit 12 Textfiguren und 7 Figuren auf den Tafeln 5/7.

Seitdem Luschka die Aufmerksamkeit der Morphologen auf einige anatomische Besonderheiten der Oberlippe beim menschlichen Neugeborenen gelenkt hat, ist dieselbe wiederholt Gegenstand von Untersuchungen gewesen. Wenn ich dennoch dieses Thema in Angriff nehme, so geschieht das, weil ich, bei meinen Untersuchungen über die Entwickelung des Mundes und des Gebisses bei den Primaten, einige Erscheinungen angetroffen habe, welche von den Autoren bis jetzt nicht erwähnt worden sind und für die Entwickelungsgeschichte des Menschen nicht ohne Bedeutung zu sein scheinen.

Wohl allgemein bekannt ist die eigentümliche Beschaffenheit des Lippensaumes beim menschlichen Neonatus, welche zwei scharf gesonderte Zonen — die von Luschka sogenannten Pars glabra und Pars villosa — aufweist. Es darf wohl als überflüssig betrachtet werden, die mikroskopisch anatomischen Details beider Zonen hier auseinanderzusetzen, sind dieselben doch öfters von früheren Autoren beschrieben worden.

Am eingehendsten hat Neustätter[1]) in einer verdienstvollen Untersuchung diese Verhältnisse geschildert. Dieser Autor bringt auch eine ausführliche Literaturübersicht und ein

[1]) C. Neustätter, Über den Lippensaum beim Menschen, seinen Bau, seine Entwickelung und seine Bedeutung. Jen. Zeitschr. f. Naturwissensch. Bd. 29. 1895.

Resumé der Meinungen, welche über die Bedeutung dieser noch immer rätselhaften Bildung ausgesprochen sind. Nach dem Erscheinen der Neustätterschen Arbeit sind, soweit mir bekannt, noch drei Untersuchungen über die menschlichen Lippen erschienen. Die erste ist von Stieda[1]), der eine spezielle Untersuchung über die Pars villosa beim Menschen angestellt und einige histologische Besonderheiten der Struktur der Zotten dieser Region beschrieben hat. Die zweite ist von Retzius. In seiner Abhandlung: „Zur Kenntnis der Entwickelung der Körperformen des Menschen während der fötalen Lebensstufe“[2]) gibt der verdienstvolle Anatom ein Paar mustergültige Abbildungen des Lippensaumes von menschlichen Föten, nebst einer ausführlichen Beschreibung vom Relief der Ober- und Unterlippe. Eine dritte Abhandlung ist von Malka Ramm[3]), die nicht nur die Pars villosa der Lippe, sondern auch die Wangenschleimhaut untersuchte. Verfasserin tritt für die Auffassung ein, dass die Pars villosa nicht als ein Derivat der Schleimhaut, sondern als ein Teil der Schleimhaut selbst zu betrachten ist. Auf den Inhalt der letztgenannten Arbeit werde ich im Laufe dieser Abhandlung öfters hinzuweisen haben Schliesslich sei hier noch hingewiesen auf eine Untersuchung von Merkel[4]), welche sich zwar nicht mit der Lippe beschäftigt, sondern mit der Gaumenpapille. Doch ist die Entwickelungsgeschichte dieses Gebildes aufs engste mit jener der Lippe verknüpft, lagern doch anfangs Gaumenpapille und Tuberculum labii unmittelbar aneinander, wie ich es in einer im

[1]) A. Stieda, Über das Tuberculum labii superioris und die Zotten der Lippenschleimhaut der Neugeborenen. Anat. Hefte. 41. Heft. 1899.

[2]) Biologische Untersuchungen. N. F. Bd. 11. 1904.

[3]) Malka Ramm, Über die Zotten der Mundlippen und der Wangenschleimhaut beim Neugeborenen. Inaug.-Diss. Bern. 1905 u. Anat. Hefte. Bd. 29. Heft 1.

[4]) F. Merkel, Das Jacobsonsche Organ und die Pupilla palatina beim Menschen. Anat. Hefte. Bd. I. 1892.

Druck befindlichen Abhandlung über die Entwickelung des menschlichen Gaumens gezeigt habe.

Durch diese Untersuchungen sind wir über die Strukturverhältnisse der Lippe der menschlichen Neugeborenen wohl vollständig unterrichtet, und die vorliegende Abhandlung bezweckt denn auch keineswegs in dieser Richtung etwas Neues zu bringen, sie hat Bezug auf frühere Entwickelungsstadien, als von den genannten Autoren gewählt worden sind. Die Frage nach der Entwickelung und Struktur der Villi wird nicht

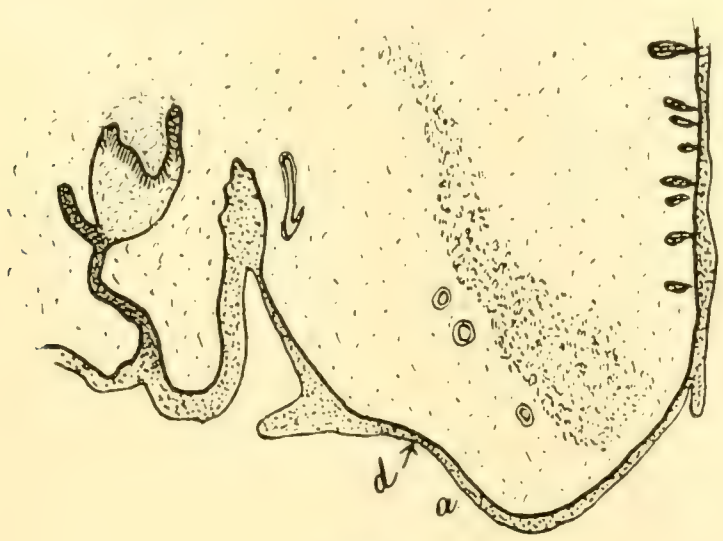

Fig. 1.

berührt, ich wünsche einige Erscheinungen zu beschreiben, welche in der Periode sichtbar sind, wenn die Lippe sich vom Alveolarwalle frei zu machen angefangen hat.

Für meine Besprechung werde ich Ausgang nehmen von einem sagittalen Schnitte durch Oberlippe und anstossende Partie des Palatum eines Fötus aus dem Ende des vierten Monats. Dieser Schnitt ist in Textfigur 1 abgebildet und durchzieht die Anlage des medialen Incisivus. Innerhalb der Lippe ist der durchschnittene M. sphincter oris, sowie ein Paar circulär verlaufende Gefässe skizziert, an der Hautfläche erkennt man die Anlage von Haaren. Oralwärts trifft man zunächst die

Anlage des Vestibulum oris, während zwischen Lippenanlage und Palatum ein mehr kompakter Rest jener Epithelleiste sich findet, welche die erste Abgrenzung zwischen Lippe und Palatum darstellt. In meiner schon erwähnten in Druck befindlichen Abhandlung ist diese Leiste als die labio-gingivale unterschieden, und die zweite, weiter rückwärts ins Mesenchym eindringende, welche allgemein als „Zahnleiste" angeführt wird, ist daselbst als dento-gingivale bezeichnet worden. Diese Bezeichnung steht mehr in Einklang mit der genetischen Funktion dieser Leiste. Die Mesenchymmasse, welche vor und hinter resp. durch die labio-gingivale und dento-gingivale Leiste abgegrenzt wird, bezeichne ich auch in dieser Abhandlung als Alveolar- oder Zahnwall.

Betrachtet man nun das die Lippe bekleidende Epithel, dann sind bei geringer Vergrösserung schon einige Besonderheiten zu sehen, auf welche ich besonders einzugehen gedenke. Fangt man an der Aussenfläche der Lippe an, dann findet man, so weit sich die Haaranlagen erstrecken, ein epitheliales Feld von ungleichmässiger Dicke. Am oberen Rande des Lippensaumes endet dieses Feld mit einer freien, etwas vorspringenden Leiste. Es muss hier nachdrücklich betont werden, dass für ein Studium der Vorgänge am Lippenepithel nur solche Objekte brauchbar sind, welche möglichst frisch und rasch nach der Geburt konserviert worden sind, von denen man die Gewissheit hat, dass nicht die geringste Maceration habe stattfinden können. Nur solches ganz einwandfreies Material ist für diese Untersuchungen verwendbar. Das lässt sich schon an der vorliegenden Figur zeigen. Man könnte geneigt sein, die ein wenig abhängende kurze epitheliale Leiste, welche die Grenze zwischen Haut und Lippensaum andeutet, für ein Artefact zu halten, für Epithelschichten, welche sich infolge von Maceration von ihrer Unterlage abgehoben haben. Ich bemerke hier ausdrücklich, dass solches nicht der Fall ist.

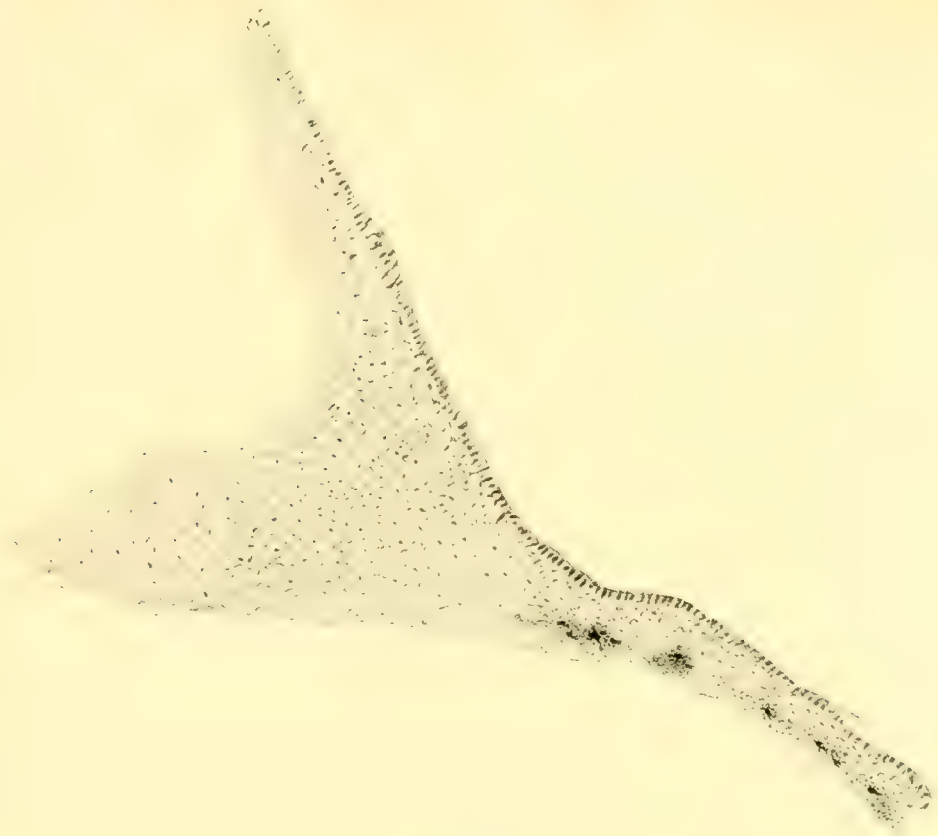

Fig. 1.

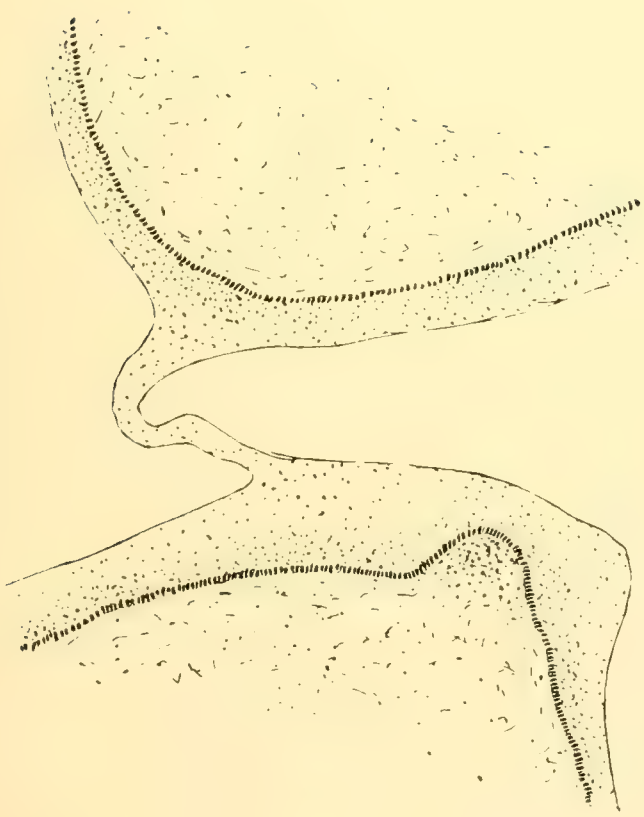

Fig. 2.

Fig. 4.

Die Unterfläche der Lippe ist von einer gleichmässig dicken Epithelschicht bekleidet, welche sich nach innen auf die palatinale Fläche der Lippe fortsetzt und dabei anfänglich sich ein wenig verdünnt. Das ist jedoch nur so wenig, dass es bei der schwachen Vergrösserung des in Figur 1 gegebenen Übersichtsbildes kaum zum Ausdruck kommt. Bei der Stelle, in der Figur mit *d* bezeichnet, wird das Epithel dicker und bildet eine ziemlich starke, auf Durchschnitt konische Leiste, welche mit ihrem freien Rande nach hinten gekehrt ist. Diese merkwürdige Leiste, auf welche ich unten besonders eingehe, bezeichne ich als die „Verschlussleiste", ein Name, der an geeigneter Stelle motiviert werden soll. Oberhalb dieser Verschlussleiste überzieht das Epithel die eigentliche vestibulare Fläche der Lippe, soweit dieselbe schon entwickelt ist, wird dabei dünner, und geht in den noch kompakten Teil der labio-gingivalen Leiste über. Die vestibulare Fläche des Alveolarwalles ist von einer kräftigen Epithelschicht bekleidet, welche sich nach hinten umbiegt und die dento-gingivale Leiste aus sich hervorgehen lässt. Oberflächlich deutet eine seichte Furche, welche ich als innere Alveolarfurche bezeichnet habe, die Stelle an, wo die dento-gingivale Leiste sich mit dem Mundhöhlenepithel verbindet.

Der erste Punkt, auf den wir eingehen werden, betrifft die Bedeutung jener epithelialen Bildung, welche ich oben als Verschlussleiste bezeichnet habe. Ehe wir dieser Frage näher treten können, muss zunächst bewiesen werden, dass es sich hier nicht um etwas Zufälliges handelt, sondern um eine typische Bildung. Man könnte doch leicht geneigt sein zum Vermuten, es wäre nur eine Epithelmasse, welche bei der bekannten Entstehungsweise des Vestibulum oris durch Ausstossung von Zellen, wie man das wohl allgemein annimmt, zufällig noch mit dem Lippenepithel in Verbindung geblieben war. Wir müssen somit zunächst beweisen, dass diese Leiste eine typische Bildung bei menschlichen Föten ist, und weiter, dass

sie eine Struktur besitzt, welche mit dem obigen Vermuten in Widerspruch steht.

Zum Beweise, dass die Verschlussleiste beim Menschen regelmässig auftritt, gebe ich in den Figuren 2 und 3 noch ein Paar Beispiele derselben. Diese Figuren sind frontalen Schnitten entnommen. Die Figur 2 ist aus einer Serie durch den Kopf eines Embryo aus der zweiten Hälfte des dritten Monats, die Figur 3 aus einer solchen vom Ende des vierten Monats, also ungefähr gleich alt als das Objekt, auf welches Figur 1 Bezug hat. Föten aus dem vierten Monat sind für das

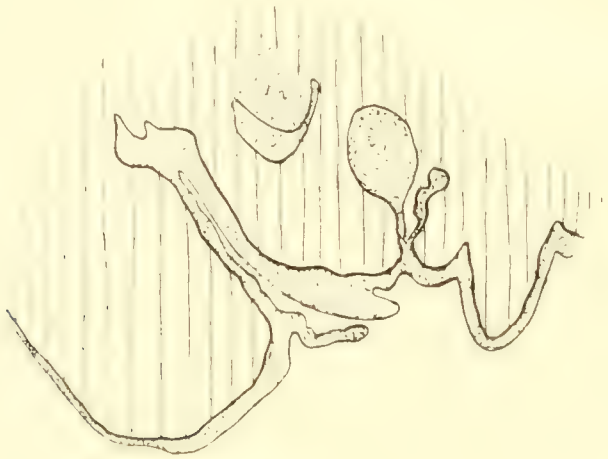

Fig. 2.

Studium dieser Leiste die günstigsten. In Figur 2 durchläuft der Schnitt die Anlage vom hinteren Teile des ersten und des vorderen Teiles vom zweiten Incisivus. Beide Zahnanlagen sind leicht erkenntlich. In der Medianlinie ragt ein mesenchymatöser Wulst stark hervor. Es ist das in meiner schon mehrfach zitierten Abhandlung so bezeichnete Frenulum tecto-labiale. Die Lippe hat sich schon über einen beträchtlichen Teil vom Gaumen abgehoben, die vestibulare Furche schneidet schon ziemlich tief ein. Man muss sich nun denken, dass diese ganze Spalte vor kurzem noch geschlossen war, ein epithelialer Wulst sitzt dann auch dem Palatum noch auf. Ich habe denselben

Alveolarkappe genannt. Von dem Lippenepithel geht nun die lange, schlanke Verschlussleiste ab, welche allseitig eine unversehrte Oberfläche zeigt. Von diesem Merkmal wird unten noch die Rede sein. Wie in Figur 1 findet sich die Leiste am Eingang zur vestibularen Furche, scheint ja gemeinsam mit der genannten Alveolarkappe diese Furche zu verlängern.

Die Figur 3, einem älteren Fötus entnommen, bringt diese topographischen Beziehungen ebenfalls zur Schau. Dieser Schnitt liegt etwas weiter rückwärts als jener in Figur 2 vom

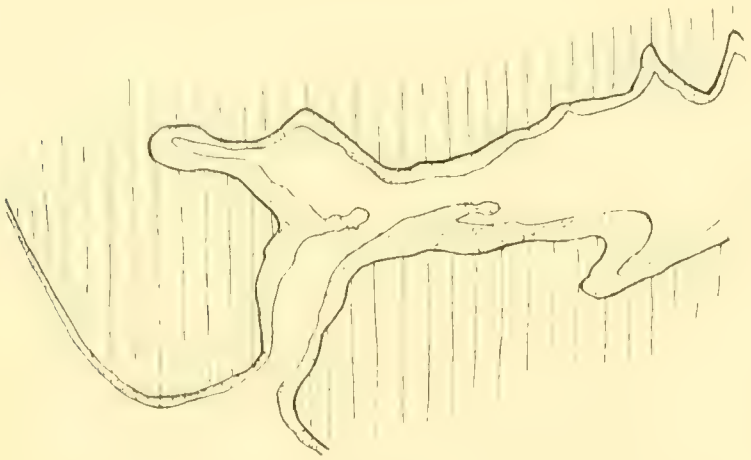

Fig. 3.

jüngeren Fötus, zeigt gleichfalls die Verschlussleiste an der Oberlippe am Eingang zur vestibularen Furche, aber hat noch besondere Bedeutung, weil die übereinstimmende Bildung jetzt auch an der Unterlippe zu sehen ist. Ich muss besonders letzterer Erscheinung gegenüber wiederholen, dass diese Präparate vollständig intakt waren, dass es sich hier nicht um durch Zerstörung oder Maceration hervorgerufene Artefacte handelt. An der anderen Hälfte des Mundrandes kommt die Verschlussleiste an der Unterlippe in vollständig ähnlicher Weise vor. Der Wulst der Unterlippe ist in Figur 3 leicht erkenntlich, die medial sich findende Einsenkung der Oberfläche deutet die Grenze derselben an.

Die Topographie der Verschlussleiste ist an der Oberlippe eine etwas andere als an der Unterlippe. Wie schon hervorgehoben, findet sie sich bei der erstgenannten am Eingange zur vestibulären Furche, bei der Unterlippe dagegen ist sie mehr peripherwärts gerückt, geht von der oberen Fläche der Lippe aus.

Die angeführten Beispiele dürften genügen zum Beweise, dass die Verschlussleiste ein regelmässig vorkommendes Gebilde an den Begrenzungsrändern der menschlichen fötalen Mundspalte darstellt, und wir können jetzt der Frage ihrer Bedeutung näher treten. Wenn man die Lagerung der Leiste an der Oberlippe betrachtet, könnte man geneigt sein, ihr jede morphogenetische Bedeutung abzusprechen und der Meinung sein, diese Leiste entsteht notwendig, weil bei der Spaltbildung in der labio-gingivalen Epithelleiste, wodurch das Vestibulum entsteht, ein Teil der Epithelmasse mit der Lippe noch einige Zeit in Verbindung bleibt. Diese Leiste sei somit einfach noch nicht abgestossenes Epithel. Demgegenüber sind drei Tatsachen zu stellen. Erstens dass die Entstehung des Vestibulum oris nicht in dem Masse, wie wohl allgemein angenommen wird, durch Abstossung und Resorption von Zellen zustande kommt. Dieser gewichtige Punkt erlangt später eine ausführliche Besprechung. Zweitens dass die Verschlussleiste eine wohl geordnete Struktur besitzt, wie ich unten zeigen werde, und drittens, dass diese Leiste an der Unterlippe ganz unabhängig vom Vestibulum oris entsteht. Die topographische Beziehung der Leiste zum Vestibulum oris der Oberlippe sei somit nur als etwas Nebensächliches zu betrachten.

Gehen wir jetzt näher auf den zweiten oben genannten Punkt ein: die Struktur der Verschlussleiste. Wenn man die Meinung hegte, letztere wäre nur ein bedeutungsloser Rest der Epithelmasse, welche in einer früheren Entwickelungsperiode Gaumen- und Lippenmesenchym voneinander trennt, und zwar jener Rest, welcher peripher von der Stelle sich

erstreckt, wo die vestibulare Spalte in jene Epithelmasse eindrang, dann wäre zu erwarten, dass wenigstens die der vestibularen Spalte zugekehrte Seite eine unregelmässige Oberfläche zeigen sollte, dass hier die grossen blasigen Zellen, welche die labio-gingivale Leiste aufbauen, bis an die Oberfläche reichen sollten. Stärkere Vergrösserung des Objekts müsste dann ein Bild dieser Oberfläche zeigen, wobei jene Zellen die verschiedensten Phasen von Abstossung und Resorption aufweisen. Tatsächlich zeigt nun stärkere Vergrösserung von alledem nichts. Im Gegenteil. Sie lehrt die Verschlussleiste als eine Bildung von ganz regelmässigem Bau kennen, wie aus Tafelfigur 1 hervorgeht. Diese Figur stellt ein Stück des in Textfigur 1 gezeichneten Lippenepithels in stärkerer Vergrösserung dar. Der Hauptsache nach besteht die Leiste aus einer Anhäufung heller polygonaler Zellen, welche in keiner Beziehung Zeichen von Degeneration aufweisen. Nach aussen wird diese Zellmasse von einer Schicht Plattenepithelien abgeschlossen. Der Übergang von innen nach aussen in diesen abgeplatteten Elementen ist ein ganz allmählicher, die Zellen verlieren ihr helles Aussehen, werden niedriger, dichter aneinander gedrängt. Diese oberflächliche Schicht von Plattenepithel setzt sich ununterbrochen nach oben in die Begrenzungsschicht des Vestibulum fort, nach aussen in jener des unteren Lippenrandes. Man trifft somit Strukturverhältnisse entgegengesetzt von jenen, welche man zu finden erwartete. Statt einer Zellmasse, wovon die äussere Schicht die verschiedensten Phasen von Zerfall und Abstossung zeigt, begegnet uns eine Deckschicht, wovon die Zellen sich in einer bestimmten Richtung differenziert haben, und zwar in jener, welche man an der ganzen Körperoberfläche und am Mundhöhlenepithel antrifft. Als noch nicht abgestossener Rest der labio-gingivalen Leiste darf die Verschlussleiste somit keineswegs gelten. Sie ist ein typischer, vom Mundrandepithel gebildeter Fortsatz.

Versuchen wir zunächst ihre Bedeutung zu erforschen. Es ist wohl keinem Zweifel unterworfen, dass es sich hier um eine rudimentäre embryonale Bildung handelt, denn eine funktionelle Bedeutung kommt ihr beim menschlichen Fötus gewiss nicht mehr zu. Und beim Suchen nach der ursprünglichen Bedeutung derselben drängt sich sofort die Tatsache auf, dass sie nicht ausschliesslich an der Oberlippe, sondern ebenfalls an der Unterlippe auftritt, und das ruft den Gedanken wach, ob vielleicht die untere und die obere zusammengehören und Reste sind einer ursprünglich einheitlichen Membran. Ist man einmal auf dieser Spur, dann liegt der Gedanke an die bekannten Entwickelungserscheinungen am Mundrande der Marsupialier sehr nahe. Und von selbst drängt sich uns die Frage auf: Sind die Leisten an den beiden Lippen des Menschen nicht als die letzten Reste einer Epithelmasse zu deuten, welche auch bei den menschlichen Vorfahren einmal die Mundspalte zeitlich partiell abschlossen, wie es bei den jetzt lebenden Beutlern während ihrer Entwickelung noch tatsächlich der Fall ist. Es braucht wohl kaum besondere Hervorhebung, dass die Antwort auf diese Frage nicht ohne Bedeutung ist für die Ansichten über eventuelle genetische Beziehungen vom Menschen zu einem beuteltierähnlichen Vorfahren. Bei den Beutlern hat der zeitliche teilweise Verschluss der Mundspalte eine unschwer zu durchschauende Bedeutung.

Sehr wichtig ist es in bezug auf diese Frage, dass jener zeitliche und partielle Verschluss der Mundspalte nicht ausschliesslich mehr von den Beutlern bekannt ist. Auf der Anatomenversammlung zu Tübingen im Jahre 1899 hat K e i b e l zum ersten Male das Vorkommen dieses Vorganges auch bei zwei nahe verwandten Placentaliern kennen gelernt, nämlich bei Reh und Schaf. Seiner diesbezüglichen Mitteilung entnehme ich folgenden Satz: „So verwächst bei Reh- und Schafembryonen der grösste Teil der Mundspalte in gewissen Stadien der Ent-

wickelung durch Epithel, um sich später in durchaus gleicher Weise wieder zu öffnen. Ich interessierte mich für diese Verhältnisse, weil Übereinstimmung in für die Funktion offenbar bedeutungslose Entwickelungsvorgänge bei verschiedenen Tieren gerade auf nahen phylogenetischen Zusammenhng weisen dürfte." Auch in Hertwigs Handbuch der Entwickelungsgeschichte memoriert der Autor die genannten Vorgänge.

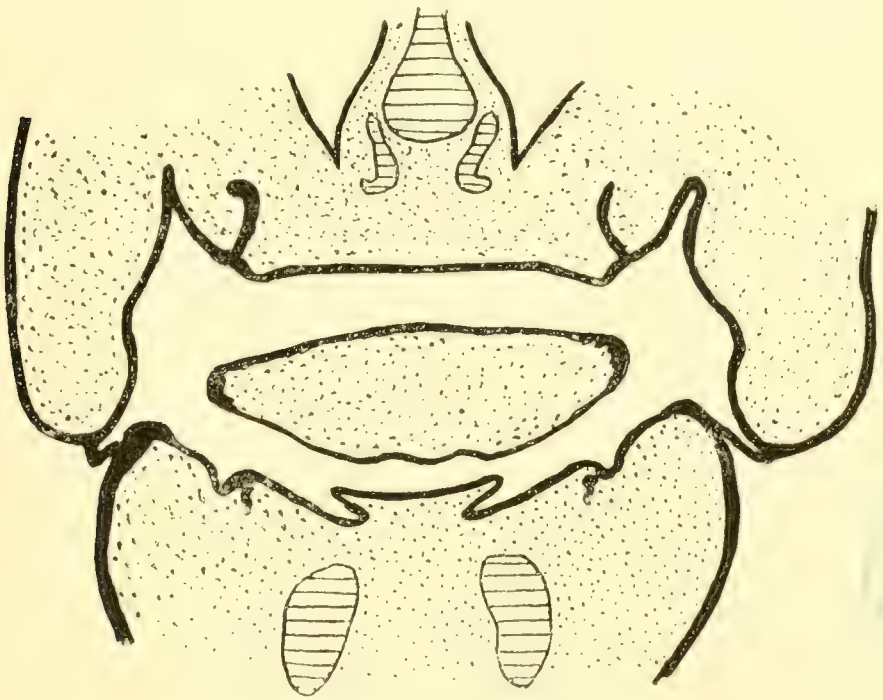

Fig. 4.

Für zwei Ruminantier war somit der zeitliche Verschluss der Mundöffnung schon bekannt. Ich kann nun diesen Fällen einen dritten, aus einer ganz anderen Ordnung der Placentalier zur Seite stellen, nämlich den Hund. An mehreren Serien frontaler Schnitte durch embryonale Köpfe dieses Tieres konnte ich die Anwesenheit feststellen einer vollständigen Verschlussmembran der hinteren Abschnitte der Mundspalte. In Textfigur 4 ist ein Schnitt aus einer dieser Serien dargestellt. Man sieht, wie an beiden Seiten eine zarte Membran vom Unterrande der Oberlippe zum oberen Rande der Unterlippe zieht, und da-

durch die Mundhöhle seitlich vollständig abschliesst. Die linksseitige beider Membranen ist in Tafelfigur 2 in vergrössertem Massstabe abgebildet. Diese Membran unterscheide ich als die orale Verschlussmembran. Vergleicht man dieselbe mit der gewaltigen Epithelmasse, welche bei Beutlern die Mundspalte und einen Teil der Mundhöhle ausfüllt — wozu ich nach Textfigur 6 verweise, wo ein frontaler Schnitt durch den Kopf von Perameles obesula abgebildet ist —, dann fällt sofort der rudimentäre Charakter der Verschlussmembran beim Hunde ins Auge. Ich schliesse mich in dieser Beziehung völlig dem Gedankengange K e i b e l s an. Gerade die rudimentären embryonalen Organe, besonders wenn ihnen, wie solches wohl mit der epithelialen Verschlussmasse des Mundes bei Beutlern der Fall ist, nur eine mechanische Bedeutung zukommt, sind kräftige Hinweise auf eine phylogenetische Verwandtschaft. Der Befund beim Hunde hat ausserdem eine besondere Bedeutung für die epitheliale embryonale Bildung, welche ich oben am Mundrande des Menschen kennen gelernt habe. Denn der seitliche Verschluss der Mundöffnung beim Hunde ist zwar vollständig, aber sie ist nicht durch eine Art epithelialer Verklebung der einander zugekehrten Lippenränder dargestellt, wie es den Abbildungen von K e i b e l zufolge bei Schaf und Reh der Fall ist. Bei diesen Tieren scheint der Verschlussvorgang grössere Ähnlichkeit mit jener bei den Beutlern zu haben. Beim Hunde dagegen sind oberer und unterer Mundrand vollständig frei voneinander, und die Mundspalte wird von einer verbindenden Membran durchzogen. Dadurch bildet der Zustand beim Hunde einen Übergang zu jenem beim Menschen. Denkt man sich doch die Membran noch etwas mehr rudimentär, dann wird sie der Länge nach gespalten und statt einer die beiden Lippen miteinander verbindenden Membran findet sich als Rest derselben an jeder Lippe eine Leiste. Diesen Zustand treffen wir tatsächlich beim Menschen und daher bezeichnete ich diese

Bildung als Verschlussleiste, wodurch ich ihrer genetischen Herkunft Ausdruck zu geben versuchte. Dass der Verschluss der Mundspalte bei Schaf und Reh, die Verschlussmembran beim Hunde und die Verschlussleisten beim menschlichen Embryo nicht gerade zugunsten einer Ableitung der Beutler

Fig. 5.

von Placentaliern sprechen, wie es bekanntlich von mehreren Autoren geschieht, sei hier nur im Vorübergehen bemerkt.

Wenn man die oben gegebene Ableitung der Verschlussleiste in Betracht zieht, dann wird es auch begreiflich, warum die oberflächliche Zellschicht derselben sich histologisch in vollständig ähnlicher Weise differenziert hat, wie die übrige Epithelbekleidung des Körpers.

An dieser Stelle sei noch, in Verband mit dem oben Gesagten, auf eine andere Erscheinung hingewiesen, welche ich in sagittalen Schnitten der menschlichen Oberlippe angetroffen habe. In Textfigur 5 ist ein solcher Schnitt abgebildet, aus der nämlichen Serie, woraus Figur 1 entnommen ist. Dieser Schnitt liegt weiter lateral und geht durch die mediale Hälfte der Anlage des Alveolus für den lateralen Incisivus. Die Ausdehnung des ganzen Alveolus ist gut zu sehen. An der dento-gingivalen Leiste erkennt man den Beginn der Anlage des zweiten Incisivus. In den nächstfolgenden Schnitten dehnt sich diese Anlage rasch aus, um bald den grössten Teil des Alveolarraumes auszufüllen. Das Lippenepithel hat noch den gleichen Aspekt wie in Figur 1. Innerhalb des Lippengewebes sieht man den Querschnitt des Musc. orbicularis. Es zog nun meine Aufmerksamkeit, dass vom unteren Teil der Vorderwand des Alveolus ein ziemlich kräftiges Muskelbündel quer durch die Lippe zieht, den oberen Rand des Sphincter oris kreuzt, um bis knapp unter der Epidermis in die Lippenhaut auszustrahlen. Das Bündel ist im ganzen ziemlich stark von unten nach oben gerichtet. Verfolgt man diese Muskelschicht weiter lateralwärts, dann setzt dieselbe sich fort in Bündeln, welche vom Processus alveolaris entspringen, um in der Haut der Nasenflügel zu enden. Es ist somit nicht zweifelhaft, dass es sich hier um die Anlage der Pars alaris des Musc. nasalis handelt. Doch verdient der Verlauf und die funktionelle Bedeutung der in Textfigur 5 dargestellten Partie des Muskels eine besondere Erwähnung. Denn wenn man darauf achtet, dass die Muskelbündel vom Unterrande des Prämaxillare an dem medialen Abschnitt des zweiten Alveolus Ursprung nehmen und quer durch die Lippe ziehen, um in der Lippenhaut auszustrahlen, dann hat man hier offenbar zu tun mit einer medialen Portion der Pars alaris musculi nasalis, welche man später nicht mehr in dieser Beziehung antrifft. Das in der Figur eingetragene Muskelbündel

steht in keiner funktionellen Beziehung zum Nasenflügel — das ist erst mit den lateral anschliessenden Bündeln der Fall —, sondern zur Basis der Lippe. Kontraktion desselben zieht die Lippe an. Dass eine derartige Funktion besonders beim Saugakt von Nutzen ist, ist selbstverständlich.

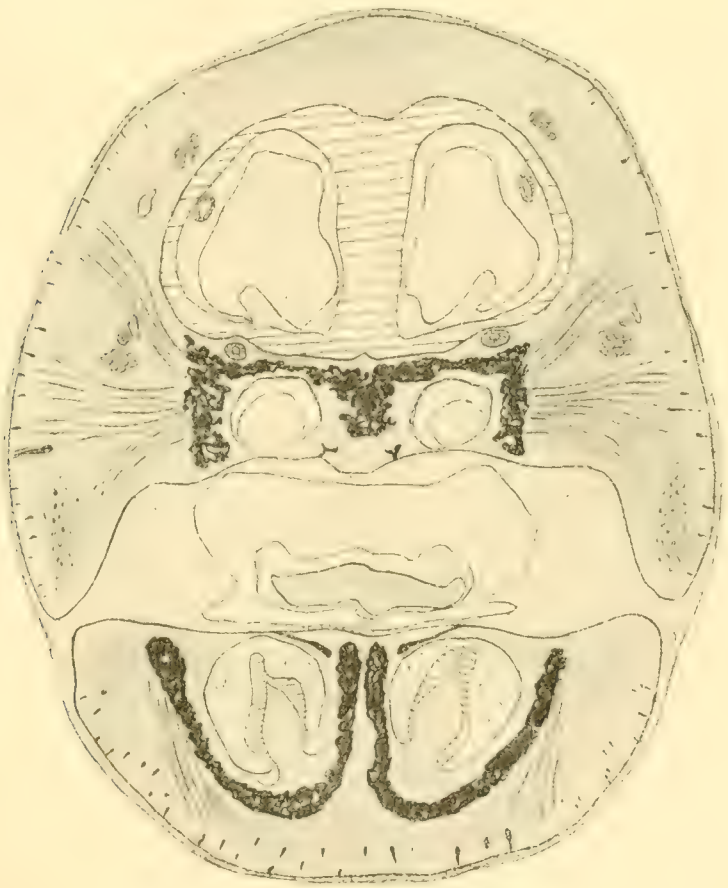

Fig. 6.

Es kommt mir nicht unwahrscheinlich vor, dass auch dieses Muskelbündel eine gewisse genetische Bedeutung habe. Untersucht man doch die Muskulatur der Lippen bei Beuteljungen von Marsupialiern, dann trifft man Verhältnisse, welche vielleicht mit jenen oben an der menschlichen Oberlippe beschriebenen in Beziehung stehen. Ich gebe dazu in Textfigur 6 einen Frontalschnitt durch das Vorderende des Mundes eines Beuteljungen von Perameles obesula. In der zum Teil durch

eine ansehnliche Epithelmasse ausgefüllten Mundhöhle liegt der Durchschnitt der Zungenspitze, deren palatinale Fläche ebenfalls von einer dicken Epithelschicht bekleidet ist. Im Oberkiefer ist das wohl ausgebildete Os praemaxillare mit den Alveolen für die Incisivi zu sehen, im Unterkiefer die Anlage der beiden nicht verwachsenen Dentalia. Man sieht wie von der Aussenfläche des Prämaxillare kräftige Muskelbündel in die Haut der Oberlippe ausstrahlen, jederseits durch einen starken Trigeminusast in zwei Partien getrennt. Unterhalb der unteren dieser beiden entspringen vom Prämaxillare Bündel, welche nicht in einer frontalen Ebene verlaufen, sondern sich nach vorn umbiegen. In der Oberlippe sieht man unter den queren Muskelbündeln den Durchschnitt eines Sphincter. Von den beiden Dentalia gehen Muskelbündel aus, welche abwärts verlaufend in die Haut ausstrahlen. Abgesehen von der Funktion, welche diesen verschiedenen Muskelzügen beim erwachsenen Tier zukommt, ist ihr Verlauf beim Beuteljungen derart, dass eine bestimmte Funktion ihnen nicht abgesprochen werden kann. Bekanntlich umfasst der Junge gleich nach der Geburt mit dem weiten Munde eine der mütterlichen Zitzen. Die Mundränder verwachsen alsdann bis auf eine kleine runde Öffnung. Da die Zitze ebenfalls ein wenig anschwillt, bleibt der Junge daran hängen. Nun darf eine derartige Befestigung während der ersten Periode der Entwickelung genügen, aber es ist nicht von der Hand zu weisen, dass es nützlich ist, wenn später das Junge sich aktiv an der Befestigung beteiligt und die mechanische Befestigungsweise durch Muskelwirkung unterstützt wird. Die Anordnung der Muskelbündel, wie in Figur 6 wiedergegeben ist, ist nun eine derartige, dass Kontraktionen derselben eine Anpressung der weichen Mundränder an die Zitze hervorrufen. Besonders die unteren, quer die Oberlippe durchziehenden Muskelbündel dürften in dieser Beziehung eine besondere Bedeutung haben.

Vergleicht man nun die beim Beutlerjungen beschriebenen Muskelverhältnisse mit dem an den menschlichen Oberlippen beschriebenen Muskelzug, dann erhebt sich von selbst die Frage, ob vielleicht letzterer nicht eine fötale Reminiscenz von der bei Beutlern vorkommenden Muskelschicht ist, welche bei diesen eine wohl zu durchschauende Funktion besitzt. Besonders in Verbindung mit dem Nachweis von Resten der Verschlussmembran des Mundes beim menschlichen Fötus schien es mir nicht unmotiviert, auch auf diesen Punkt hinzuweisen.

Wir werden jetzt etwas näher auf den Vorgang eingehen, wodurch die Lippe sich vom Palatum abhebt und das Vestibulum oris entsteht. Die erste Grenze der Lippe wird bekanntlich durch eine äusserst seichte Rinne dargestellt, die in der Literatur als die Lippenfurche bekannt ist. Diese Furche entspricht der epithelialen Lamelle, die ins Kiefermesenchym eingesenkt und als Lippenfurchenleiste bekannt ist. Ich habe für dieselbe den Namen labio-gingivale Leiste vorgeschlagen. Der geläufigen Auffassung zufolge sollte nun durch Abstossung von centralen Zellen diese Leiste hohl werden und dadurch die Lippe eine freie innere Fläche erlangen. Diese Vorstellung, zuerst von Kollmann gegeben, findet sich bei späteren Autoren wieder. So sagt z. B. Röse (l. c. S. 454): „Durch Resorption des oberflächlichen Epithels hat sich die Lippenfurche erheblich vertieft, und entsprechend ist die epitheliale Lippenfurchenleiste weiter senkrecht in die Tiefe gewachsen“ [1]). Diese sehr einfache Vorstellungsweise gibt den wirklichen Vorgang doch nur unvollständig wieder. Verfolgt man den Spaltungsvorgang der labio-gingivalen Leiste etwas genauer, dann trifft man Erscheinungen, welche in Verbindung mit anderen, welche später erörtert werden, auf die Entstehung der menschlichen freien Lippe ein etwas anderes Licht werfen.

[1]) C. Röse, Über die Entwickelung der Zähne des Menschen. Arch. f. mikrosk. Anat. Bd. 38. Bonn 1891. —

Wenn der Vorgang sich in der oben angedeuteten sehr einfachen Weise abspielte, dann würde die oberflächlichste Begrenzungsschicht der sich ausbildenden und vertiefenden Lippenfurche aus Zellen bestehen, welche ohne feste Verbindung miteinander, ohne bestimmte Anordnung, alle Phasen von Aufquellung, Resorption und Abstossung aufweisen sollten. Das geht z. B. aus einer anderen Stelle der Roseschen Arbeit hervor und zwar aus dem auf Seite 475 sich findenden Satz: „Da Waldeyer die gemeinsame Anlage der Lippenfurchenleiste und Zahnleiste nicht gesehen hat, so deutet er die meist durch Resorptions- oder auch Macerationserscheinungen aufgequollenen Epithelien der Lippenfurche und des späteren Lippenwalls nicht als Reduktionsvorgänge, sondern als neue Wucherung." Der Inhalt dieses Satzes steht in gewissem Widerspruch mit einem, der sich auf Seite 454 findet, wo der Autor sagt: „Die mehr oder minder abgeplatteten, aber noch kernhaltigen oberen Epidermiszellen bilden auf der Höhe der Lippenwälle ein ziemlich mächtiges Lager und finden sich auch in der Tiefe der Lippenfurche." Das eine Mal werden mithin die oberflächlichen Zellen beschrieben als aufgequollen, ein anderes Mal als mehr oder minder abgeplattet. Ich bezweifle nicht, dass Röse bei seinen Untersuchungen beide Zustände der Epithelien in der Umgebung der Lippenfurche gesehen hat, denn tatsächlich kommen beide vor, aber sie repräsentieren verschiedene Phasen und die eigentliche Vertiefung der Lippenfurche kommt mehr durch eine regelmässige Spaltung als durch eine Aufquellung und Resorption zustande.

Nehmen wir, um das zu zeigen, den in Textfigur 1 abgebildeten Schnitt zum Ausgangspunkt und betrachten wir die Beschaffenheit der epithelialen Lippenbekleidung sowie die labio-gingivale Leiste etwas genauer. Fangen wir an mit der Strecke peripher von der Verschlussleiste.

Die Struktur vom Lippenepithel, an der Stelle in Text-

figur 1 mit *a* angedeutet, ist aus Figur 3, Tafel 7 ersichtlich. Es sind an diesem Epithel vier Schichten zu unterscheiden. Am tiefsten lagern die basalen Zellen, welche dicht nebeneinander gedrängt durch überwiegend längliche, senkrecht zur Oberfläche gestellte Kerne auszeichnet sind. Darauf folgt eine Schicht grosser, blasiger Zellen von unregelmässiger Form, mit hellem Protoplasma und deutlichen Zellgrenzen. Die Kerne sind mehr rundlich. Eine Übergangszone verbindet diese Schicht mit jener der Basalzellen. Peripherwärts folgt eine dritte Schicht, deren Elemente dicht aneinander gedrängt mehr spindelförmig sind. Die Kerne sind längsoval und der Oberfläche parallel gelagert, das Protoplasma hat seine helle Beschaffenheit verloren, ist mehr körnig geworden, die Zellgrenzen sind noch gut wahrnehmbar. Die oberflächlichste Schicht schliesslich besteht aus Elementen, deren Kerne sich weniger intensiv tingieren, und wie jene der vorangehenden Schicht längsoval sind. Die Zellgrenzen sind undeutlich. Sehr auffallend ist in dieser Schicht das Auftreten von ziemlich dunkel gefärbten Körnchen, welche nur als Hornsubstanz gedeutet werden können. Auch Neustätter hat das Auftreten von Hornstoff im Lippensaum des Menschen bereits erwähnt, aber bei ausgetragenen Föten. Und ich möchte hier sofort bemerken, dass die bei letzteren vorkommende, durch dieses Auftreten sich kennzeichnende Schicht nicht mit der hier beschriebenen zu identifizieren ist. Der in Tafelfigur 3 abgebildete Schnitt entspricht dem Zustand in der zweiten Hälfte des vierten Monats. Das frühe Auftreten von Hornsubstanz im Epithel des Lippensaumes beim Menschen ist eine sehr merkwürdige Erscheinung, auf welche wir später besonders eingehen werden.

Verfolgt man nun das Vorkommen der vier genannten Schichten im Epithelbesatz am Unterrand der Lippe, dann findet man folgendes: Die Basalschicht erleidet keine Abänderung. Die zweite Schicht der hellen blasigen Zellen wird nach unten,

das ist in der Richtung der Hautfläche der Lippe, immer dicker, was bei der geringen Vergrösserung, in der Figur 1 gezeichnet worden ist, nicht hervortritt. Ich verweise dazu auf Textfigur 7, wo das Lippenepithel in dessen schichtenweisem Aufbau in einfachster Weise dargestellt ist. Ungefähr am unteren Rande der Oberlippe hören die zwei oberflächlichsten Schichten, in Textfigur 7 mit *c* und *d* angedeutet, gleichzeitig auf, und

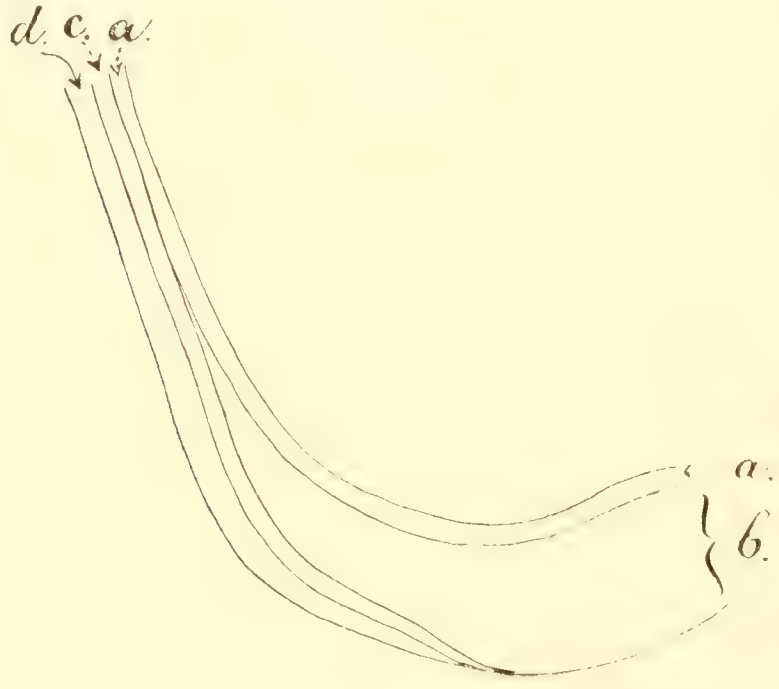

Fig. 7.

die Schicht der grossen blasigen Zellen (Schicht *b*) reicht von hier an bis an die Oberfläche. Es sind nunmehr nur zwei Schichten zu unterscheiden. Verfolgt man von Punkt *a* in Textfigur 1 die Schicht der blasigen Zellen nach innen und oben, dann hört gerade diese Schicht auf und es tritt die dritte Schicht (Textfigur 7 *c*), aus den längsovalen Zellen zusammengesetzt, fast unmittelbar aus der Basalschicht hervor, von derselben nur durch eine niedrige Übergangszone getrennt. Hier ist die epitheliale Bekleidung der Lippe somit sehr dünn. Die

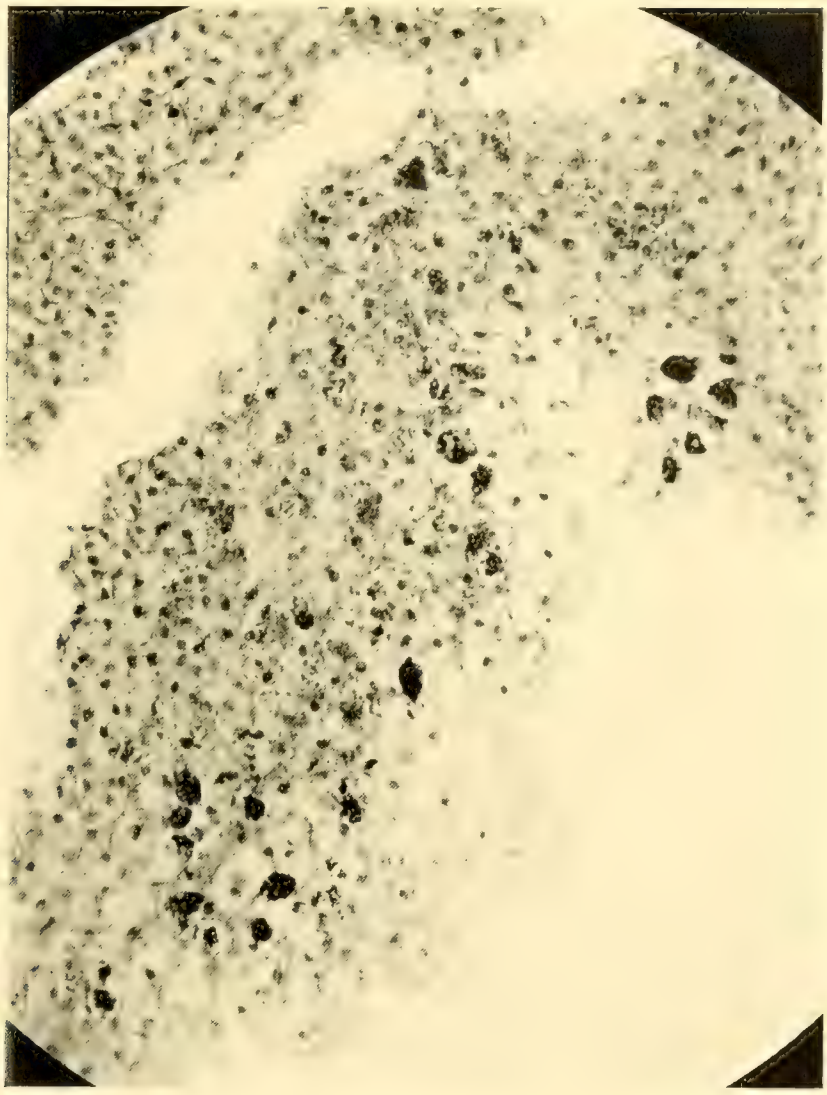

Fig. 6.



Fig. 7.

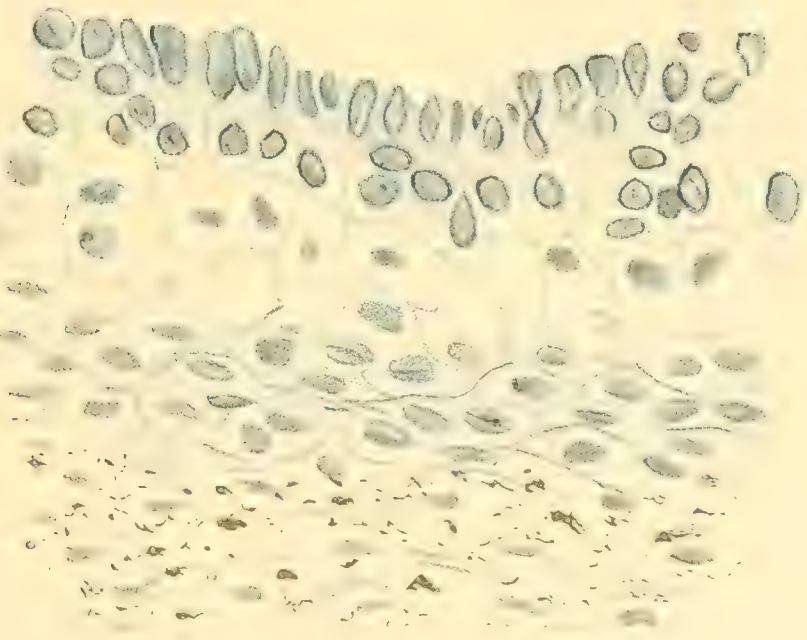

Fig. 3.

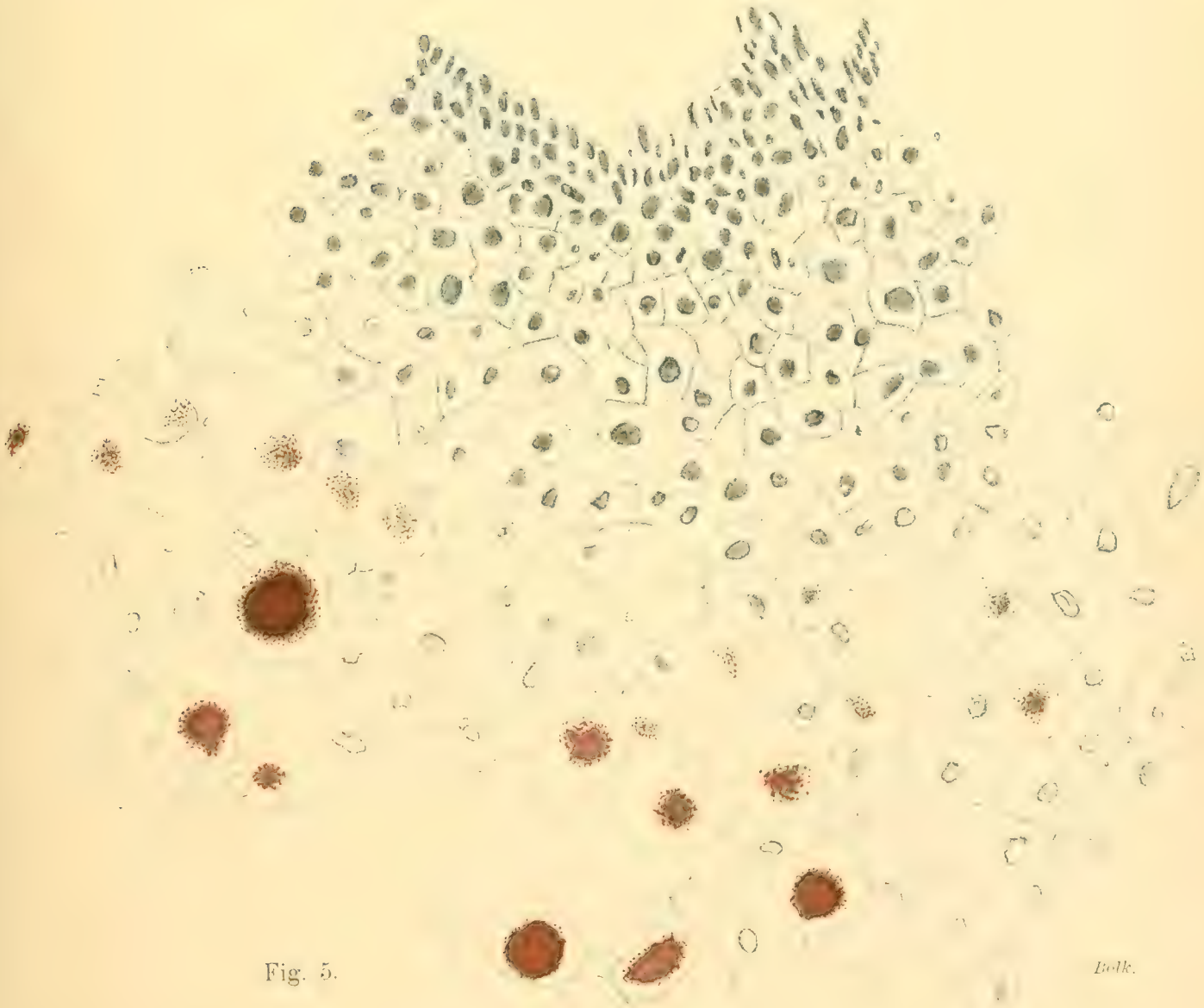

Fig. 5.

Königl. Universitätsdruckerei H. Stürtz A G Würzburg.

Verlag von J. F. Bergmann in Wiesbaden.

Anwesenheit von Hornsubstanz bleibt immerhin auch diese Strecke der oberflächlichsten Schicht kennzeichnen bis an die Basis der Verschlussleiste. Das ist aus Tafelfigur 1 ersichtlich. Diese Leiste besteht dann, wie schon gesagt, der Hauptsache nach wieder aus den hellen blasigen Zellen, doch setzt sich die oberflächlichste Schicht stark abgeplatteter Zellen als Deckschicht über dieselben fort. Untersucht man das Epithel oberhalb der Verschlussleiste, dann findet man die gleichen Verhältnisse wie unterhalb derselben, jedoch in umgekehrter Richtung. Unmittelbar oberhalb der Leiste besteht das Epithel aus der Basalzellenschicht, der Schicht grosser polygonaler heller Zellen und der aus Plattenepithelien aufgebauten Deckschicht. Die zweitgenannte Zone wird nach oben niedriger, so dass die Plattenepithelien schliesslich fast unmittelbar den Basalzellen aufliegen; nur eine Übergangszone von geringer Dicke trennt beide voneinander. In Tafelfigur 4 (Taf. 5) ist die Fornix des Vestibulum mit dem angrenzenden Epithel abgebildet. Es ist nun sehr bemerkenswert, dass in diesem oberen Teil des vestibularen Raumes, der als der zuletzt entstandene zu betrachten ist, von einer Abstossung und Ablösung von Zellen nichts zu sehen ist. Dagegen überzieht als eine ununterbrochene Deckschicht die aus Plattenepithelien aufgebaute oberflächliche Zone die beiden einander zugekehrten Flächen von Lippe und Alveolarwall. Diese Schicht ist, und darauf lege ich besonderen Nachdruck, wo sie von der Lippe auf den Alveolarwall übergeht, nicht unterbrochen. Das den genannten Wall deckende Epithel ist viel mächtiger als das Lippenepithel, besteht hauptsächlich aus den grossen hellen Zellen, während in der Deckschicht die Hornsubstanz in grosser Menge auftritt.

Die gefundenen Strukturverhältnisse des die Lippenfurche begrenzenden Epithels sind der Auffassung, dass diese Furche durch Abstossung und Resorption von Zellen sich weiter vertieft, nicht günstig; sie deuten auf einen anderen Vorgang hin.

Es entsteht diese Furche meiner Meinung nach mehr infolge einer aktiven Spaltung der labio-gingivalen Leiste, wobei die auftretende Spalte der Lippenanlage sehr dicht genähert ist, so dass eine ungleiche Verteilung der Epithelien auf Lippe und Alveolarwall auftritt. Anfangs ist daher das alveolare oder gingivale Epithellager dicker als jenes auf der frei werdenden Hinterfläche der Lippe. Später ändern sich die Verhältnisse, aber darauf wird hier nicht weiter eingegangen. Die Spaltung wird ins Innere der labio-gingivalen Leiste vorbereitet. An geeigneten Stellen kann man sehr schön beobachten, wie die Zellen, welche die Fornix der Lippenfurche umgrenzen, sich abzuplatten anfangen, und diese Umbildung der polygonalen Zellen zu Plattenepithel ist eine Strecke weit innerhalb der Leiste zu verfolgen. Das ist somit nicht eine Vorbereitung zur Resorption und Abstossung, denn dann würden die Zellen gerade bekannterweise aufquellen und grösser werden. Auf die Tatsache, dass bei der Entstehung der Deckschicht gleichzeitig Hornsubstanz in grosser Menge auftritt, komme ich unten zurück. Der oben beschriebene Vorgang stellt jedoch nur eine bestimmte Phase in der fötalen Entwickelungsgeschichte des Lippenepithels dar und zwar eine mittlere. Die Umbildungen am Lippenepithel des Menschen sind äusserst kompliziert, und wenn man nicht mehrere Objekte untersucht aus verschiedenen Entwickelungsphasen, bekommt man nur eine sehr unvollkommene Darstellung von diesen Erscheinungen. Untersucht man die Lippen eines Fötus aus dem dritten Monat, dann bekommt man ein ganz anderes Bild zu sehen als das oben beschriebene, und diese Tatsache erklärt es, dass Röse, wie oben hervorgehoben wurde, das eine Mal die oberflächlichen Lippenepithelien als aufgequollen, das andere Mal als abgeplattet beschreibt.

Das Epithel des Lippensaumes eines Fötus aus der zweiten Hälfte des dritten Monats erscheint als eine Schicht von sehr

ungleicher Dicke. Am mächtigsten ist dieselbe zur Seite des in Entstehung begriffenen Frenulum der Oberlippe. Gleichzeitig macht sich hier eine Erscheinung geltend, welche wohl imstande ist, bei der Überlegung bezüglich der Herkunft der Lippenschleimhaut eine bestimmte Richtung an unserem Gedankengange zu geben.

Die Tafelfigur 5 (Taf. 7) gewährt eine Einsicht in die Struktur dieses Epitheliums. Dieser Schnitt ist einer Serie Frontalschnitte durch den Kopf eines menschlichen Fötus von genanntem Alter entnommen, und die Figur gibt eine Stelle wieder, wo der Schnitt sehr schräg, fast tangential das Epithel am hinteren Rande der Oberlippe durchzog. In der Tiefe erstreckt sich eine Schicht von Basalzellen, welche noch nicht gegeneinander abgegrenzt, durch die sehr intensive Tinktion ihrer Kerne sich auszeichnen. Letztere sind längsoval und gehen allmählich in eine Schicht über, wo die Kerne mehr kugelförmig sind und die Zellgrenzen deutlich werden. Auf diese Übergangszone folgt jetzt eine, worin die Zellen relativ klein sind, vieleckig mit grossem rundem Kern. Peripherwärts werden dann die Zellen ziemlich plötzlich grösser, bleiben jedoch unregelmässig vieleckig. Die Zellgrenzen werden noch deutlicher, das Protoplasma wird sehr hell, die Kerne färben sich weniger intensiv, jene von den oberflächlichsten Zellen fast gar nicht mehr. Die Verbindung der Elemente wird immer lockerer und die sehr unregelmässig gestaltete Oberfläche beweist, dass Zellen abgestossen worden sind. In unserer Figur sieht man zwei Zellhaufen, welche im Begriff stehen, sich von der Oberfläche abzulösen.

Sehr merkwürdig ist nun die folgende Erscheinung, welche, soweit mir bekannt, in der Literatur bis jetzt unerörtert ist. Im Niveau, wo die Zellen sich ziemlich rasch vergrössern und ihr Inhalt heller wird, trifft man gewisse Zellen, worin sich meistenfalls um den Kernen eine Anhäufung findet von ausser-

ordentlich feinen dunkelbraun gefärbten Körnchen, die oft wie ein Wölkchen die Kerne verschleiern. Seltener sind die Fälle, wo diese Granulierung unabhängig vom Kern auftritt, wenigstens in der Oberlippe; in der Unterlippe — wovon unten mehr — trifft man solche Fälle häufiger. Peripherwärts stösst man nun auf Zellen, worin die Körnchen immer dichter angehäuft sind, die grösste Verdichtung findet sich immer im Centrum; hier fliessen die Körnchen auch zuerst zu einer undurchsichtigen, sehr intensiv braun gefärbten Masse zusammen. Der Kern wird dabei vollständig unsichtbar. In der meist peripheren Schicht trifft man schliesslich Zellen, worin das Protoplasma gänzlich verschwunden zu sein scheint, dagegen eine grosse kompakte braune Scholle enthalten, die jedoch niemals die Zelle ganz ausfüllt. Daneben kommen einige ganz leere, kernlose Zellen vor. Es ist nicht unwahrscheinlich, dass auch diese eine derartige Scholle enthalten haben, die während der Behandlung des Präparates herausgeraten ist, denn hin und wieder lag ausserhalb des Schnittes ein gleichartiges Körnchenhäufchen.

Über die Natur dieser Zelleinschlüsse darf man wohl kaum im Unsicheren sein. Es ist wohl keinem Zweifel unterworfen, dass es sich hier um einen Verhornungsprozess handelt. Dafür spricht die äusserst feinkörnige Beschaffenheit der Einschlüsse, ihr Auftreten meistens rings um den Kern. Wie stark dieselben den Aspekt des Epithels an gewissen Stellen beherrschen können, geht aus Tafelfigur 6 (Taf. 6) hervor. In dieser Figur ist ein Teil des Lippenepithels seitlich vom Frenulum labii, desselben Fötus, worauf Tafelfigur 5 Bezug hat, photographisch dargestellt. Auch in diesem Schnitt war das Epithel in ziemlich tangentialer Richtung getroffen. Leider hat an dieser Stelle die oberflächlichste — gerade die Körnchenhäufchen und Schollen führende Schicht — von der tieferen Schicht sich abgelöst. Die in der Figur sichtbare intraepitheliale Spalte ist ein Artefakt. Dieses sonst ausgezeichnet konservierte Präparat

beweist, wie locker der Zusammenhang der Epithelien in diesem Entwickelungsstadium ist, und dass nur ausgewählte Objekte, die in der besten Kondition zur Konservierung gelangten, für diese Untersuchungen nutzbar sind. Rechts oben in der Figur ist die tiefe, aus kleineren Zellen zusammengesetzte Schicht noch zur Aufnahme gekommen, die Schicht der Basalzellen ist nicht mehr zu sehen. Unmittelbar fallen die grossen dunklen Schollen auf, welche in vielen Zellen, besonders an der Peripherie zur Entwickelung gekommen sind, nur war bei der angewendeten Vergrösserung die körnige Natur nicht darzustellen. Auch ist es deutlich, dass nicht alle Zellen sich in dieser Beziehung gleichartig verhalten, wie auch in der mit dem Zeichenapparat angefertigten Figur 5 zu sehen ist. Es finden sich doch auch hier bis an der Oberfläche Zellen, welche ganz hell geblieben sind, sogar nichts von einem Körnchenhäufchen bei dem Kerne zeigen, welche sonst in Figur 6 in der unmittelbar unterhalb der Oberfläche folgenden Schicht so reichhaltig auftreten. Der Prozess der Körnchenbildung scheint somit sehr wählerisch zu sein. Das geht auch aus dem Umstand hervor, dass nicht alle Föten diese Entwickelung in gleicher Intensivität aufweisen. Ich untersuchte mehrere im annähernd gleichen Alter, und fand darunter solche, wo es nicht zur Entstehung der kompakten braunen Schollen gekommen war, und wo ich nur die mehr diffusen Körnchenhäufchen fand.

Auf die Frage nach der Herkunft dieser Körnchen gehe ich nicht ein. Öfters bekam ich an den mit Hämatein gefärbten Präparaten den Eindruck, als wären dieselben an einen bestimmten, etwas stärker lichtbrechenden Körper gebunden. Besonders war das in jenen Zellen der Fall, worin die Granula nicht in der Umgebung des Kernes auftraten. Spezielle Untersuchungen habe ich jedoch, wie gesagt, über diese Substanzen nicht angestellt; doch scheint mir gerade das Lippenepithel junger menschlicher Föten ein ausgezeichnetes Objekt zu sein,

um über Natur und Herkunft des Hornstoffes Näheres zu erfahren. Denn die Zellen hellen sich bei der weiteren Entwickelung immer mehr auf und werden grösser, statt sich, wie es an anderen Stellen der Haut der Fall ist, abzuplatten. Auch der Umstand, dass die Körnchen hier tiefer gefärbt sind als an anderen Stellen der menschlichen Haut, darf begünstigend auf die Untersuchung wirken. Doch muss ich wiederholen, dass nur besonders gut konservierte Objekte für diese Untersuchungen herangezogen werden dürfen, da das locker gefügte Epithel leicht abgestossen wird.

Die bezüglichen Zellen treten in beiden Lippen auf, aber in der Unterlippe viel weniger als in der Oberlippe. Auf Tafelfigur 7 (Taf. 6) ist vom Fötus, dem auch die Tafelfiguren 5 und 6 entnommen sind, ein Stückchen vom Unterlippen-Epithel mit körnchenführenden Zellen abgebildet. Eine Konzentration zu jenen kompakten Schollen wie in der Oberlippe fand ich in dem Unterlippenepithel nicht, immer war hier die körnige Natur der ganzen Masse deutlich. Auch an der Oberlippe treten die Zellen, wiewohl sie bis zum Mundwinkel vorkommen, nicht überall in gleicher Menge auf. Die beliebtesten Stellen sind die hinteren Ränder der Berührungsflächen beider Lippen und das dicke Epithellager, das die Seitenfläche des Frenulum labii bedeckt. In Textfigur 8 habe ich einen mit der Camera gezeichneten frontalen Schnitt derselben gegeben, worin die schwarzen Pünktchen das Ausbreitungsfeld der dunkelbraunen Schollen angeben.

Vergleicht man nun den Bau des Lippenepithels des dreimonatlichen Fötus mit jenem des früher beschriebenen viermonatlichen, dann ist Übereinstimmendes neben Abgeändertem zu konstatieren. Beim ersteren ist von einer aus platten Zellen zusammengesetzten Deckschicht noch gar keine Rede, die an der Peripherie gelagerten Zellen sind sogar die grössten und weisen deutlich Zeichen von Aufquellung und Abstossung auf.

Doch gibt es auch Übereinstimmendes. Beim erstbeschriebenen Präparat treffen wir eine Deckschicht, welche sich ebenfalls durch eine reiche Entwickelung von Hornstoff auszeichnete. Und darin haben wir somit eine für das Epithel des Lippensaumes kennzeichnende Eigenschaft zu erblicken, eine Eigenschaft, die sich schon sehr früh entfaltet. Diese Tatsache verdient besondere Bedeutung. Denn das Auftreten von Verhornungserscheinungen, wie die oben beschriebene, in der Schleimhaut des Lippensaumes beim Menschen ist zwar schon bekannt, aber bei ausgetragenen Früchten, wo die Schleimhaut

Fig. 8.

eine sehr verwickelte Struktur bestzt und von mehreren Autoren — besonders Neustätter und Malka Ramm — ausführlich beschrieben. In seiner Arbeit über den Lippensaum beim Menschen beschreibt Neustätter sehr genau die verschiedenen Schichten bei einem Neugeborenen. Im Bereich der Pars villosa wird die epitheliale Bekleidung der Lippe plötzlich viel dicker, indem die Hornschicht der Pars glabra sich auffasert, kernhaltig wird und „die sehr langen spindelförmigen Kerne erscheinen wie aus lauter feinsten bräunlichen Körnchen zusammengesetzt“ (l. c. S. 370). Dass es sich hier um Bildung von Hornsubstanz handelt, wird von Neustätter ausdrücklich betont. Wenn man die Lippen eines Neugeborenen oder eines älteren Fötus einge Tage an der Luft austrocknen

lässt, wird diese profuse Bildung von Hornsubstanz in den oberflächlichen Schichten durch einen braunen Streifen makroskopisch sichtbar.

Das Merkwürdige ist nun, dass die Tendenz zur Bildung von Hornsubstanz so ausserordentlich früh im Epithel des Lippensaumes zum Ausdruck kommt, und zwar in einer Schicht, welche nur sehr kurzen Bestand hat und die bald abgestossen wird. Ist diese Schicht, aus grossen zum Teil mit dunkelbraunen Schollen gefüllten Zellen bestehend, einmal abgestossen, dann kommt das Vermögen zur Bildung von Hornsubstanz in der aus Plattenepithelien bestehenden Deckschicht der ganzen Innenfläche der Pars villosa der Oberlippe zur Äusserung. Diese Erscheinung gilt jedoch nur für die Oberlippe. In der Unterlippe finden sich beim Fötus aus dem Ende des dritten Monats auch jene grösseren, mit braunen Körnchen gefüllten Zellen. Aber wie oben schon hervorgehoben wurde, sind dieselben hier viel seltener. Und wenn nun an der Unterlippe diese vergänglichen oberflächlichen Schichten abgestossen sind, kommt es ebenfalls zur Differenzierung einer aus Plattenepithelien zusammengesetzten Deckschicht; in derselben suchte ich vergebens die Anhäufung von Hornsubstanz, welche die homologe Schicht an der Oberlippe auszeichnet.

Die beschriebenen Erscheinungen sind wohl imstande, um die Frage wachzurufen, ob man es in diesen eigentümlichen, früh sich abspielenden histologischen Differenzierungen an der Schleimhaut der Oberlippe des Menschen nicht mit ontogenetischen Wiederholungen von früheren phylogenetischen Entwickelungsstadien zu tun hat. Diese Frage ist weniger eine ausschliesslich histologische als eine morphogenetische. Welche ist die phylogenetische Entwickelungsgeschichte der menschlichen Oberlippe? Die Literatur gibt auf diese Frage bis jetzt keine Antwort. Und eine nur ganz oberflächliche Betrachtung der Oberlippe der Säuger lehrt uns schon einen ziemlich grossen

Formenreichtum kennen. Welche Form ist die ursprüngliche, welche die abgeänderte? Ich will auf diese Frage, welche zurzeit in meinem Institut durch einen meiner Assistenten ausgearbeitet wird, nicht eingehen und muss auf die von dessen Hand erscheinende Veröffentlichung verweisen. Nur auf einen einzigen Punkt muss ich hier speziell eingehen, da er mit den oben beschriebenen Erscheinungen in direktem Zusammenhang steht, und zwar auf die Bedeutung des Lippensaumes.

Es ist schon von mehreren Forschern die Frage gestellt und beantwortet worden, welche Bedeutung der Pars villosa des menschlichen Lippensaumes zuzurechnen sei. Luschka, der bekanntlich der erste war, welcher auf das Vorkommen dieser Zone bei Neugeborenen aufmerksam gemacht hat, war der Meinung, dieselbe erweise sich gleichsam als eine Umstülpung der Schleimhaut, während Rauber diese Zone als die umgestülpte Schleimhaut selber ansieht, eine Ansicht, welche Neustätter teilt und durch einige Gründe mechanischer Art zu beweisen versucht. Nun kann dieser von Neustätter sogenannten „Ektropinierung" sofort die Tatsache entgegengesetzt werden, dass die Grenze der Pars villosa gegen die Pars glabra des ein wenig tutenförmig abstehenden Lippenwalles schon zu sehen ist, noch ehe die Lippe sich vom Gaumen abgelöst hat und nur eine seichte Furche den Verlauf des späteren Vestibulum oris andeutet. Und da kann von einer Umstülpung der Schleimhaut doch noch gar keine Rede sein. Malka Ramm betrachtet die Pars villosa bis zur Pars glabra hin als einen Teil der Schleimhaut selbst (l. c. S. 91).

Ich kann diese Meinung nicht teilen, bin vielmehr geneigt, die Entstehung der menschlichen Oberlippe in anderer Weise mir zu denken. Ich glaube, die ganze Pars villosa ist nicht von der Schleimhaut abzuleiten, auch nicht als ein ursprünglicher Teil der Schleimhaut selbst zu deuten, sondern stellt eine Zone dar, welche früher an der Aussenfläche der Lippen

lagerte, und reichte vielleicht von der wirklichen Lippenschleimhaut bis zum Ansatz der Nase. Dann ist deshalb der Lippensaum des Menschen mit jener Zone zu identifizieren, welche bei manchen Säugern — auch Halbaffen — nach oben durch den Ansatz des Nasenseptums und der Nasenflügel begrenzt wird, nach unten durch die Mundspalte, und sich durch eine sehr charakteristische äussere Beschaffenheit auszeichnet. Bei gewissen Tieren gewinnt dieses Feld noch eine weitere Ausdehnung und ist z. B. beim Rinde als das Flotzmaul oder der Nasenlippenspiegel bekannt. Es gibt jedoch andere, wo man nur von einem Lippenspiegel sprechen darf. Ich denke mir nun, dass auch in der menschlichen Ahnenreihe einstmals ein derartiger Lippenspiegel bestand, und dass in der weiteren phylogenetischen Entwickelung von beiden Seiten her die typisch gebaute Gesichtshaut zwischen Nasenansatz und diesem Lippenspiegel vorgedrungen ist.
Die Lippe verlängerte sich in dieser Weise und der ursprünglich an die Oberfläche sich erstreckende Lippenspiegel nahm nur den Lippenrand ein und gelangte sogar zum Teil auf die innere Fläche der Lippe. — Ich beschränke mich auf diese kurze Andeutung meiner Auffassung, wofür man bei den Halbaffen Anhaltspunkte zu finden vermag.

Durch diese Auffassung erhalten mehrere bekannte Erscheinungen eine Erklärung. Zunächst die allgemein bekannte Tatsache, worauf zum ersten Male Koelliker hingewiesen hat, dass besonders in der Oberlippe in der Gegend der Pars villosa gelegentlich zahlreiche freie Talgdrüsen auftreten können. Nach den Untersuchungen von Liepmann[1]) sind dieselben äusserlich schon bei 50 % aller Erwachsenen zu sehen. Diese Drüsen sind meiner Meinung nach zurückzuführen auf die Wollhaare, welche früher den Lippenspiegel, da er noch an der

[1]) Liepmann, Über das Vorkommen der Talgdrüsen im Lippenrot der Menschen. Inaug. Diss. Königsberg 1900.

Aussenseite der Lippe lagerte, auszeichneten. Mit der Ansicht, dass die Pars villosa ein Derivat der Schleimhaut sei oder sogar die Schleimhaut selbst, ist das Auftreten dieser Talgdrüsen an sich schon weniger gut in Einklang zu bringen, denn wo sich solche Drüsen finden, ist eine einstmalige Anwesenheit von Haaren schwerlich von der Hand zu weisen. Dieser Meinung ist auch wohl Stieda, der in seiner Abhandlung über das Vorkommen freier Talgdrüsen beim Menschen[1]) sich über das Auftreten derselben in folgender Weise äussert: „Ich glaube nicht, dass es notwendig ist, eine besondere Erklärung für die Tatsache zu suchen: an den obengenannten Stellen ist die Gegenwart der Haare allmählich überflüssig geworden." In ähnlicher Weise hatte sich schon früher Bonnet geäussert[2]): „Die Talgdrüsen ohne Haare bilden sich an der Oberfläche der Epidermis aus und waren wohl früher an die Existenz von Haaren gebunden, die im Laufe der Stammentwickelung verloren gingen."

Nur wenn man den Lippensaum des Menschen von Hause aus als Schleimhaut betrachtet, trägt das Auftreten von Talgdrüsen an dieser Stelle einen besonderen Charakter, da uns doch solche Drüsen nur begegnen an Stellen, wo Schleimhäute und äussere Haut ineinander übergehen (Stieda). Wenn man dagegen die Pars villosa mit ihrem epithelialen Besatz als eine im Laufe der Entwickelung nach innen gerückte Zone der ursprünglichen Haut betrachtet, ist das Auftreten derselben ganz rationell.

Wenn man einmal dieser Meinung ist, so erheischt die Konsequenz, auch über die anderen Stellen der Mundschleimhaut, wo gleichartige Drüsen zur Entwickelung kommen, gleicher

[1]) E. Stieda, Das Vorkommen freier Talgdrüsen am menschlichen Körper Zeitschr. f. Morph. u. Anthr. Bd. 4. 1902.

[2]) In Ellenbergers: Vergl. Histologie der Haussäugetiere. Berlin 1887. S. 432.

Meinung zu sein. Das gilt also zunächst für den Lippensaum und eine obere Zone der Schleimhaut der Unterlippe. Denn auch hier treten, obgleich nicht so häufig und nicht so zahlreich wie an der Oberlippe, solche Drüsen auf. Bezüglich dieser Lippe bin ich dann auch der Meinung, dass im Laufe der Entwickelung ein epithelialer Streifen, der früher an der Aussenfläche oder am Rande der Lippe sich erstreckte, nach innen gerückt ist. Ich werde am Schlusse dieser Abhandlung einen sehr merkwürdigen Befund beim amerikanischen Affen Chrysothryx mitteilen, welche mir ein Beweis dieser Behauptung zu sein scheint.

Eine dritte Stelle, wo Talgdrüsen vorkommen, ist die Wangenschleimhaut. Hier sind dieselben vor ungefähr fünfzehn Jahren von mehreren Untersuchern gleichzeitig nachgewiesen worden. Näheres darüber bringt eine Arbeit von Krakow[1]), der dieselben bei 30 % aller Individuen fand. Das Auftreten von Talgdrüsen beim Menschen an dieser Stelle gewinnt eine besondere Bedeutung, wenn man es mit einer anderen Erscheinung in Beziehung bringt, auf welche Malka Ramm in ihrer schon zitierten Abhandlung hingewiesen hat, und mit einer zweiten, auf welche ich in meiner im Druck befindlichen Arbeit: „Über die Gaumenentwickelung und die Bedeutung der Zahnleiste beim Menschen" die Aufmerksamkeit gelenkt habe. Die genannte Autorin beschreibt nämlich das Vorkommen eines mit Zotten reichlich ausgestetteten Feldes an der Wangenschleimhaut von Neugeborenen und unterscheidet dasselbe als Torus villosus mucosae buccalis. Dieser Torus erscheint, wie eine Abbildung (l. c. S. 71) zeigt und von der Autorin selbst hervorgehoben wird, als eine Fortsetzung des der Unterlippe zugehörigen Zottenbesatzes. Nun kommen, wie die Autorin betont, die Talgdrüsen in der Wangenschleimhaut vor in einem Streifen,

[1]) Krakow, Die Talgdrüsen der Wangenschleimhaut. Inaug. Diss. Königsberg. 1901.

der dem Torus villosus entspricht. Fassen wir somit beide Tatsachen zusammen, dann tritt eine grosse Übereinstimmung hervor in der Entwickelungsgeschichte der Pars villosa der Unterlippe und jenem Streifen der Wangenschleimhaut, der vom Mundwinkel an als die direkte Fortsetzung der ersteren zu betrachten ist. Denn beiden wohnt das Vermögen inne, Talgdrüsen zu bilden, und an beiden treten zeitlich Villi in grosser Quantität auf. Wir haben somit beide ununterbrochen ineinander übergehende Schleimhautpartien als ein ihrer Bildungsnatur nach einheitliches Feld zu betrachten.

Malka Ramm berührt ebenfalls die Frage nach der Bedeutung der Pars villosa der Lippe und sagt darüber folgendes (l. c. S. 92): Gegen die Auffassung der Pars villosa als Schleimhaut könnte man die Tatsache noch ins Feld führen, dass später besonders an der Oberlippe in dieser Gegend gelegentlich zahlreiche Talgdrüsen auftreten können. Nun hat aber A. Krakow, der unter Stieda arbeitete, in seiner Dissertation nachgewiesen, dass in der Wangenschleimhaut reichlich Talgdrüsen bei 30 % aller von ihm untersuchten Erwachsenen vorkommen und zwar, wie seine Abbildung zeigt, in einem Streifen, der unserem Torus villosus entspricht. Dieser Einwand wäre somit hinfällig."

Ich kann diese Meinung nicht unterschreiben, da das Argument mir nicht stichhaltig erscheint. Die Wangenschleimhaut wird hier als Beweis angeführt, dass auch eine reelle, genuine Schleimhaut zur Bildung von Talgdrüsen imstande ist und dadurch die Behauptung, es könne der Lippensaum keine reelle Schleimhaut sein, weil dieselbe Talgdrüsen zur Entwickelung bringt, zu entkräften versucht. Aber diese Argumentation ist nicht stichhaltig, so lange man über die Herkunft der Wangenschleimhaut selber keine sichere Kenntnis hat. Betrachten wir diese Frage etwas näher. Der Torus villosus der Wangenschleimhaut besitzt beim Menschen ganz gleiche Bildungsnatur

als die Pars villosa der Lippe. Diese Übereinstimmung äussert sich in zwei fundamentellen histologischen Erscheinungen. Es ist nun meiner Meinung nach vorderhand die Möglichkeit zu überlegen, ob denn nicht vielleicht dieser Torus villosus der Wangenschleimhaut ursprünglich einen Teil der Lippenbekleidung ausgemacht hat. Ich denke hierbei nicht an ein aktives Hinüberwuchern von Lippenschleimhaut auf die Wange, sondern an eine Verkürzung der Mundspalte infolge von Verwachsung der hinteren Partien von Ober- und Unterlippe miteinander, wodurch eine Verlängerung des seitlichen Mundhöhlenverschlusses nach vorn zustande kam. Dass bei den Säugern die Mundspalte relativ ungleich lang ist, beim einen Tier viel weiter — auch bezüglich des Gebisses — nach hinten einschneidet als bei anderen, ist eine bekannte Tatsache. Man vergleiche z. B. in dieser Hinsicht die Carnivoren mit den Herbivoren oder mit den Primaten. Wenn sich nun die Mundspalte verkürzt, indem von hinten nach vorn die Lippen zusammenwachsen, der Mundwinkel nach vorn verschoben wird, dann liegt es auf der Hand, dass ein epitheliales Feld, das anfangs als Lippenbekleidung fungierte, nach deren Konkreszenz als Wangenschleimhaut fortbesteht. Und nach einem solchen Vorgang darf es nicht mehr wundern, wenn gelegentlich auf die Wangenschleimhaut Talgdrüsen und Villi wie auf dem übrigen Teil der Lippen zur Entwickelung gelangen.

Von diesem Gesichtspunkt betrachtet, verlieren die Talgdrüsen an der Innenseite der Wange ihre besondere Bedeutung und dürften, im Gegensatz zur Ansicht von Malka Ramm, nicht mehr als Beweis angeführt werden, dass solche Drüsen vollständig unabhängig von einstmaligen Haaranlagen, in Schleimhäuten auftreten können [1]).

[1]) Bemerkung bei der Korrektur. Die Untersuchung meines Assistenten, worauf ich oben schon hingewiesen habe, hat ans Licht gebracht, dass es sogar Säugetiere gibt, wo die Wangenschleimhaut noch reichhaltig mit Woll-

Ist nun meine oben gestellte Behauptung zur Erklärung der Erscheinungen an der Wangenschleimhaut richtig? Der Mensch hat nicht nur eine absolut, sondern auch relativ kurze Mundspalte, und die Frage, worum es sich in Verbindung mit dem oben Angeführten handelt, ist diese: Ist die menschliche Mundspalte im Laufe der Stammesgeschichte verkürzt? Längs zwei Wegen kann eine Antwort auf diese Frage erbracht werden: vergleichend-anatomisch und ontogenetisch. Auf vergleichend-anatomische Erscheinungen gehe ich hier nicht ein, ich verweise dazu auf die in Aussicht gestellte Untersuchung meines Assistenten, und beschränke mich hier auf die Mitteilung einer embryologischen Erscheinung, welche für meine Auffassung, die menschliche Wange sei zum Teil durch Verwachsung der freien Lippenränder entstanden, zu sprechen scheint.

Ich hatte von dem Rammschen Befund noch keine Kenntnis, als ich in meiner in Druck befindlichen Untersuchung über die Entwickelung des menschlichen Gaumens auf eine Erscheinung hinwies, welche mit der hier verfochtenen Ansicht in unmittelbarer Beziehung steht. Untersucht man die Gesichtsentwickelung an frontalen Serienschnitten durch Köpfe junger menschlicher Embryonen, dann findet man, dass vom Mundwinkel aus eine ziemlich tief einschneidende Furche an der Innenseite der Wange sich rückwärts erstreckt. Diese Furche, welcher ich in der genannten Untersuchung den Namen „Konkreszenzfurche" beilegte, stellt die Verlängerung der Mundspalte auf die Innenseite der Wange dar. Sie deutet die Grenze zwischen Oberlippe und Unterlippe noch eine Strecke weit hinter dem Mundwinkel an. Man bekommt den Eindruck, als sei hier der seitliche Verschluss der Mundhöhle noch unvollständig durch Verwachsung nur der Aussenränder der Lippen ausgebildet.

haare besetzt ist. Dieser Befund kann als ein tatsächlicher Beweis angesehen werden, für die oben gestellte Ansicht, dass die Wange zum Teil durch Konkreszenz der Lippen entstanden ist.

Rückwärts wird diese Konkreszenzfurche immer seichter und steigt dabei aufwärts, so dass sie schliesslich in der Fornix der oberen vestibularen Furche endet. Es ist diese Furche von Bedeutung, indem sie uns ein Mittel ist, um zu entscheiden, welcher Teil der Wange durch den Oberkieferfortsatz gebildet wird. Aus der gegebenen Beschreibung des Furchenverlaufs wird es klar, dass beim jungen Embryo der grösste Teil der Wange als eine Fortsetzung der Unterlippe zu betrachten ist.

Ich glaube, dass diese Konkreszenzfurche zwar nicht den Beweis bringt für die Richtigkeit meiner Ansicht, dass die menschliche Mundspalte im Laufe der Stammesentwickelung durch Verwachsung von Ober- und Unterlippe sich verkürzt hat, aber doch eine Stütze von nicht geringer Bedeutung für dieselbe darstellt. Besonders merkwürdig ist es nun, dass, während aus dem Verlauf dieser Furche der sehr grosse Anteil hervorgeht, welcher der Unterlippe an der Bildung der Wange zugeschrieben werden müsse, der Torus villosus mucosae buccalis von Malka Ramm als die Fortsetzung der Pars villosa der Unterlippe erscheint.

Es ist im Obenstehenden nur ein Gedankengang zum Ausdruck gebracht, dessen Richtigkeit zurzeit nur einen gewissen Grad von Wahrscheinlichkeit beansprucht, es muss auf diesem Gebiet noch vieles auch bezüglich der Details untersucht werden, ehe wir über diesen Gegenstand zur vollen Klarheit gekommen sind. Zunächst muss dazu die Anatomie der Lippen der Säugetiere näher systematisch erforscht werden. Bis jetzt kennen wir davon nur wenig mehr als was uns die tierärztlichen Untersuchungen über die Haussäugetiere lehren.

Kehren wir jetzt zur menschlichen Oberlippe zurück. Als erster Grund für die Auffassung, die Pars villosa dieser Lippe sei dem Lippenspiegel anderer Säugetiere homolog zu stellen, habe ich mich auf das Auftreten der Talgdrüsen berufen. Betrachten wir jetzt eine zweite für diese Zone typische Er-

scheinung, nämlich das Auftreten der Villi. Wenn man einmal mit der oben gestellten Homologisierung sich vertraut gemacht hat, dann erhebt sich sofort die Frage, ob diese Homologie sich auch nicht darin äussere, dass die Villi derselben in ihrer Gesamtheit den grossen und zahlreichen Hautpapillen entsprechen, welche im Lippen-Nasenspiegel anderer Säugetiere auftreten. Vom Flotzmaul des Rindes schreibt z. B. Ellenberger und Baum[1]: „Die Haut des Flotzmaules besitzt einen ausserordentlich mächtigen Papillarkörper und eine starke Epidermisschicht.“ In diesem Satze konnte man das Wort Flotzmaul durch Zona villosa ersetzen, ohne etwas weiter darin umzuändern. Es liegt mir natürlich fern, mit diesem Hinweis die Zona villosa des Menschen von einer mit dem gewaltig ausgedehnten Flotzmaul des Rindes übereinstimmenden Bildung ableiten zu wollen. Es kommt hier weniger auf die äussere Formübereinstimmung als auf die innere Struktur an.

In Verbindung mit Obenstehendem möchte ich an dieser Stelle noch auf die eigentümlichen epidermoidalen Wucherungen hinweisen, welche von Retzius[2]) bei sehr jungen menschlichen Embryonen beschrieben und abgebildet worden sind. Bei einem Embryo von 63 mm Scheitel-Steisslänge, wovon der Autor, l. c. Tafel XXVI, Fig. 1, die untere Gesichtshälfte in achtfacher Vergrösserung abbildet, fehlt noch eine Grenze zwischen Lippensaum und Lippenhaut, und bis kurz an den Ansatz des Nasenseptum dehnen sich eigentümliche Wucherungen aus. Von der Mitte des Oberlippenrandes aus strebt ein schmaler Vorsprung dem Nasenseptum zu und nähert sich demselben bis auf kurze Entfernung. Am unteren Ende dieses medianen Streifens geht der Epithelbesatz ins Tuberculum labii über. Diese mediane Bildung erinnert sehr stark an eine Relief-

[1]) H. Ellenberger u. H. Baum, Handbuch der vergl. Anatomie der Haustiere. 9. Auflage. S. 390.

[2]) G. Retzius, Biologische Untersuchungen N. F. Bd. 11. Stockholm, 1904.

entwickelung, die man bei gewissen Halbaffen, z. B. Lemuriden, antrifft. Hier geht von der Papilla palatina ein medianer, etwas erhabener Streifen aus, welcher die Oberlippe in zwei Hälften trennt und sich bis zum Unterrande des Septum fortsetzt. Ich werde an dieser Stelle nicht weiter auf diese vergleichend-anatomischen Verhältnisse eingehen, es dürften diese Bemerkungen genügen zur Festigung der Überzeugung, dass die Oberlippe des Menschen eine Bildung ist, deren phylogenetische Entschleierung vielleicht noch manche interessante Tatsache ans Licht bringen wird. Doch auch für die Unterlippe darf Gleiches gelten. Bei der Besprechung der Bedeutung, welche dem Auftreten von Talgdrüsen an der Innenseite der Lippen zugeschrieben werden muss, habe ich schon darauf hingewiesen, dass, wenn man einmal auf Grund davon die Pars villosa als einen auf der Innenfläche geratenen Teil der Epidermis betrachtet, die Konsequenz erheischt, dass man auch für die Unterlippe gleicher Ansicht sei. Denn es geht nicht an, für eine homologe Erscheinung an beiden Lippen eine verschiedene Ursache anzunehmen. In Verbindung damit möchte ich an dieser Stelle eine sehr merkwürdige Beobachtung erwähnen, welche ich bei zwei Föten von amerikanischen Affen, Chrysothryx, gemacht habe. Die Köpfe beider Früchte waren in zwei vollständige Schnittserien zerlegt. Über das Alter der Früchte kann ich nichts aussagen; die jüngere war noch nackt, nur in der Augenbrauengegend und nur an der Mundöffnung waren schon tiefschwarze Haare zu sehen, die ältere war schon ziemlich dicht behaart.

Die Besonderheit, welche die Unterlippe dieses Affenfötus gibt, wird in Textfigur 9 und 10 genügend veranschaulicht. In Figur 9 ist ein Querschnitt der Lippe des jüngeren Objektes abgebildet. Die in der Figur angedeutete Zahnanlage ist jene des lateralen Schneidezahns; medial davon dringt die am unteren Ende kolbenförmig angeschwollene Zahnleiste im Kiefer-

wall ein. Die vestibulare Furche ist schon ziemlich tief, die Unterlippe besitzt schon eine grosse Selbständigkeit. Es besteht nun bei Chrysothrix eine sehr deutliche Verdoppelung der Unterlippe; man konnte fast von einer inneren und einer äusseren Lippe reden. Die beiden Lippen sind durch eine ziemlich tief einschneidende Furche voneinander abgegrenzt. Die epitheliale Bekleidung trägt bis zum oberen Rande der äusseren Lippe alle Charakteren der Epidermis, und bis an diesem Rande findet sich die Anlage von Haaren. Wo das Epithel auf die orale Seite der äusseren Lippe abbiegt, wird es viel mächtiger und

Fig. 9.

verjüngt sich erst beim Übergang auf den Unterkiefer. Die ganze innere Lippe ist somit mit dieser ansehnlichen Epithelschicht überzogen. Es ragt die innere Lippe etwas höher empor als die äussere, welche dagegen etwas dicker erscheint als erstere.

Was die innere Struktur betrifft, sei nur darauf hingewiesen, dass der Musculus sphincter oris sich nur in der äusseren beider Lippen erstreckt, und zwar der oralen Fläche dicht anliegend und sich bis zum oberen Rande erstreckend. Die Grundmasse der inneren Lippe besteht nur aus Bindegewebe. An deren Basis findet sich eine stattlich entwickelte Lippendrüse.

In Textfigur 10 ist diese Doppelbildung, wie ich dieselbe

beim älteren Fötus fand, dargestellt. Der Schnitt liegt ungefähr im gleichen Niveau als jener in Figur 9, die skizzenweise angedeuteten Zahnanlagen sind jene des lateralen Incisivus und des Caninus. Auch hier ist die Doppelnatur der Lippe noch leicht zu erkennen, doch sind wesentliche Veränderungen aufgetreten. Die äussere Furche, welche in Fig. 9 beide Lippen scharf voneinander trennt, ist bis auf eine wenig tiefe Rinne verschwunden, der Raum zwischen beiden Lippen ist fast ganz durch Epithelgewebe ausgefüllt. Besonders stark hat sich weiter

Fig. 10.

das die innere Lippe bekleidende Epithel verdickt, nur in dem tieferen Abschnitt des Vestibulum ist es dünner geworden. Die beiden Lippen sind jetzt weniger scharf voneinander gesondert, bilden vielmehr ein einheitliches Ganzes, und es ist sehr evident, dass in diesen weiter geförderten Stadien die äussere Lippe an Mächtigkeit zugenommen hat, mehr als die innere. Die Lippendrüsse hat sich ebenfalls vergrössert.

Eine analoge Beobachtung an den Lippen anderer Affen habe ich bis jetzt nicht machen können. Von den amerikanischen Formen konnte ich zwei Serien von Mycetes und eine von Cebus untersuchen.

Wie ist dieser Befund zu deuten? Man könnte geneigt sein, die innere Lippe als die Anlage der ursprünglichen anzusehen und die äussere als eine sekundäre Erhebung, welche von der Aussenfläche der primären Lippe Ausgang nehmend, sich erhebt und vor die primäre Lippe emporwachsend dieselbe nach innen drängend die Begrenzung der Mundspalte übernimmt. Ist diese Deutung richtig, dann haben wir hier den tatsächlichen Beweis, dass das innere Lippenepithel nicht immer diese Lage innehielt, sondern zum Teil ursprünglich ausserhalb der Mundspalte lagerte. Selbstverständlich kann der oben beschriebene Vorgang nur als eine Vermutung gelten. Eine Entscheidung kann hier nur durch Untersuchung jüngerer Embryonen, als die mir zur Verfügung standen, gebracht werden. Immerhin würde durch einen solchen Vorgang das Auftreten von Talgdrüsen an der Innenseite auch der Unterlippe mit einem Schlage deutlich werden[1]).

Die Beobachtung an der Unterlippe von Chrysothryx veranlasste mich, die Form der Oberlippe dieses Tieres genauer zu studieren. Zwar fand ich hier nicht jene Doppelbildung, welche am unteren Begrenzungsrand des Mundes so schön sich entfaltet, aber doch etwas, das mir der Erwähnung wert zu sein scheint. Nähert man sich — die Serie rückwärts verfolgend — immer mehr dem Mundwinkel, dann sieht man, wie die „innere" Lippe allmählich schmäler wird, beim älteren Fötus verstreicht die oberflächliche Rinne, welche die Grenze zwischen beiden Lippen andeutet, und in einiger Entfernung

[1]) Bemerkung bei der Korrektur:

Mein Assistent, Dr. Barge, hat mich inzwischen aufmerksam gemacht auf eine eigenartige Beziehung zwischen oberem Eckzahn und Unterlippe. Der lange gerade Zahn ragt bei Chrysothrix nicht ausserhalb dem Munde hervor, wird bei geschlossenem Munde auch nicht im untiefen Vestibulum oris aufgenommen, sondern steht knapp am Mundwinkel in der dicken Unterlippe, wo er in eine runde, ziemlich weit in die Lippe eindringende Vertiefung aufgenommen wird. In welcher Beziehung diese Erscheinung zu dem oben geschilderten Verhältnis an der fötalen Lippe steht, bleibe dahingestellt.

vor dem Mundwinkel hat die untere Lippe eine Struktur wie in Fig. 11 dargestellt. In dieser Figur ist auch die Oberlippe abgebildet. An der unteren Begrenzung der Mundspalte ist die „innere" Lippe nur als eine bindegewebige Leiste zu erkennen,

Fig. 11.

welche sich im dicken Epithelbelag erstreckt. Am oberen Rande der Mundspalte macht es nun den Eindruck, als würde hier die „innere Lippe" des Unterrandes durch eine Einfaltung der Lippe nach innen repräsentiert. Diese Einfaltung des Oberlippenrandes tritt beim Menschen noch viel stärker hervor, wie es

durch Textfigur 12 bewiesen wird. Dieser Schnitt geht durch die Anlage des Eckzahnes, kurz vor dem Mundwinkel, von einem menschlichen Fötus aus dem vierten Monat. Es ist gewiss die Frage berechtigt, ob diese Einfaltung des Oberlippenrandes nicht eine etwas variierte Äusserung des nämlichen Vorganges ist, wodurch bei Chrysothrix die Unterlippe zeitlich verdoppelt erscheint. Auch hier muss ich mich auf die Fragestellung beschränken, welche durch die Ähnlichkeit der binde-

Fig. 12.

gewebigen Grundlage des oberen und unteren Lippenrandes von Chrysothrix in Fig. 11 motiviert ist.

Wenden wir uns schliesslich noch einmal jener früher ausführlich beschriebenen Erscheinung der Hornsubstanzbildung im Epithel an der Innenfläche der Lippen zu. Es kommt mir vor, dass auch dieser histologische Vorgang uns ein Hinweis ist in der Richtung der Ansicht, welche im obenstehenden mehrfach geäussert ist. Denn ist wirklich eine Zone der inneren epithelialen Lippenbekleidung von der Aussenfläche des Körpers abzuleiten, dann wird dieser Keratinisationsprozess leicht verständlich. Zwar wohnt der übrigen Schleimhaut des Mundhöhlenepithels bei vielen Säugetieren in aus-

giebiger Weise das Vermögen inne, Hornstoff zu bilden, aber in der Klasse der Primaten kommt diese Eigenschaft nur in sehr beschränkter Weise, z. B. bei den Rugae palatinae, zum Ausdruck. Dass die Innenseite der Lippe einmal der Sitz eines Verhornungsprozesses gewesen sein sollte, ist schwerlich zu denken. Dagegen wird die besprochene weitgehende Keratinisation in einem früheren Stadium der Entwickelung leicht verständlich, wenn man darin eine Reminiszenz an der früheren Lagerung dieser Epithelschicht erblickt.

ZUR

KASUISTIK JUNGER MENSCHLICHER EMBRYONEN.

VON

PROF. A. J. P. VAN DEN BROEK,
UTRECHT.

Mit 12 Figuren im Texte und 5 Figuren auf den Tafeln 8/12.

Dank der systematischen Untersuchung mehrerer menschlicher Embryonen aus den ersten Wochen der Entwickelung sind unsere Kenntnisse über die ersten Stadien bei der Organogenese sehr vertieft. Immerhin klaffen jedoch noch manche Lücken, oder sind wir auf die Einzelbeschreibungen eines oder ein paar Embryonen angewiesen. So folgt in Keibels Normentafel auf Nr. 6, ein Embryo mit 13—14 Ursegmenten, als Nr. 7 ein solcher mit 23 Ursegmenten, darauf einer mit 28, und dann einer mit 30 Ursegmenten. Gerade in dem Alter zwischen Nr. 6 und Nr. 8 gibt es noch, wie Keibel selbst bemerkt, manches, was näherer Begründung bedarf.

Die Gelegenheit, welche ich hatte, zwei ungefähr gleich alte Embryonen, resp. von 21 (22) und 22 (23) Ursegmenten, zu untersuchen, habe ich benützt, um den Entwickelungsgrad verschiedener Organe zu studieren, über deren Befunde ich hier berichten will.

Nicht allein das Auffinden noch unbekannter Zwischenstadien, sondern auch die Befestigung oder Richtigstellung von schon durch andere Untersucher beschriebenen Zuständen hat, scheint mir, für die Feststellung des normalen Entwickelungsganges beim Menschen seinen Wert und rechtfertigt eine kurze Publikation der Befunde.

Der erste Embryo, den ich als Embryo A bezeichnen will, verkehrt in einem sehr guten Konservierungszustande; der zweite, Embryo B, ist weniger gut konserviert, jedoch für

Formrekonstruktionen (speziell der vorderen Körperhälfte) gut geeignet. Von diesem Embryo habe ich schon früher mehrere Modelle angefertigt und über das Zentralnervensystem kurz in holländischer Sprache berichtet (2).

Ich werde den folgenden Beschreibungen hauptsächlich Embryo A zugrunde legen, den Embryo B zur Vergleichung, oder, wo notwendig, zur Vervollständigung benützen.

Embryo A ist Eigentum des Zentral-Institutes für Hirnforschung in Amsterdam, Embryo B gehört dem Anatomischen Institute daselbst. Für die freundliche Überlassung des Materiales sage ich gerne Herrn Dr. Ariens Kappers und Herrn Prof. Dr. Bolk besten Dank. Über die Herkunft der Embryonen kann ich leider wenig sagen.

Embryo A entstammt einem Abortivei, welches sehr kurz nach der Ausstossung in Formalinlösung gebracht wurde. Die Mutter ist, nach den Aussagen des Arztes, eine vollkommen gesunde junge Frau. Es wurde mit Alkohol nachbehandelt, in Paraffin eingebettet und in eine lückenlose Serie, zu 8 μ Schnittdicke, zerlegt. Eihüllen, ausser Amnion, entfernt. Färbung mit Hämatoxylin. So kam es in meine Hände.

Embryo B entstammt ebenso einem Abortivei, wurde in Alkohol fixiert, in Paraffin eingebettet und in eine Serie zu 10 μ Schnittdicke zerlegt. Glücklicherweise sind beide Embryonen fast genau symmetrisch geschnitten, Embryo B noch etwas besser als Embryo A.

Äussere Form.

Von Embryo A besitze ich zwei photographische Aufnahmen bei etwa 15maliger Vergrösserung, und zwar eine in Alkohol, eine zweite während des Verweilens des Objektes in Xylol aufgenommen. Ich gebe in Fig. 1a und b die beiden Aufnahmen wieder, wobei sofort die viel grössere Durchsichtig-

keit des Objektes in Fig. 1 b auffällt. Das Amnion umhüllt, wie Fig. 1 a zeigt, den Embryo eng, wie es von normalen Embryonen bekannt ist. Es ist anscheinend mit einigen ganz kleinen Zotten besetzt.

Der Embryo besitzt, wie beide Figuren zeigen, eine äusserst regelmässige Krümmung, wobei der Kopf dem Herzwulst schon ziemlich stark genähert ist. Dabei macht es den Eindruck, wie

Fig. 1 a.

Fig. 1 b.

Figur 1 a und b.

Photographie des Embryo A. Vergrösserung 15 fach. a. Alkohol. b. Xylol.

denn auch die Schnitte bestätigen, als bestände eine leichte spiralige Krümmung in dem Sinne, dass das caudale Körperende rechts vom Kopfende lagere. Doch ist diese Drehung noch bei weitem nicht so stark ausgesprochen als beim Embryo von Fischel, als Fig. 1 abgebildet in der bekannten Serie Abbildungen von Hochstetter.

Der Bauchstiel wendet sich, ebenso wie der Dottersack (leider abgetrennt), nach der linken Seite des Embryos.

Der Kopf zeigt eine regelmässig abgerundete Form und vermisst die Abplattung, welche die Modelle von Thompson

kennzeichnen. K e i b e l (9) hat schon darauf hingewiesen, dass die Kopfpartie im Modelle von T h o m p s o n „eine recht unwahrscheinliche Form darbietet" (l. c. S. 73).

Verfolgt man die dorsale Mittellinie, dann zeigt diese unmittelbar hinter der höchsten Kopfstelle eine seichte Einbuchtung, welche ziemlich allmählich wieder in die convexe Rückenlinie übergeht. Diese Stelle beantwortet an der Region, wo die Wandung des Gehirnrohres sehr dünn ist (Anlage des Rhombencephalon); sie ist bei der weiteren Behandlung des Embryos wahrscheinlich noch etwas stärker ausgeprägt, wie Fig. 2 (Taf. 8) ausweist.

Ob die Stelle, wo diese Einsenkung in die convexe Rückenlinie übergeht, mit der Stelle der Nackenbeuge, welche K e i b e l beim Embryo von 14 Ursegmentpaaren beschreibt, zu vergleichen ist, lässt sich nicht mit Gewissheit sagen. Die weitere Rückenlinie zeigt eine regelmässige Krümmung bis an der Stelle, wo in der Photographie der Bauchstiel den Embryonalkörper bedeckt.

Die Schnitte lehren, dass das caudale Körperende gegenüber dem Rest des Körpers abgeknickt ist und neben dem Bauchstiel (vgl. Fig. 6) liegt.

Diese Knickung kommt nicht überein mit der bekannten Rückenknickung von H i s, wie eine Vergleichung meiner Photos mit den Abbildungen von H i s sofort zeigt. Bei meinem Embryo A liegt sie nämlich viel weiter caudal, gänzlich caudal von der Stelle, wo Darmkanal und Dottersack zusammenhängen, und betrifft eigentlich nur das Schwanzende des Körpers. In dem abgeknickten Körperteil sind nur 2 (3) Ursegmentpaare mehr. Ich habe diese Abknickung verzeichnet, weil mein Objekt dadurch abweicht von dem von T h o m p s o n rekonstruierten Embryo mit 23 Ursegmenten. Ich glaube nicht, dass ihr eine besondere Bedeutung beizulegen ist. Embryo B besitzt die Abknickung nicht, kommt also mit dem

Thompsonschen Embryo in dieser Hinsicht noch mehr überein. In Fig. 1 b treten noch einige Besonderheiten zutage, welche erwähnt werden müssen. So schimmern die Anlagen des Zentralnervensystems und auch das Herz sehr deutlich durch die Körperwand hindurch und sind auch die Grenzen der Ursegmente, obwohl nicht sehr deutlich, wahrnehmbar. Die Lagerung der Gehörblase mit dem daran grenzenden G. acustico-facialis sowie das G. trigemini sind an der Figur deutlich erkennbar. Auch die Chorda dorsalis scheint mir einigermassen gegenüber ihrer Umgebung abgegrenzt. Von Kiemenfurchen ist eigentlich nichts zu sehen. Vervollständigen kann man die Studierung der äusseren Körperoberfläche mittels eines Wachsmodelles. Einige dabei zutage tretende Besonderheiten seien hier genannt.

Die gleichmässig gerundete Kopfpartie besitzt am vorderen Pole, zwischen den beiden Augenblasen, eine kleine Delle, die „Fovea interocularis" von Broman (3), speziell bei Embryo B gut ausgeprägt, welche die Stelle angibt, woselbst Ectoderm und Neuralrohr noch miteinander in Zusammenhang sind.

Äusserlich sind drei Kiemenfurchen zu sehen, von denen die erste die grösste, die dritte die kleinste ist. Der Eingang zur Gehörblase liegt gerade oberhalb der zweiten Furche. Der Herzwulst reicht rechterseits bis in das Gebiet der Kiemenfurchen und kommt viel höher als links. Thompson, dem diese Lage schon aufgefallen war, bemerkt zu ihr „its summit (of the bulbus cordis) forms the highest part of the heart and rises to the right side of the neck region".

Anscheinend ist diese Topographie eine nur kurz dauernde. In dem von Low (11) rekonstruierten Embryo von 14 Ursegmenten besteht sie noch nicht, bei den Embryonen von Thompson, mir und Mrs. Phelps Gage ist sie stark ausgesprochen, bei einem Embryo von 35 Ursegmenten (Normentafel Fig. 8) trifft man sie nicht mehr an.

Kurz unterhalb der Magenanlage hängt der Darm noch breit mit dem Dottersack zusammen, der sich hauptsächlich links vom Embryonalkörper wendet, ebenso wie der breite Bauchstiel. Es bestehen noch keine Extremitätenanlagen.

Die Insertion des Amnions zeigt ein Verhalten, wie es von Thompson beschrieben und abgebildet wurde. Es heftet sich fest an der ventralen Körperoberfläche unterhalb des Herzwulstes und setzt sich caudal auf den Bauchstiel an.

Primitivstreifen.

Das Ende des Schwanzes besteht aus einer Masse undifferenzierter mesodermaler Zellen, von einem dünnen Ectoderm umgeben. Zentralnervensystem, Chorda dorsalis und Wandung des Urdarmes gehen in dieser Zellenmasse, welche als Primitivstreifenrest aufzufassen ist, über.

Chorda dorsalis.

Das vordere, quer abgeplattete Ende der Chorda dorsalis liegt kurz hinter der Hypophysenanlage. Von da an folgt sie der Pharynxwandung, mit deren Entoderm sie bald verschmilzt. In Höhe der untersten Kiementasche löst sie sich wieder davon und nähert sich allmählich der vorderen Wand des Rückenmarkes. Im Schwanzende geht sie in die gemeinschaftliche Mesodermmasse des caudalen Körperendes über.

Auf Querschnitt ist die Chorda fast überall kreisrund mit einer einzigen Lage circulär angeordneter Kerne. Sie ist von einem äusserst dünnen strukturlosen Häutchen umgeben. Von einem Lumen in der Chorda, wie His beim Embryo L (2,4 mm) beschreibt, habe ich nichts angetroffen.

Zentralnervensystem.

Von beiden Embryonen habe ich Rekonstruktionsmodelle des Zentralnervensystems, speziell der Anlage des Gehirns und

Fig. 2.

Verlag von J. F. Bergmann, Wiesbaden. Königl. Univ.-Druckerei H. Stürtz A. G., Würzburg.

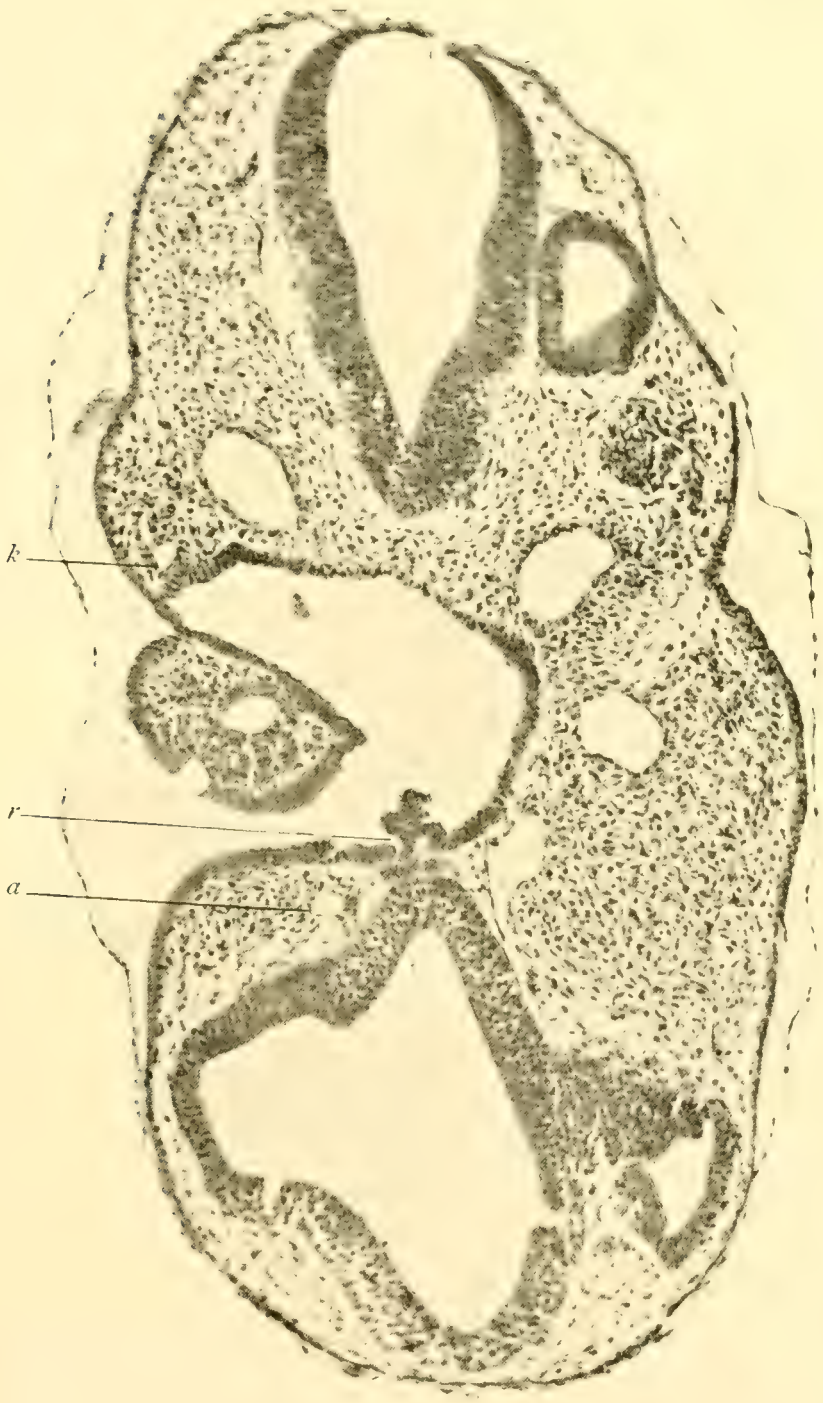

Fig. 5.

Verlag von J. F. Bergmann, Wiesbaden. Königl. Univ.-Druckerei H. Stürtz A. G., Würzburg.

des oberen Teiles vom Rückenmark angefertigt. Beide Modelle zeigen nur sehr geringfügige Unterschiede und kommen, abgesehen vom vorderen Kopfende, bis in verschiedenen Einzel-

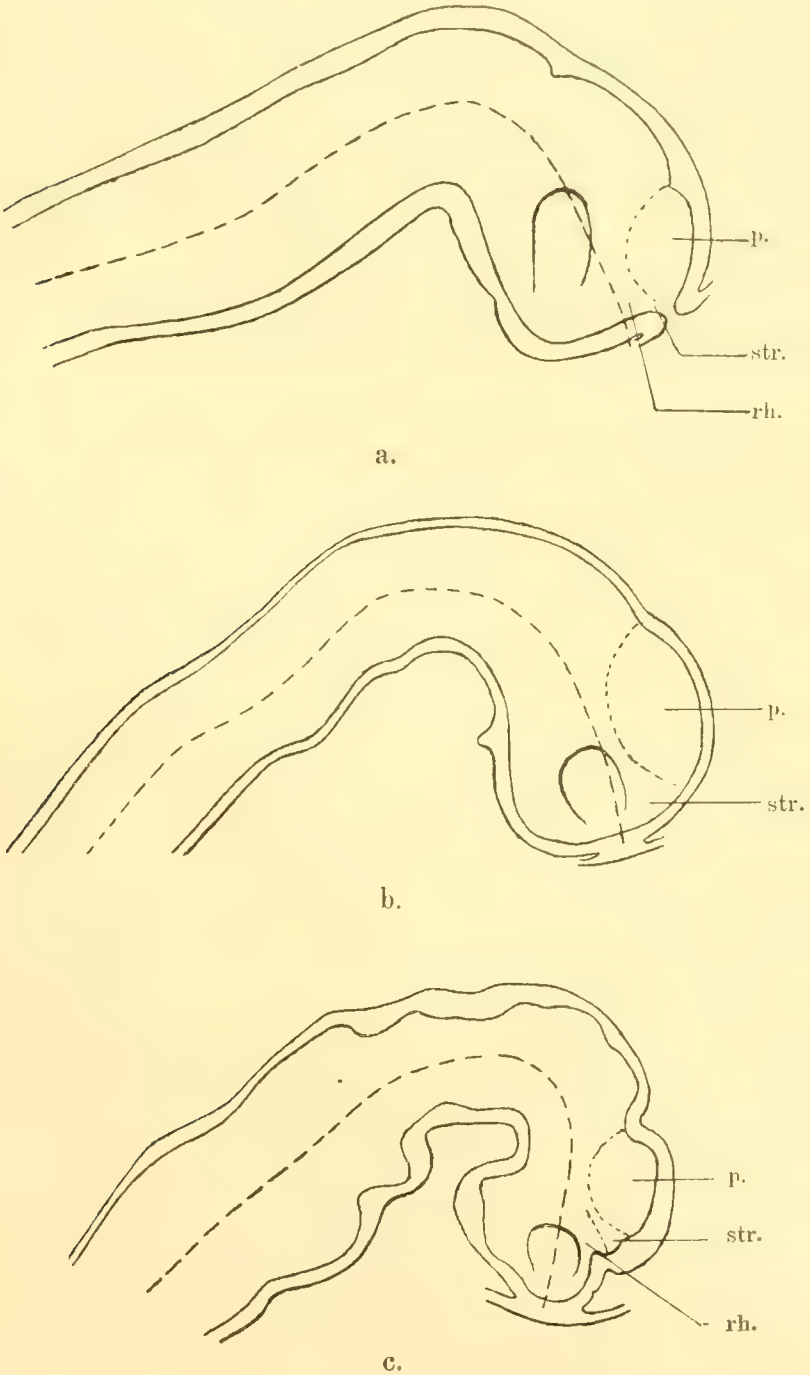

Fig. 3.

Medianschnitte durch die Gehirnanlagen von a) Embryo von His (Eß. 3,2 mm), b) Embryo A. von mir, c) Embryo von Mrs. Phelps-Gage.

heiten mit dem Modelle, welches Thompson anfertigte, überein.

Von Embryo A fertigte ich des weiteren ein Modell an, welches die Gehirnanlage zeigt in Zusammenhang mit den umgebenden Organen, welches Modell ich in Fig. 2 (Taf. 8) wiedergebe.

Die Gehirnanlage bildet ein ziemlich regelmässig gekrümmtes Rohr, von dem die Anlage des Mittelhirnes die höchste Stelle bildet. Die Krümmung in meinem Modelle stimmt ziemlich genau mit der Abbildung des Modelles von Thompson (l. c. Fig. 2). Meine Modelle, sowie die Figur Thompsons weichen dagegen ziemlich stark ab von der bekannten und weit verbreiteten Figur von His' Embryo E. B. (3,2 mm). Der Neuroporus anterior ist geschlossen, doch hängt die Wandung des Neuralrohres noch über eine bestimmte Strecke (Embryo A 140 μ, B ± 100 μ) mit dem Ectoderm zusammen (vgl. Fig. 3). Es ist wohl zulässig anzunehmen, dass da, wo beide Epithelien zusammenhängen, die Stelle zu suchen ist, wo sich das Neuralrohr zuletzt geschlossen hat.

Betrachtet man den Medianschnitt durch die Gehirnanlage, dann ergibt sich, dass die Stelle des vorderen Neuroporus zwischen den beiden Augenblasen, und namentlich an deren ventralem Ende, angetroffen wird.

In dieser Hinsicht stimmen meine Befunde ganz überein mit den Befunden bei den Embryonen von Thompson, Mrs. Phelps Gage und (wahrscheinlich) Broman, und weichen ab von der Angabe von His bei seinem Embryo EB, wie aus seinen Figuren 1 und 33 hervorgeht.

His (6) sagt über die Lagerung des vorderen Neuroporus (vgl. Fig. 3a), dass er „ziemlich hoch, auf der Grenze der Gebiete von Rhinencephalon und Pallium" (l. c. S. 55) gefunden wird. Das Gebiet des Rhinencephalon, sowie des Striatum liegen beim Modelle von His eingekeilt zwischen

Augenblase und Pars infraneuroporica der Lamina reuniens; während bei den anderen erwähnten Embryonen die Anlage des ganzen Telencephalons dorsal vom Neuroporus angetroffen wird. Dieser Unterschied gab mir Anlass, etwas näher auf die Frage über die Schliessung des vorderen Hirnendes

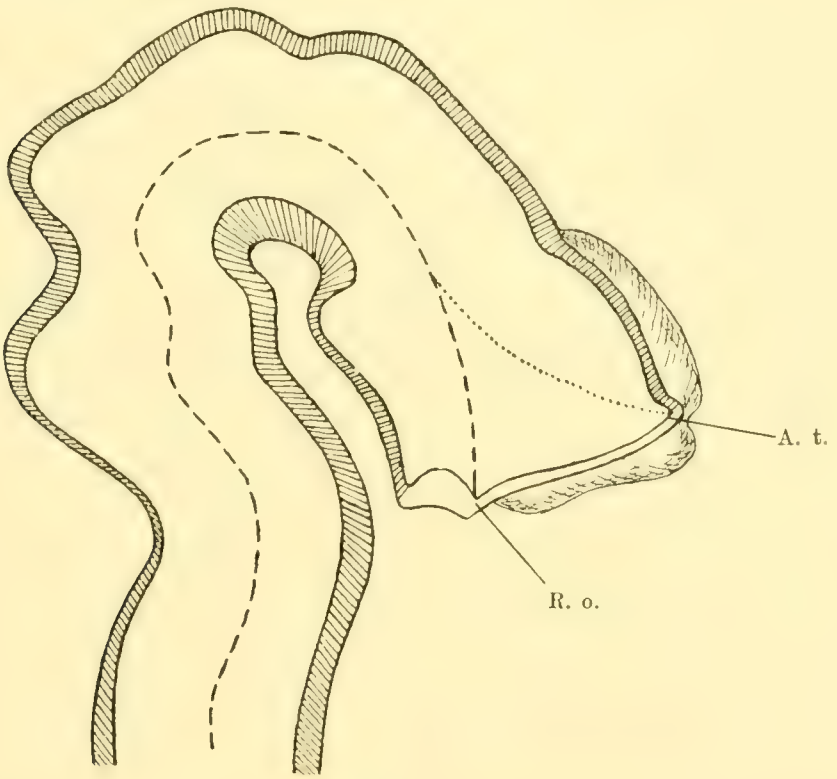

Fig. 4.

Medianschnitt durch die Gehirnanlage eines menschlichen Embryos nach His. Die Stelle der Schlussnaht ist weiss gehalten. A. t. Angulus terminalis. R. o. Recessus opticus.

und die Lagerung der Hirnachse im Verhältnis zu verschiedenen Hirnteilen einzugehen.

His hat sich in einer besonderen Schrift (5) über das frontale Ende des Gehirnrohres und über die Gehirnachse ausgesprochen, dabei ausgehend von seinen Studien an menschlichen Embryonen.

Er unterscheidet eine basilare und eine Mittelachse, wozu noch eine dorsale Schlusslinie kommt. Die basilare Achse

bildet die Grenze beider Neuralplatten. Ihre vordere Grenze ist die vordere Wand des Recessus infundibuli. Die Mittelachse ist selbstverständlich die Achse in der Mitte des Lumens des Gehirnrohres. Nach der Auffassung von His läuft diese Achse im Recessus opticus aus. Die dorsale Schlusslinie, d. h. die Stelle, wo sich der Neuroporus am letzten schliesst, endigt im Angulus terminalis (His).

Mithin dehnt sich nach His der Neuroporus über eine grosse Strecke aus und bildet bei der Schliessung eine sog. Schlussnaht, welche vom Recessus infundibuli bis zum Angulus terminalis reicht. Fig. 4, der His schen Arbeit entnommen, lässt die (weissgehaltene) Strecke der Schlussnaht ersehen.

Dieser Auffassung gegenüber steht die Meinung von C. v. Kupffer, hauptsächlich sich gründend auf Untersuchungen an Acipenser sturio. Die Stelle, wo sich das Gehirnrohr am letzten schliesst, bleibt noch einige Zeit mit dem Ectoderm in Zusammenhang. v. Kupffer nennt diese Stelle Lobus olfactorius impar. Sie bildet das Ende der Gehirnachse (Mittelachse von His). Für His ist diese Stelle von v. Kupffer nicht mit dem Ende der Hirnachse identisch, sondern seinem Angulus terminalis homolog.

In der Bearbeitung der Morphogenie des Zentralnervensystems in Hertwigs Handbuche beschreibt v. Kupffer (10) einen Proc. neuroporicus (Lobus olf. impar) bei vielen niederen Wirbeltieren (Petromyzon, Acanthias, Acipenser, Salamandra, Anguis), welcher mit dem Ectoderm noch einige Zeit in Zusammenhang bleibt. Diese Ectodermstelle nennt er die unpaare Riechplacode. Bei anderen Formen (Teleostiern) fehlt sie. Was die Säugetiere betirfft, sind die Arbeiten von Keibel (7) und Neumayer (12, 13) zu nennen.

Keibel kommt auf Grund von Untersuchungen an Meerschweinchen- und Kaninchen-Embryonen zu den Schlüssen, „dass das Vorderende der primitiven Gehirnbasis bei dem

ausgebildeten Gehirn nicht am Infundibulum, sondern davor zu suchen ist, dass jedenfalls das Chiasma der primitiven Gehirnbasis angehört" (l. c. S. 375) und dass „der unmittelbar vor dem Anfange der Hypophysentasche liegende Teil der Gehirnbasis nicht durch Nahtbildung entstanden ist, sondern noch der primitiven Gehirnbasis entspricht" (l. c. S. 372). Er ist somit mit Reichert und Koelliker ein Gegner der Hisschen Auffassung, indem er das Ende der Gehirnbasis weiter nach vorne verlegt. Über den Neuroporus anterior lässt er sich nicht weiter aus.

Neumayer (12) untersuchte, unter v. Kupffers Leitung, die Entwickelung des Gehirns beim Schafe.

Von seinen Resultaten zitiere ich folgendes: „Bei der Ablösung des Hirnes von dem Exoderm kommt jedenfalls nur eine Naht in Betracht, die dorsale. Eine Endnaht im Sinne von W. His existiert nicht. Am äussersten Vorderende der dorsalen Naht klafft zuletzt der Neuroporus und besteht nach seinem Schlusse noch zeitweilig ein Zusammenhang der Hirnwand mit einer verdickten Platte des Exoderms, zu deren Seiten darauf die paarigen Riechlappen erscheinen. Die Richtung der Hirnachse als Lichtungsachse aufgefasst, bleibt die gleiche, bei Amphioxus wie bei allen Cranioten."

In einer zweiten Arbeit (13) behauptet er dann noch, „alle Säugetiere sind im frühesten embryonalen Leben als monorhin zu betrachten, ähnlich dem Amphioxus, den Cyclostomen, Ganoiden und Amphibien; denn sie besitzen eine unpaare, mediane Riechplacode, der ein unpaarer medianer Hirnteil, wenn auch in rudimentärer Form, der niederen Wirbeltiere, der Lobus olfactorius impar, entspricht". Was endlich den Menschen betrifft, besitzen wir die Äusserung von Mrs. Phelps Gage.

Sie nimmt, stützend auf die Beschreibungen von Keibel[1])

[1]) Wo Mrs. Phelps Gage an His und Keibel dieselbe Meinung zuschreibt, ist sie ungenau, wie aus der obigen Beschreibung hervorgeht.

und His, die Hypophyse beim Menschen an als das morphologische Cephalende des Körpers sowie des Gehirns. Diese Stelle ist unabhängig von der letzten Schliessungsstelle des Gehirnrohres, welche zwischen den Augenblasen lagert. Der logische Schluss aus dieser Annahme ist „that this specimen gives positive evidence that the olfactory region of the brain is not its morphological cephalic part, but that the eyes are relatively to the original margin of the neural plate cephalad to the olfactory region, i. e. nearer to the hypophysis".

Reste einer Schlussnaht meint die Autorin wiederzufinden in lokalen Epidermisverdickungen, welche sich ausstrecken zwischen dem Gebiete der Hypophysis bis an das Rhinencephalon.

Nach dieser Literaturübersicht komme ich zu den Embryonen zurück. Die Schliessung und Schliessungsstelle des Gehirnrohres lässt sich an den jetzt bekannten Embryonen ziemlich gut verfolgen. Beim Embryo Pfannenstiel III, von Low (11) rekonstruiert und abgebildet, ist das vordere Ende des Neuralrohres noch sehr weit offen. Doch reicht die Basis der Neuralplatte (His' basilare Achse) viel weiter als die Anlage der Hypophyse, welche „at the floor of the forebrain" angetroffen wird. Von Nahtresten wird absolut nichts erwähnt.

Bei dem Embryo E. B. von His ist der Neuroporus noch ein wenig offen und liegt, wie erwähnt, ziemlich hoch. Von Nahtresten, welche sich, nach der His schen Auffassung, finden müssten zwischen Hypophysisanlage und Neuroporus, erwähnt His nichts.

Bei den von mir untersuchten Embryonen ist der Neuroporus eben geschlossen. Nach den His schen Beschreibungen muss die Stelle des Zusammenhanges mit dem Ectoderm das oberste Ende der Schlusslinie vorstellen und weit oberhalb der Lichtungsachse gelagert sein. Doch lehrt ein Blick auf Fig. 3 b sofort, dass dem nicht so ist, sondern dass die Achse

des Neuralrohres gerade an dieser Stelle endet. Wenn dann auch His der Kupfferschen Auffassung entgegenhält, dass bei dieser die Gehirnachse nach oben ausweichen muss (in Fig. 4 durch eine Punktlinie angegeben), kommt das einfach dadurch, dass His für die Vergleichung beider Meinungen zu alte Embryonen gewählt hat, bei denen die ursprünglichen Verhältnisse nicht mehr bestehen.

Auch bei meinen Embryonen habe ich von Resten, welche auf einen Nahtverschluss hinweisen, nichts gefunden.

Dass auch bei noch etwas älteren Embryonen die Gehirnachse die Stelle des Neuroporus erreicht, beweist Fig. 3c, eine Kopie von Fig. 4 aus der Arbeit von Mrs. Phelps Gage, in welche ich die Gehirnachse einzeichnete.

Auf Grund meiner Beobachtungen und der Literatur schliesse ich mich für den Menschen der Kupfferschen Auffassung an und glaube, dass die letzte Schliessungsstelle des Gehirnrohres beim Menschen eben das frontale Ende der Gehirnachse bildet, und der Hirnnabel sich nicht im Sinne von His durch eine Nahtbildung, an der Hypophyse anfangend, schliesst. Die Stelle des Zusammenhanges vom Ectoderm und Wandung des Gehirnrohres ist dem Lobus olfactorius impar anderer Säugetiere und niederer Vertebraten homolog. Die Stelle des Ectoderms wäre damit der unpaaren Riechplacode niederer Wirbeltiere vergleichbar. Sie bleibt beim Menschen nur eine sehr kurze Zeit mit der Wandung des Gehirnrohres verbunden.

Der Neuroporus posterior hat sich noch nicht geschlossen.

Die Strecke, über welche im Caudalende das Neuralrohr noch offen ist, stimmt mit den Befunden von Thompson. Allmählich geht die Wandung des Neuralrohres in die gemeinschaftliche Masse der Schwanzknospe (Primitivstreifenrest) über.

Die Gehirnanlage zeigt eine beginnende Differenzierung in den drei Hauptabschnitten.

Die Grenze zwischen Pallium und Thalamus ist an der Aussenseite eben angedeutet durch eine Furche, die Stielfurche von His, welche sich im Gebiete des Augenblasenstieles verliert. An der Innenseite deutet eine kleine Crista pallio-thalamica die Stelle der Stielfurche an.

Die Grenze zwischen Vorderhirn und Mittelhirn ist, durch die grosse Schmalheit des letzteren, ziemlich deutlich ausgesprochen, während die Grenze zwischen Mittel- und Nachhirn nicht gut anzugeben ist.

Am Vorderhirn fällt, abgesehen von der durch eine gestrichelte Linie ungefähr umgrenzte Anlage des Palliums (Fig. 3 b), die Anlage der grossen primären Augenblasen auf. Hierüber ist dem schon bekannten nichts beizufügen.

Das Mittelhirn kennzeichnet sich durch seine ausgesprochene Schmalheit, die seitlichen Wandungen kommen fast zur Berührung. Allmählich wird, dem Nachhirne zustrebend, das Lumen wieder breiter und ist, auch durch die Verdünnung des Hirndaches, die Anlagestelle des vierten Ventrikels eben angedeutet. (Die Einsenkung in der dorsalen Rückenlinie in der Photographie sowie im Modell ist wohl eine Folge der Einsenkung des Hirndaches.) Der Übergang von Nachhirn in Rückenmark kommt ganz allmählich zustande.

Bei der Betrachtung der Gehirnanlage in Fig. 2 (Taf. 8) sind noch einige Formeigentümlichkeiten zu bemerken, welche erwähnt werden müssen.

Zuerst erblickt man, wie das Mittelhirn die höchste Stelle der Gehirnanlage einnimmt und ihre Basis eine starke Einknickung, die Plica encephali ventralis, besitzt. An dieser Stelle ist die Wandung des Gehirnrohres am meisten von der Wandung des Pharynx entfernt. Nach vorne zu nähert sie sich der Oberfläche der Pharynxwandung resp. der Mundbucht mehr und mehr, bis in der Höhe der Anlage der Hypophyse beide aneinander grenzen. Es besteht eine deutliche Hypophysen-

anlage, sowohl vom Gehirne, wie vom Ectoderm (s. weiter unten).

Verfolgt man den ventralen Rand des Gehirns von der Plica encephali ventralis nach hinten, dann sind zwei aufeinanderfolgende Vorragungen zu verzeichnen, welche ihre Anwesenheit, wie die Schnitte und die Medianfläche zeigen, ziemlich plötzlich auftretenden Lumenveränderungen des Neuralrohres verdanken.

Von Form und Lagerung des Darmkanales sind sie, wie Fig. 2 lehrt, vollständig unabhängig.

Die Anwesenheit dieser beiden Vorragungen, welche im His schen Modelle fehlen, lässt die Frage aufkommen, ob sie als normale Bildungen aufzufassen sind und welches ihre Bedeutung ist.

Eine Vergleichung meiner Modelle mit dem von Thompson lehrt in dieser Hinsicht völlige Formübereinstimmung. Auch Thompson waren diese Krümmungen aufgefallen, und er sagt davon (l. c. S. 163): „two of these flexures are so different from those universally regarded as primary cerebral flexures, that one hesitates to go further than simply place them on record. Is it not possible that there may be certain flexures of a temporary character which precede the primary flexures usually described. It will be interesting to see if future models of embryo's at this age exhibit any flexures at all, resembling them.“ Seine Erwartung wird in meinen Modellen vollends bestätigt. Auch in den etwas älteren Embryonen, von Mrs. Phelps Gage und von Broman sind die beiden Vorragungen zu erkennen. Von einem (pathologischen?) Embryo von 4 mm bemerkt Bremer (1) (l. c. S. 464): „There is a peculiar notch in the floor of this part of the hind brain, between the two ganglia, bounded by two rounded prominences, the signification of which I do not know.“

In den Figuren des Centralnervensystems älterer Embryonen vermisst man die beschriebenen Vorragungen.

Ihre Anwesenheit in verschiedenen ungefähr gleich alten Embryonen weist darauf hin, dass sie eine normale, wahr-

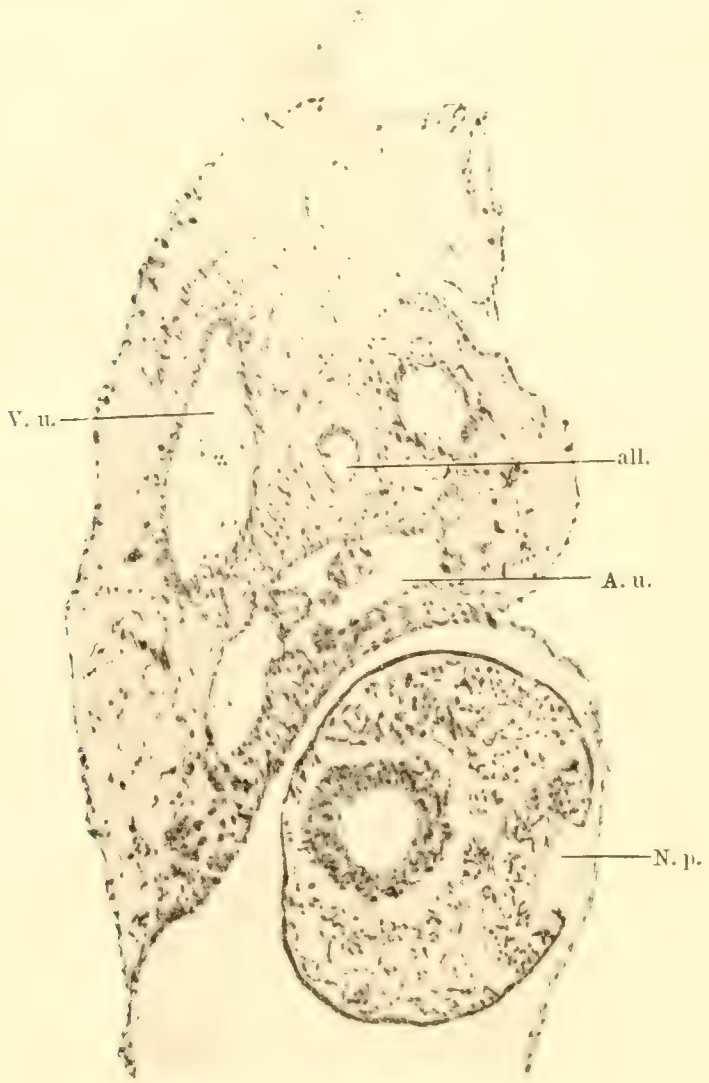

Fig. 6.

Schnitt durch das Caudalende und den Bauchstiel von Embryo A. V. u. Vena umbilicalis. all. Allantois. A. u. Art. umbilicalis. N. p. Neuroporus posterior.

scheinlich zeitliche Erscheinung sind. Über ihre Bedeutung lässt sich nur insofern etwas aussagen, als sie mit der Lagerung zweier Ganglien, des N. trigeminus und des N. acusticofacialis, übereinstimmen (Fig. 2), vielleicht mit der Ausbildung

dieser beiden Gebilde in einem genetischen Zusammenhang stehen. Im Gebiete des Nachhirns konnte ich, hauptsächlich an der Seite des Gehirnlumens, etwa 5 Neuromeren nachweisen (vgl. Fig. 5), bleibe mit dieser Zahl also hinter den 7 Neuromeren, welche Thompson auffand.

Die Hirnwandung ist am dicksten in der Umgebung der Augenblasen, am dünnsten fand ich sie im Gebiete der Decke des späteren 4. Ventrikels, was wahrscheinlich die Einsenkung der Oberfläche zur Folge hatte.

Im Rückenmark ist eine Trennung in Seitenplatten und Boden und Deckplatte bemerkbar, bei Embryo B konnte die Stelle des Sulcus limitans an der seitlichen Oberfläche angegeben werden.

Die Lagerung der Zellen im Gehirn und Rückenmark kommt mit der Hisschen Beschreibung des Embryo E. B. überein, die Membrana limitans interna und externa sind sehr deutlich.

Nach dem Caudalende wird das Lumen des Rückenmarkes allmählich kreisrund und verringert sich die Zahl der Zellen in der Wandung.

Im Gebiete des Neuroporus posterior bildet das Rückenmark eine Halbrinne, dessen Abgrenzung gegen das Mesoderm hauptsächlich durch die Membrana limitans externa gebildet wird. Nach der Oberfläche wird die Wandung durch die sehr platten, jedoch sehr dunkel tingierten Zellen der Körperoberfläche bedeckt (Fig. 6).

Sinnesorgane.

Auge. Dem schon Bekannten habe ich nichts Wesentliches zuzufügen. Wie bei anderen menschlichen Embryonen bleibt auch bei den hier untersuchten zwischen Ectoderm und Wandung der primären Augenblase eine dünne Schicht Mesoderm. Es bestehen noch keine Epithelverdickungen als Anlage der Linse.

Ohr. Auf Form und Lagerung des noch offenen Ohrbläschens habe ich etwas näher einzugehen.

Es bildet eine kleine Blase von etwa eiförmiger Gestalt, mit der Längsachse parallel zur Medianebene des Körpers. Die Höhe beträgt 184 μ, der ventro-dorsale 170 μ, der mediolaterale 125 μ (Embryo A).

Die Öffnung der Gehörblase auf der Körperoberfläche liegt bekanntlich direkt oberhalb der zweiten äusseren Kiemenfurche. Diese Öffnung liegt nicht in der Mitte der Höhe der Gehörblase, sondern mehr dem cranialen Ende genähert. Von den 23 Schnitten (Embryo A), welche die Gehörblase einnimmt, liegt die Öffnung rechts zur Höhe des 7.—9. Schnittes (ist also 24 μ), links zur Höhe des 8.—10. Gleiches gilt vom Embryo B; hier beträgt die Höhe 140 μ und ist die 40 μ grosse Öffnung nur 40 μ vom oberen Rande entfernt. Beim Embryo von Broman (Tabelle 11 N. T.) wird eine gleiche Lagerung dieser Öffnung erwähnt.

In Fig. 7 habe ich einige Schnitte durch die rechte Gehörblase von Embryo A wiedergegeben, um die Aufmerksamkeit auf die Form des Lumens zu lenken. Dieses ist, wie die Schnitte lehren, nicht rund, doch zeigt eine im mikroskopischen Bilde gut und ziemlich scharf begrenzte, ventromedial gerichtete Ausstülpung, wodurch das Lumen in dorsoventraler Richtung verlängert ist (vgl. auch Fig. 5, Taf. 9).

Ob diese Form der Gehörblase ein Zeichen der beginnenden Differenzierung in Pars superior und inferior ist, lässt sich nicht mit Bestimmtheit sagen; auch die Vergleichung mit ungefähr gleich alten anderen Embryonen gibt nur wenig Aufschluss.

Vom gleich alten Thompsonschen Embryo besteht, soweit mir bekannt, nur eine Wachsrekonstruktion, an der sich keine Besonderheiten erkennen lassen. In Fig. 9 g der Keibelschen Normentafel findet sich der Durchschnitt durch die, eben

vom Ectoderm abgeschnürte Gehörblase eines Embryos mit wahrscheinlich weniger als 30 Ursegmenten, aus der klar hervorgeht, wie sie eine ventro-medial gerichtete Ausstülpung besitzt, welche der in meiner Figur sehr ähnelt, deren Bedeutung nicht erwähnt wird. An Fig. 4a aus der Arbeit von Streeter (15), von einem Embryo von 29 Ursegmenten, zeigt die Gehör-

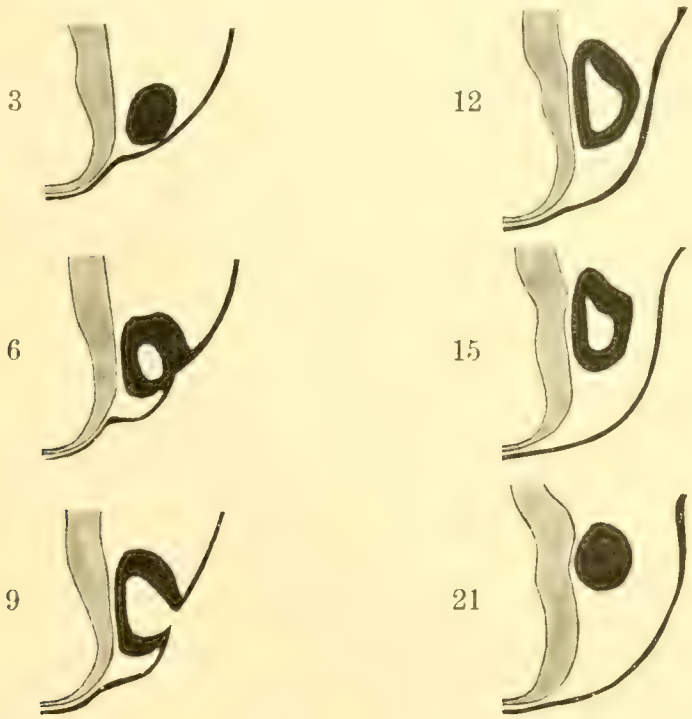

Fig. 7.

Querschnitte durch die rechte Gehörblase von Embryo A. Resp. 3., 6., 9., 12. 15. und 21. Schnitt.

blase ausser einem ganz kurzen Ductus endolymphaticus eine beginnende Differenzierung in „cochlear pouch“ und „vestibular pouch“.

Von dem Embryo Tabelle 11 bemerkt Broman von der Gehörblase, dass „die Bläschen eiförmig sind und mit ihren Längsachsen dorso-ventral liegen“.

Ich kann hier nur auf diese Erscheinung hinweisen, es würde bemerkenswert sein, dass sich eine beginnende Diffe-

renzierung schon zeigt zu einer Zeit, wo die Gehörblase noch weit mit der äusseren Körperoberfläche kommuniziert.

Mit der Gehirnanlage verbunden sind die Ganglien des Trigeminus und Acustico-facialis zu erwähnen (Fig. 2).

Ersteres erstreckt sich als eine mächtige, dunkel tingierte Zellmasse, von der seitlichen Gehirnwandung schräg nach vorne und aussen und reicht bis an das Ectoderm. Von lokalen Epidermisverdickungen fand ich nichts.

Der G. acustico-facialis liegt zur selben Höhe und dorsal von der Gehörblase, welche in die Konkavität des Knotens grösstenteils aufgenommen ist.

Tractus intestinalis.

Die Mundbucht ist schmal und liegt, wie Fig. 2 erkennen lässt, zwischen vornübergebeugtem Kopfende und Herzwulst eingeklemmt.

Reste der Pharynxmembran finden sich hauptsächlich an der oberen Pharynxwandung, obwohl auch die untere ventrale Wandung eine Epithelverdickung, die in Fig. 2 als Kamm hervortritt, zu verzeichnen ist. In der Umgebung der Pharynxmembran ist die Anlage der Hypophyse zu memorieren. Die Rathkesche Tasche tut sich, wie Fig. 5 (Taf. 9) zeigt, vor als eine kurze schlauchförmige Einstülpung, deren Ende eine starke Epithelwucherung zeigt, welche der Gehirnwandung dicht anliegt. In Fig. 5 ist die Hypophysenanlage deutlich zu sehen und tritt sowohl ihr ectodermaler, von der Mundbucht stammender Teil, wie der vom Gehirn ausgestülpte Abschnitt, der gut umgrenzt ist, deutlich zutage. Drei entodermale Kiementaschen erreichen das Ectoderm (sind auch äusserlich sichtbar); es besteht eine Andeutung einer vierten Schlundtasche. Im Gebiete der Schlundtaschen steht das Lumen des Darmkanals selbstverständlich transversal, darunter geht es ziemlich schnell

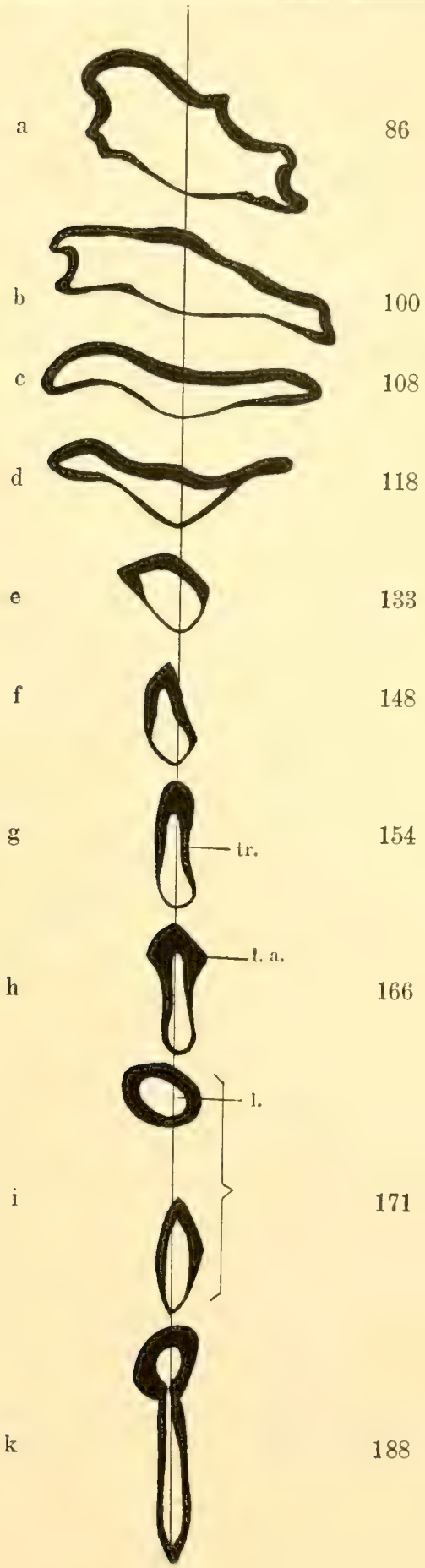

Fig. 8 a—k.

Querschnitte durch den Pharynx und d. Ösophagotrachealkanal. Die durchgezogene Linie gibt die Medianebene des Körpers an. Die Nummern deuten die Schnitte an. tr. Ösophagotrachealrinne. l. Lebergang. l. a. Lungenanlage (?).

in ein dorso-ventral gerichtetes über. Es liegt dabei nicht genau in der Medianlinie des Körpers, wie Fig. 8, in der die durchgezogene Linie die Medianlinie des Körpers ist, ausweist.

Wandung und Lumen des Ösophagotrachealrohres zeigen zwei Teile, ein vorderer Teil mit dicker Wandung und etwa spaltförmigem Lumen, die Trachealanlage, und ein hinterer mit breiterem Lumen und dünnerer Wandung, die Ösophagusanlage. Beide sind durch eine seichte Ösophagotrachealrinne getrennt (Fig. 8 g).

± 250 μ unterhalb der letzten Schlundtasche zeigt die seitliche Wandung des Ösophagotrachealrohres zwei ziemlich starke, seitliche Epithelverdickungen (Fig. 7 h und Fig. 9), welche vielleicht als die erste paarige Anlage der Lungen, resp. Bronchien aufzufassen sind. Unterhalb dieser Stelle bekommt das Darmrohr sofort eine andere Form (Fig. 8 i), während der dorso-ventrale Durchmesser allmählich zunimmt (Magenanlage). Direkt unterhalb der Verbindung des Darmrohres mit dem Lebergange hängt er mit dem nach links gewendeten Dottersacke zusammen. Caudal von dieser Stelle ist das Lumen des Darmkanals ungefähr rund, es durchsetzt den Embryonalkörper in der Medianlinie und geht in die geräumige Kloake über, welche der Körperoberfläche dicht anlagert. Die Kloakenmembran ist intakt. Caudal setzt sich ein Caudaldarm fort bis kurz an der Spitze des Schwanzes. Hier geht die Wandung allmählich in die undifferenzierte Mesodermmasse über.

Von der Kloake begibt sich ein Allantois in den Bauchstiel. Der Allantoisgang hat ein enges Lumen und ist mit einem einschichtigen Epithel bekleidet. Er erstreckt sich über eine Länge von 180 μ in den Bauchstiel hinein (Fig. 6 all.).

An der Leberanlage sind zwei Teile zu unterscheiden, der Lebergang und die Lebertrabekel. Der Lebergang stellt einen

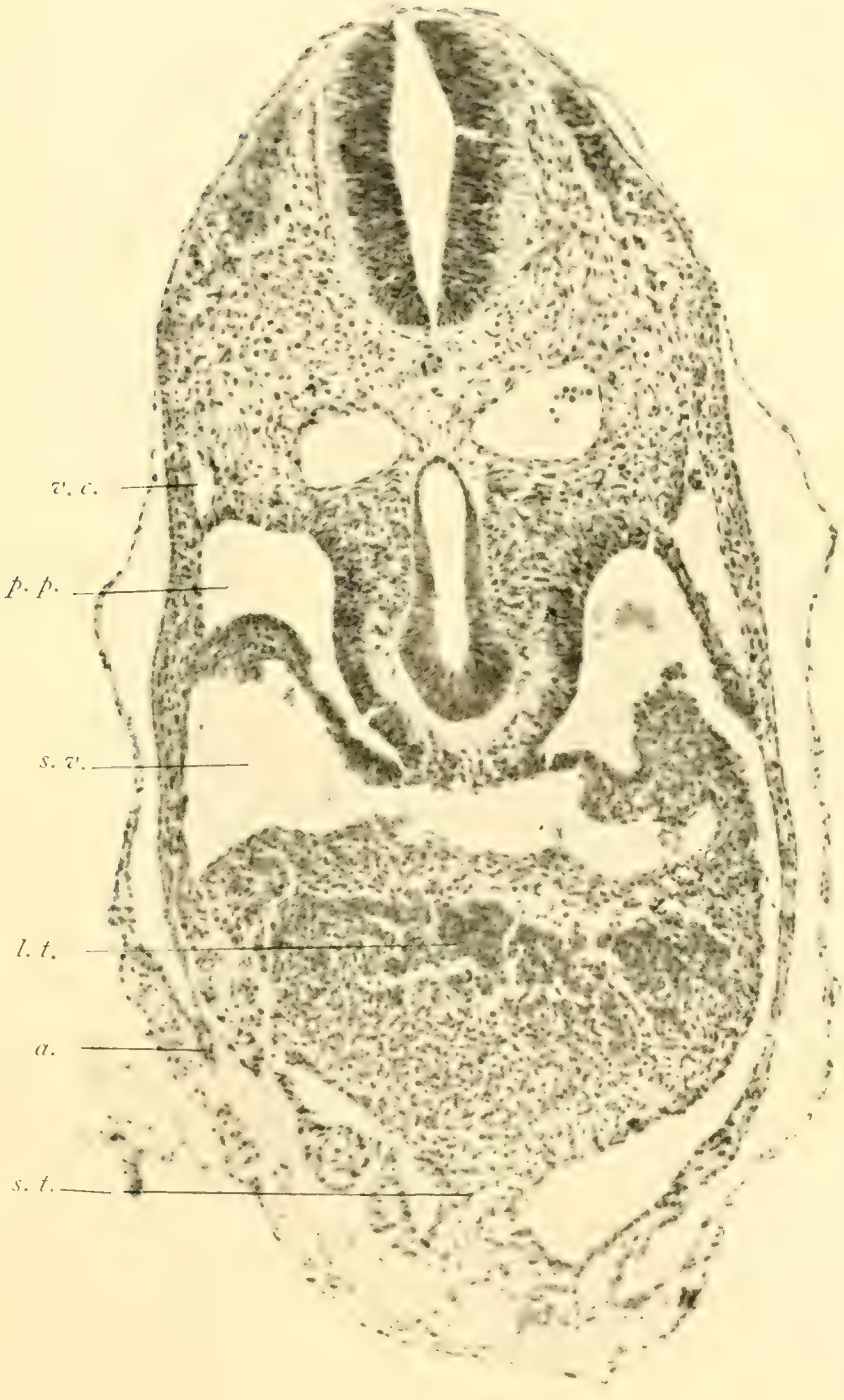

Fig. 9.

Verlag von J. F. Bergmann, Wiesbaden.

Königl. Univ.-Druckerei H. Stürtz A. G., Würzburg.

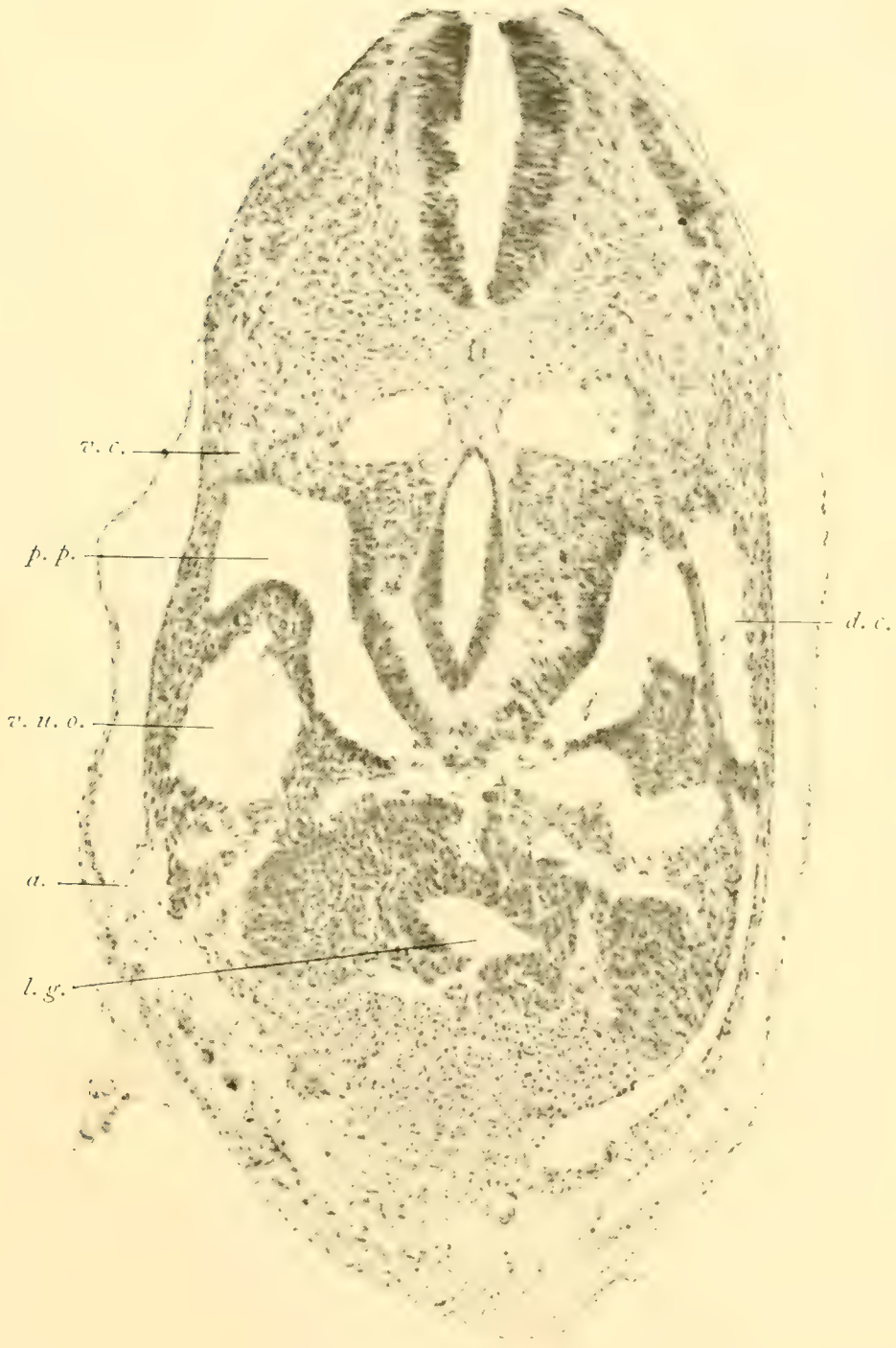

Fig. 10.

Verlag von J. F. Bergmann, Wiesbaden.

Königl. Univ.-Druckerei H. Stürtz A. G., Würzburg.

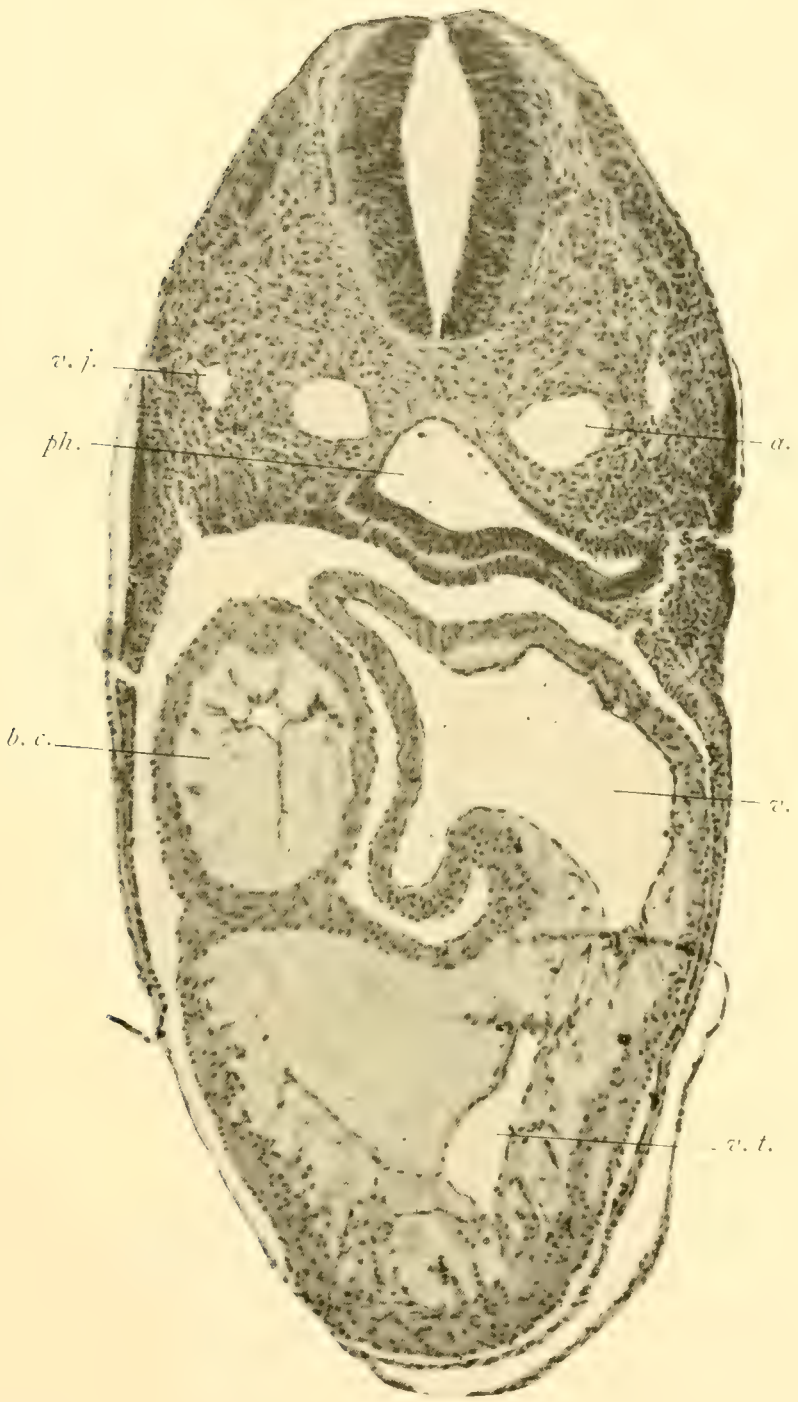

Fig. 13.

Verlag von J. F. Bergmann, Wiesbaden. Königl. Univ.-Druckerei H. Stürtz A. G., Würzburg.

gut begrenzten, auf Durchschnitt querovalen Schlauch vor, welcher im 169. Schnitt auftritt, um in dem 188. Schnitt sich mit dem Darmkanal zu verbinden. Er hat somit eine Länge von 152 μ. Er liegt inmitten des Gewebes vom Septum transversum (Fig. 10, Taf. d). In den obersten Schnitten stehen mit diesem Gange eine Zahl von Trabekeln in Verbindung, welche sich hauptsächlich in querer Richtung ausdehnen. In Fig. 9 (Taf. c) treten die Trabekel durch ihre dunklere Tinktion gegenüber den Zellen des Septum transversum deutlich hervor.

Mit diesem Befunde stimme ich in der Hauptsache mit den Beschreibungen dieses Organes bei ungefähr gleich alten Embryonen überein. In Fig. 8 der Normentafel sind zwei Schnitte durch den Lebergang eines Embryos von etwas weniger als 30 Ursegmentpaaren gegeben, welche in ihrem Aspekte dem Lebergang in meinen Objekten sehr ähnlich sind. Doch wird daselbst über Trabekel nichts gesagt. Keibel und Elze bemerken von diesem Gange: „„Es kann sich hier nicht wohl um etwas anderes als um die Leberanlage handeln, ob aber diese Art der Leberanlage als ein normales Stadium der Leberentwickelung zu betrachten ist, erscheint uns zweifelhaft."

Cölom und Septum transversum.

Die Pleuroperitonealhöhlen sind erst teilweise durch das Septum transversum voneinander getrennt. Jederseits des unteren Ösophagusabschnittes besteht ein verbindender Abschnitt zwischen den beiden Teilen, wie sie im Durchschnitt auf Figg. 9 u. 10 zu sehen sind (p. p.). Da erblickt man, wie der verbindende Gang jederseits von ventral her stark eingeengt wird durch einen halbrunden Fortsatz des Gewebes vom Septum transversum. Dieser Fortsatz, welcher beiderseits besteht, ist, wie ich meine, hauptsächlich eine Folge der Anwesenheit des grossen Venenstammes, welcher durch Zusammenfluss von V.

umbilicalis und V. omphalo-mesenterica gebildet ist (Fig. 10 v. u. o.).

Weiter ist zu vermerken, dass ich beim Embryo A weder von einem linken, noch von einem rechten Recessus pneumatoentericus (Broman) etwas bemerkt habe. Beim Embryo B ist linkerseits ein Zellhaufen aufzufinden an der Stelle des Rec. pneumatoentericus, jedoch ist noch keine Höhle gebildet.

Beim Embryo von Thompson finde ich nichts erwähnt über diese Recessus, dagegen bestehen sie beim Embryo von Broman. Er gibt davon an, dass sie auftreten, noch bevor die Embryonen 4 mm lang sind, um unmittelbar darauf zu verschwinden.

Durch die vorliegenden Beobachtungen wird der Anwesenheit dieser Recessus noch eine Grenze gestellt, da man sagen kann, dass sie bei Embryonen von 21—23 Ursegmentpaaren noch nicht aufgetreten sind, während sie bei einem solchen mit ± 30 Ursegmenten anwesend sind.

Das Septum transversum ist in seinem mittleren Abschnitte ziemlich stark nach oben gewölbt und füllt mit seiner Gewebsmasse teilweise die Lücke aus zwischen dem Ventrikelteil des Herzens und dem Sinus venosus. Dann verbindet es sich mit der vorderen Wand des Sinus venosus, verfolgens erst mit der ventralen (Fig. 10) Brustwand in der vorderen Medianlinie und dann allmählich mit der seitlichen Brustwand bis auf die Stelle des Pleuroperitonealkanals. In das Gewebe des Septum transversum sind, wie bereits erwähnt, eingebettet der Lebergang mit den Lebertrabekeln und die grossen Venenstämme. Die Vena umbilicalis begibt sich, nach ihrer Trennung von der V. omphalo-mesenterica, schräg caudo-lateralwärts durch das Gewebe des S. transversum und tritt dann in die Körperwandung ein.

Gefässsystem.

In diesem Systeme, mit Namen in der Form des Herzens zeigen beide Embryonen in der Hauptsache wieder Übereinstimmung mit den Befunden von Thompson und differieren die Modelle ziemlich stark von den bekannten His schen Modellen des menschlichen Herzens.

Es wurde schon erwähnt, wie das Herz rechterseits bis in das Gebiet der Kiemenfurchen hinaufragt; die weitere Untersuchung zeigt, dass es der Bulbus cordis ist, der diese Hervorragung verursacht.

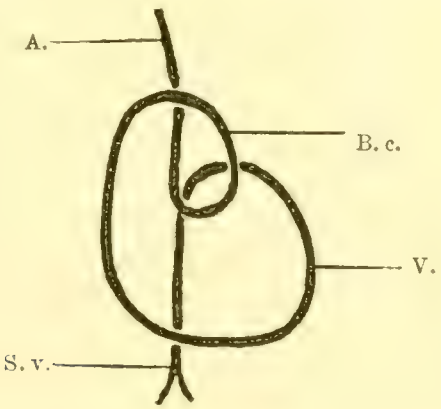

Fig. 11.

Schema des Verlaufes des Lumens im Herzen von Embryo A. S. v. Sinus venosus. V. Ventrikel. B. c. Bulbus cordis. A. Aorta.

Das Herz bildet ein stark gekrümmtes Rohr mit verschieden dicker Wandung. Endothelrohr und Myocard sind durch eine kernarme Gallertschicht, welche sehr verschiedene Dicke zeigt, voneinander getrennt (Fig. 13, Taf. 12). Der Verlauf des Lumens wird, von der rechten Seite her gesehen, durch die Linie der Fig. 11 hergestellt; sie stimmt mit dem Modelle, welches Thompson vom Lumen hergestellt hat (l. c. Fig. 5). Das Herz zeigt bereits Differenzierung in verschiedenen Abschnitten, welche durch engere Stellen miteinander verbunden sind.

Der Sinus venosus ist mittels eines Mesocardium posterius breit mit der hinteren Körperwandung verbunden (Fig. 9). Die

Anheftungsstelle dieses Mesocardium hat eine dreieckige Form, mit der Spitze nach oben gewendet. Beiderseits dieser Verbindungsstelle ist der Sinus venosus dorsalwärts abgebogen, wodurch ein mehr oder weniger halbmondförmiges Lumen hervortritt. Thompson hat daher den Sinus venosus in zwei Hörner und ein queres Verbindungsstück eingeteilt.

Zwischen Sinus venosus und dem Ventrikelteil des Herzens besteht ein kuppelförmiger Raum, der durch die Masse des Septum transversum grösstenteils ausgefüllt wird. In den Sinus venosus münden die grossen Venenstämme ein, jedoch in einem etwas anderen Verhältnisse als im Falle Thompsons.

Vena jugularis primitiva und Vena cardinalis verbinden sich in der Höhe des unteren Randes des Sinus venosus zu einem Ductus Cuvieri, der dann horizontal und gerade nach vorne zieht (wie in Figg. 9 u. 10 links), um sich zu verbinden mit einem Venenlumen, das aus dem Zusammenflusse von Vena omphalo-mesenterica und Vena umbilicalis entstanden ist. Zu derselben Höhe dieser Verbindung kommt die Vereinigung des rechts- und linksseitigen Lumens, zur Bildung des Sinus venosus, zustande.

Zwischen diesen Venenlumina konnte ich ein kleines Venenlumen finden, welches an der Ventralseite, aus dem Gewebe des Septum transversum (Leber?) kommend, direkt in den Sinus einmündete. In Fig. 12 habe ich die Verhältnisse der Venen in einem Schema wiedergegeben.

Bei Embryo B waren, durch Beschädigungen der betreffenden Schnitte, die Verhältnisse der Venen nicht einwandsfrei feststellbar.

Verfolgt man den Sinus venosus nach oben, dann gelangt man in den sehr geräumigen und hauptsächlich links von der Medianlinie gelagerten Vorhofsteil des Herzens (Fig. 13, Taf. 12). Er ist nach rechts konkav und durch einen schmalen, spaltförmigen Raum vom Bulbus cordis getrennt. Vielleicht deuten

die in der Fig. 13 sichtbaren kleinen Ausstülpungen die ersten Anlagen der Auriculae cordis an.

Vorhofs- und Ventrikelteil sind durch einen schmalen, fast spaltförmigen Teil des Lumens verbunden. Der Ventrikel liegt hauptsächlich ventral und bildet den an der vorderen Körperwand grenzenden Teil des Herzens. Das Lumen nimmt in dem Ventrikel verhältnismässig einen viel kleineren Teil ein wie im Vorhofsteil (vgl. Fig. 13), wie es auch in der Rekonstruktion

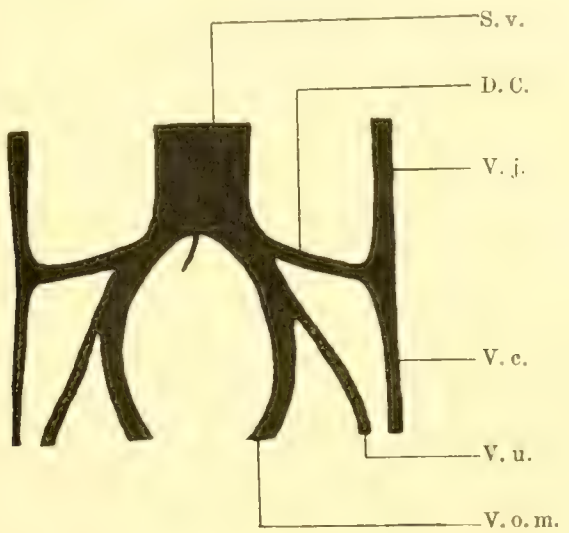

Fig. 12.

Schema der Venenstämme und Sinus venosus. Embryo A. S. v. Sinus venosus D. C. Ductus Cuvieri. V. j. Vena jugularis. V. c. Vena cardinalis. V. u. V. umbilicalis. V. o. m. Vena omphalomesenterica.

des Herzlumens (vgl. Fig. 5 von Thompson) klar zum Ausdruck kommt.

Durch eine leichte Einschnürung ist der Ventrikel von dem rechts gelagerten Bulbus cordis getrennt, welche Stelle in Fig. 13 getroffen ist. Dieser Teil bildet, wie bereits erwähnt, die höchste Stelle im embryonalen Herzen.

Das Lumen im Bulbus cordis, ebenso klein im Verhältnis zur Wanddicke wie im Ventrikel, verläuft erst nach oben, biegt dann ventralwärts um, geht wieder ein wenig nach unten,

um dann nach links abzubiegen und sich, wieder cranialwärts umbiegend, in der ventralen Aorta fortzusetzen (vgl. Fig. 11).

Die ventrale Aorta steigt erst aufwärts, verläuft bogenförmig um die Pharynxkuppel herum, wobei sie der Wandung dicht anliegt, und geht dann als dorsale Aorta weiter. Diese ist der dorsalen Pharynxwand sehr benachbart (Fig. 13), bis sie im Gebiete des Ösophagotrachealrohres latero-dorsal davon zu liegen kommt (Figg. 9 u. 10).

An der höchsten Stelle des Aortenbogens geht ein Gefäss in ventraler Richtung ab, welches nach der Gehirnanlage hinstrebt, jedoch nur in wenigen Schnitten zu verfolgen ist (Fig. 5 a). Zwei Kiemenbogenarterien, wovon die erste viel kräftiger ist als die zweite, sind ausgebildet, eine dritte ist (rechts) eben angelegt. Die Arterien konvergieren von der dorsalen nach der ventralen Aorta ziemlich stark, so dass sie fast unmittelbar übereinander die ventrale Aorta, sehr kurz oberhalb des Herzens, erreichen.

Die dorsalen Aorten bleiben grösstenteils getrennt, nähern sich allmählich, bis sie kurz unterhalb der Magenanlage zu einem medianen Gefäss verschmelzen. Caudal trennen sie sich wieder und gehen in die beiden Aa. umbilicales über, welche in den Bauchstiel dringen und sich daselbst zu einem unpaaren Gefäss vereinigen (Fig. 6 a. u.).

Was die Körperarterien betrifft, kann ich den rezenten schönen Untersuchungen von Felix (4) nichts zufügen.

Von anderen Organen, speziell von den Urogenitalorganen, kann ich dem schon Bekannten nichts hinzusetzen, lasse diese daher unbesprochen.

Literaturverzeichnis.

1. Bremer, W., Description of a 4 mm human embryo. Americ. Journ. of Anatomy. Vol. 5. p. 459.
2. Broek, A. J. P., v. d., Het centraal zenuwstelsel van een menschelijk embryo van 3 mm.
3. Broman, I., Beschreibung eines menschlichen Embryo von beinahe 3 mm Länge mit spezieller Bemerkung über die bei demselben befindlichen Hirnfalten. Morph. Arbeiten von Schwalbe. Bd. 5.
4. Felix, Zur Entwickelungsgeschichte der Rumpfarterien des menschlichen Embryo. Morphol. Jahrb. Bd. 41. S. 577.
5. His, W., Über das frontale Ende des Gehirnrohres. Arch. f. Anat. u. Entwickelungsgesch. 1898.
6. — Die Entwickelung des menschlichen Gehirns während der ersten Monate.
7. Keibel, F., Zur Entwickelungsgeschichte der Chorda bei Säugern. Arch. f. Anat. u. Entwickelungsgesch. 1889.
8. Keibel, F. und C. Elze, Normentafel zur Entwickelungsgeschichte des Menschen.
9. Keibel, F. und F. Mall, Handbuch der Entwickelungsgeschichte des Menschen. I.
10. v. Kupffer in Hertwigs Handbuch der Entwickelungslehre der Wirbeltiere. Bd. 2.
11. Low, A., Description of a human embryo of 13—14 mesodermic somites.
12. Neumayer, L., Studien zur Entwickelungsgeschichte des Gehirns der Säugetiere. Festschrift für C. v. Kupffer. 1889.
13. Neumayer, C., Zur Morphologie des Gehirns der Säugetiere. Sitzungsber. d. Ges. f. Morphol. u. Phys. zu München. 1900.
14. Phelps-Gage, Mrs. S., A three weeks human embryo with special reference to the brain and the nephric system. Americ. Journ. of Anatomy. Vol. 4. p. 409.
15. Streeter, G. L., On the development of the membranous labyrinth and the acoustic and facial nerves in the human embryo. Amer. journ. of anatomy. Vol. 6. p. 139.
16. Thompson, P., Description of a human embryo of 23 paired somites. Journ. of Anatomy and Physiology. Vol. 41. p. 159.

Erklärung der Abbildungen.

Figur 2 (Tafel 8).

Rekonstruktion der Gehirnanlage und umgebende Teile von Embryo A.

Figur 5 (Tafel 9).

Schnitt 65 durch Embryo A. k. Kiemenarterie. r. Rathkesche Tasche mit Hypophysenanlage. a. Arterienzweig zur Gehirnanlage.

Figur 9 (Tafel 10).

Schnitt 166 durch Embryo A. v. c. Vena cardinalis. p. p. Pleuroperitonealverbindung. S. v. Sinus venosus. l. t. Lebertrabekel. a. Amniongrenze. s. t. Insertion des Septum transversum an der ventralen Körperwand.

Figur 10 (Tafel 11).

Schnitt 171 durch Embryo A. V. c. Vena cardinalis. V. u. o. Vena umbilicalis und V. omphalo-mesenterica. l. g. Lebergang. d. c. Ductus Cuvieri.

Figur 13 (Tafel 12).

Schnitt 189 durch Embryo A. V. j. Vena jugularis. a. Dorsale Aorta. ph. Pharynx. b. c. Bulbus cordis. v. t. Ventrikel. v. Vorhof des Herzens.

Aus dem II. anatomischen Institut der Universität Wien).

ÜBER

EINE SELTENE VARIETÄT DER ART. VERTEBRALIS.

VON

HERMANN KEMMETMÜLLER,
WIEN.

Mit 1 Abbildung auf Tafel 13 und 16 Figuren im Texte.

Ich hatte vor einiger Zeit im Präpariersaale des Wiener II. anatomischen Institus an der Leiche eines 34 jährigen Mannes Gelegenheit, eine Varietät der Arteria vertebralis sinistra zu beobachten und zu präparieren, welche in der Literatur, soweit ich sehen konnte, noch nicht verzeichnet ist.

Es handelt sich in dem Falle um eine Vermehrung der Äste des Aortenbogens, bedingt durch eine zweiwurzelige A. vertebralis sinistra, deren beide Wurzeln aus dem Aortenbogen entspringen. Ausserdem nimmt noch eine A. thyreoidea ima ihren Ursprung aus dem Arcus aortae, so dass die Zahl der Äste des Bogens auf sechs vermehrt ist.

Die Reihenfolge der Äste, von rechts nach links gezählt, ist folgende:

A. anonyma, A. thyreoidea ima, A. carotis sinistra, mediale Wurzel der A. vertebralis sinistra, laterale Wurzel der A. vertebralis sinistra, welche mit der A. thyreoidea inferior sinistra einen Truncus thyreovertebralis bildet, und A. subclavia sinistra.

Die mediale Wurzel der linken Vertebralarterie ist ziemlich schwach (Durchmesser 3 mm), läuft in anfangs medial schwach konvexem Bogen, von da ein kurzes Stück gerade nach aufwärts und betritt in der Höhe des Foramen transversarium des fünften Halswirbels den Kanal der Querfortsätze. Länge $10^1/_2$ cm. Die laterale Wurzel der A. vertebralis muss eigentlich als Truncus thyreovertebralis bezeichnet

werden. Dieser Truncus hat einen Durchmesser von 10 mm und entlässt zuerst, 4 cm vom Aortenbogen entfernt, die A. thyreoidea inferior. Seine Fortsetzung ist die zweite Wurzel der A. vertebralis. Sie läuft in medial schwach konkavem Bogen zum Foramen tranversarium des sechsten Halswirbels, in welches sie eintritt, um sich am unteren Rande des fünften Halswirbelquerfortsatzes mit der ersten Wurzel zu einer einfachen A. vertebralis sinistra zu vereinigen. Der Durchmesser der isolierten lateralen Wurzel betrug 4 mm, die Länge 1 cm vom Abgang aus dem Truncus an, daher vom Aortenbgen gerechnet 5 cm. Die A. thyreoidea inferior sinistra lief vom Abgang der Vertebralis an zuerst gerade nach aufwärts, um schliesslich medianwärts zur Schilddrüse abzubiegen.

Ihr Durchmesser beträgt 6 mm. Vor dem Körper des VI. Halswirbels kreuzt sie die mediale Vertebraliswurzel. Der Verlauf der rechten A. vertebralis war vollkommen normal, ihr Kaliber im Kanal der Querfortsätze kleiner als das der linken.

Die A. thyreoidea ima war nur schwach entwickelt, ihr Durchmesser betrug 3 mm.

Was den Verlauf der linken A. subclavia anlangt, so ging dieselbe zwischen Musc. scalenus anterior und medius durch die Scalenuslücke und lief zwischen den beiden Wurzeln des N. medianus durch den Plexus brachialis hindurch. Ihre Verzweigungen im Brust- und Halsstücke konnten nicht mehr präpariert werden, da dieses Gebiet schon grösstenteils zerstört war. —

Im übrigen zeigte die Leiche, soweit dies noch festzustellen war, wenn ich davon absehe, dass links drei, rechts zwei Nierenarterien vorhanden waren, normale Verhältnisse.

Natürlich drängt sich demjenigen, der eine Varietät zu sehen Gelegenheit hat, wie es die oben beschriebene ist, die Frage nach ihrer Entstehung auf.

Und in der Tat lässt sich in unserem Falle ebenso wie in den meisten in der Literatur verzeichneten Fällen von Vertebralisvarietäten aus dem, was durch F. Hochstetter (1890)[1]) über die Entwickelung der A. vertebralis beim Kaninchen bekannt geworden ist, ohne wesentliche Schwierigkeiten erklären, wie diese Varietäten entstehen. Bevor ich jedoch auf die Angaben Hochstetters näher eingehe und den Versuch einer Erklärung der von mir beobachteten und anderer Vertebralisvarietäten bringe, möchte ich hervorheben, dass die Frage nach der Art der Entstehung der Varietäten der A. vertebralis schon eine alte ist, und dass man sich, seit man diese und ähnliche Varietäten nicht mehr als Lusus naturae ansieht, oder als Monstrositäten der pathologischen Anatomie zuweist, bemüht hat, eine Erklärung für sie zu finden.

Schon Quain (1844)[2]) sucht (im Text zu seinem Atlas, S. 168) das verschiedene Verhalten des Ursprunges der A. vertebralis und ihres Eintrittes in verschiedene Querfortsatzlöcher so zu erklären, dass er annimmt, dass auf einem frühen Entwickelungsstadium „eine grosse Anzahl" von Blutgefässen existiert und dass eines von diesen, oder auch zwei, ja drei von ihnen erhalten bleiben, während die anderen zugrunde gehen.

Quain scheint also schon eine Ahnung von der Art, wie sich die A. vertebralis entwickelt, gehabt zu haben.

W. His[3]), der sich auch eingehend mit dieser Frage beschäftigt hat, unterscheidet zwischen einem zuerst vorhandenen Kopfstück (A. vertebralis cerebralis) und einem später entstandenen Halsstücke (A. vertebralis cervicalis) der A. verte-

[1]) F. Hochstetter, „Über die Entwickelung der A. vertrebralis beim Kaninchen nebst Bemerkungen über die Entstehung der Ansa Vieusseni". Morphol. Jahrb. Bd. 16, 1890. S. 572—586.

[2]) R. Quain, The anatomy of the arteries of the human body. London 1844.

[3]) Aus F. Hochstetters oben zitierter Arbeit im Morphol. Jahrb. Bd. 16. 1890.

bralis. Das Kopfstück erscheint als Fortsetzung der ersten intervertebralen (segmentalen) Arterie. Später soll sich dann durch die Bildung einer Anastomosenkette zwischen den in regelmässiger Aufeinanderfolge angeordneten Intervertebralarterien und durch Schwund ihrer Ursprünge bei Übrigbleiben eines unteren Zuflusses der Halsteil der A. vertebralis entwickeln. Die so gebildete A. vertebralis cervicalis verlässt die Aorta descendens gegenüber dem 5. Aortenbogen und erreicht die Wirbelsäule am 6. Halswirbel. Die A. subclavia aber soll als ein Zweig der A. vertebralis entstehen. Über die Zahl der bei der Bildung des Halsteiles der A. vertebralis beteiligten segmentalen Arterien macht His keine Angaben.

Froriep[1]) Angaben über die Entwickelung des Halsteiles der A. vertebralis an Rindsembryonen dagegen stimmt schon viel mehr mit den Ergebnissen der Untersuchungen F. Hochstetters überein.

Froriep sagt, dass die A. vertebralis als Anastomosenkette zwischen den sieben vordersten Interprotovertebralarterien (Segmentalarterien) entstehe. Von diesen trete die erste zwischen Atlas und Hinterhaupt ein und ihre Fortsetzung sei cranialwärts verfolgbar. Mit dem Caudalwärtsrücken der Aorta gehe dann eine dieser Arterien nach der anderen zugrunde und es erhalte sich nur die siebente Interprotovertebralarterie (Segmentalarterie) in Verbindung mit der Aorta und bilde das Anfangsstück der A. vertebralis. Über die genetische Beziehung der Wurzel der A. vertebralis zur A. subclavia spricht sich jedoch Froriep nicht aus.

Erst F. Hochstetters Untersuchungen brachten völlige Klärung in diese Frage. Nach ihm entwickelt sich beim Kaninchen die A. vertebralis in folgender Weise[2]): Die primitive

[1]) Froriep, Zur Entwickelungsgeschichte der Wirbelsäule etc. II. Teil. Archiv f. Anat. u. Physiol. 1886.

[2]) Die Arbeit von Berta de Vriese, Recherches sur la morphol. de l'artère basilaire. Diss. med. Gand. 1905 bringt grösstenteils nur eine Bestätigung der Ansichten F. Hochstetters.

A. vertebralis (cerebralis) verläuft als segmentaler Ast der Aorta mit dem ersten Spinalnerven zwischen den Anlagen des Os occipitale und des Atlas zum Gehirn. Die definitive A. vertebralis (cervicalis) bildet sich dann in der Weise, dass sich zwischen der A. vertebralis cerebralis und den folgenden sechs segmentalen Arterien der Cervikalregion eine Längsanastomosenkette ausbildet, welche zwischen den Querfortsätzen der betreffenden Halswirbel und den Rippenrudimenten gelegen ist.

Nach dem Entstehen dieser Längsanastomose gehen sowohl die Wurzel der A. vertebralis cerebralis wie auch die caudal von ihr befindlichen Wurzeln der fünf ersten Segmentalarterien des Cervikalgebietes zugrunde. So entspringt dann die definitive A. vertebralis (cervicalis) aus der sechsten Segmentalarterie des Cervikalgebietes, welche, da sie der vorderen Extremität das Blut zuführt, als A. subclavia zu bezeichnen ist (vgl. umstehendes Schema, Fig. 1).

Dass beim Menschen die Bildung der Vertebralis in gleicher Weise vor sich geht wie beim Kaninchen, ist nach allem darüber Bekannten als sicher anzunehmen.

J. Tandler[1]) führt in seiner „Entwickelungsgeschichte der Kopfarterien" an, dass bei einem menschlichen Embryo (Embryo Nr. IV) von 9 mm noch eine Arteria vertebralis cerebralis vorhanden sei (S. 355) und bildet (auf Taf. V, Fig. 21) in derselben Arbeit einen menschlichen Embryo (Embryo Nr. V) von 12,5 mm ab, bei dem bereits eine A. vertebralis cervicalis vollständig ausgebildet ist.

Keibel und Elze[2]) geben in den „Normentafeln zur Entwickelungsgeschichte des Menschen" an, dass die Bildung der A. vertebralis cervicalis (also der definitiven A. vertebralis)

[1]) J. Tandler, „Zur Entwickelungsgeschichte der Kopfarterien bei den Mamalia." Morphol. Jahrb. Bd. 30. 1902. S. 275, 373 u. Taf. III—V.

[2]) Keibel u. Elze, Normentafeln zur Entwickelungsgeschichte des Menschen. Jena 1908. S. 121.

bei menschlichen Embryonen von 9,5 mm beginnt (Tab. 41) und bei Embryonen von 11 mm vollendet ist (Tab. 45).

Aus dem eben geschilderten Entwickelungsgange erklärt sich das normale Verhalten der A. vertebralis, d. h. ihr Ur-

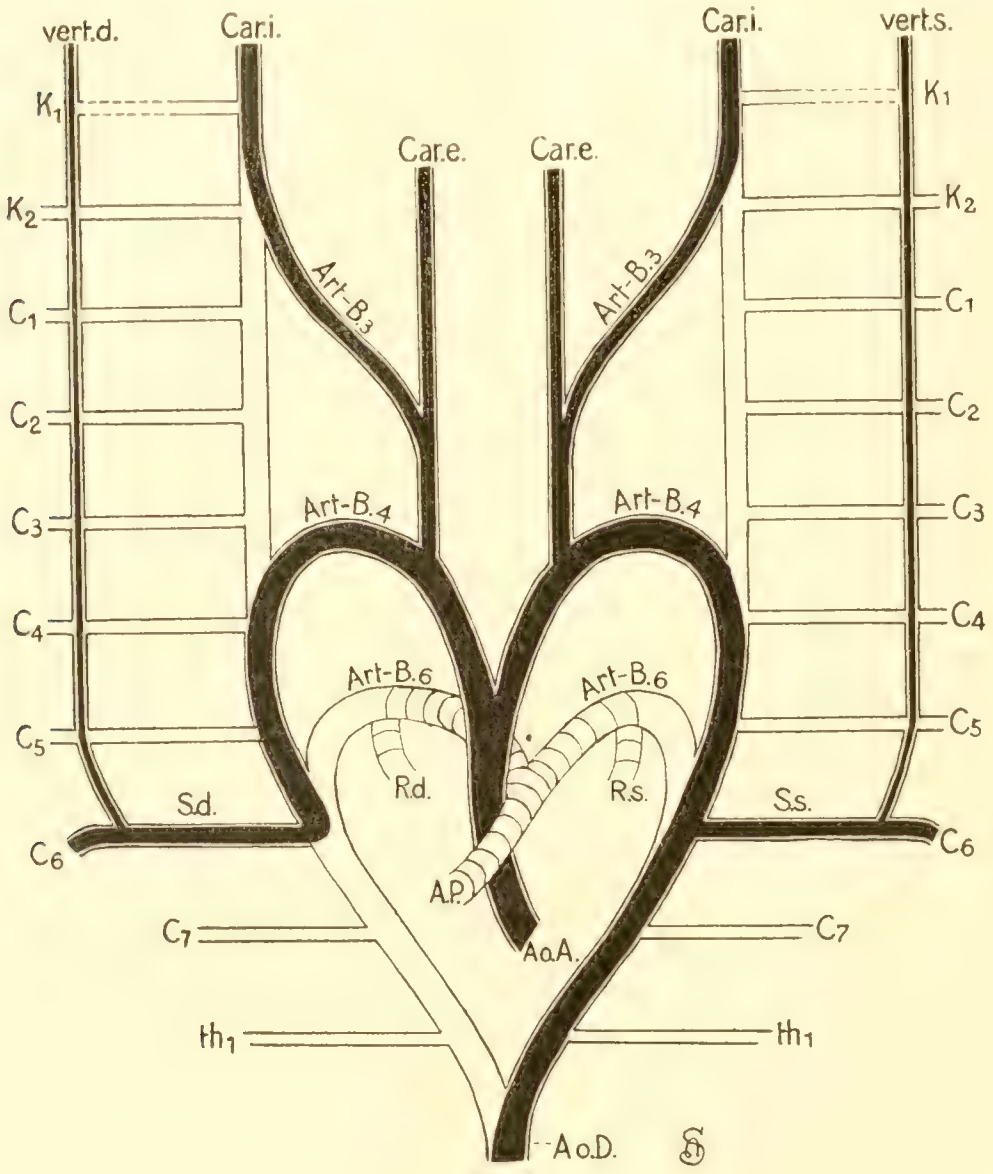

Fig. 1

sprung aus der A. subclavia und ihr Eintritt in das Querfortsatzloch des sechsten Halswirbels.

Gleichzeitig ist aber auch der Weg zur Beurteilung der Varietäten der A. vertebralis gewiesen und Hochstetter

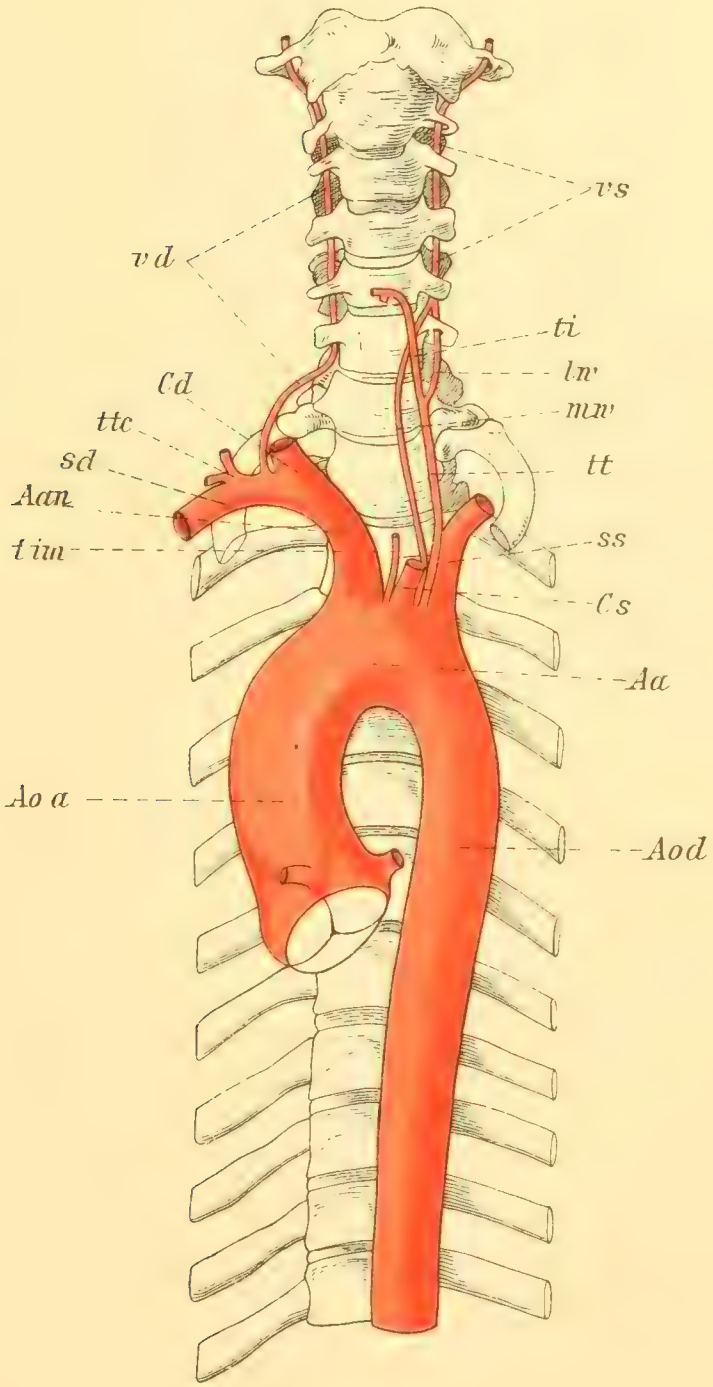

Verlag v. J. F. Bergmann, Wiesbaden.

Lith. Anst. v. Paul Schindler, Leipzig.

(1890 s. o.) hat bereits einige einschlägige Fälle unter Zugrundelegung des von ihm festgestellten Entwickelungsganges erklärt (s. u.). Bei der Beurteilung der Varietäten der A. vertebralis ist aber auch auf das Verhalten der A. subclavia Rücksicht zu nehmen, denn diese Arterie muss durchaus nicht immer aus der Arterie des sechsten Cervikalsegmentes hervorgehen, sie kann vielmehr gelegentlich, wie später noch nachgewiesen werden soll, auch aus der fünften oder siebenten segmentalen Arterie des Cervikalgebietes entstehen.

So wurde beispielsweise schon von F. Hochstetter[1]) bei einem Kaninchenembryo eine aus der fünften Segmentalarterie des Cervikalgebietes entspringende A. subclavia dextra beschrieben.

Wie etwas Derartiges möglich ist, wird leicht verständlich, wenn man erfährt, dass ursprünglich auch bei den Säugetieren und dem Menschen nicht bloss eine segmentale Arterie auf die Extremitätenanlage übergreift.

E. Goeppert[2]) hat die weitgehende Variabilität des Ursprunges der A. subclavia an Embryonen der weissen Maus eingehend studiert.

Es dringen bei ihnen mehrere Segmentalarterien in die Extremitätenanlage ein, die in der Folge alle, bis auf eine, die bleibende A. subclavia, zugrunde gehen.

Das Hauptergebnis seiner Untersuchungen ist nun das, dass bereits in früher Embryonalzeit eine Variabilität in der Art eintreten kann, dass ganz verschiedene Segmentalarterien zur späteren definitiven Subclavia werden.

---

[1]) F. Hochstetter, Morphol. Jahrb. Bd. 16, S. 583. — Kaninchenembryo vom Ende des 13. Tages.

[2]) E. Goeppert, „Über die Entwickelung von Varietäten im Arteriensystem". Untersuchungen an der Vordergliedmasse der weissen Maus. Morphol. Jahrb. Bd. 40, S. 268—410.

Ist aber diese definitive A. subclavia einmal gebildet, dann können allerdings, da zu dieser Zeit auch die A. vertebralis schon gebildet ist, keine weiteren Veränderungen mehr erfolgen.

Auch H. M. Evans[1]) beschreibt zwei Fälle von Multiplizität der A. subclavia bei Kaninchenembryonen. In dem einen Falle waren rechterseits drei Aa. subclaviae, entsprechend den segmentalen Arterien der beiden letzten Cervikal- und des ersten Thorakalsegmentes vorhanden. In dem zweiten Falle hatte der betreffende Embryo zwei linke Aa. subclaviae, entsprechend dem sechsten und siebenten Cervikalsegmente.

Ferner haben Keibel und Elze[2]) bei zwei menschlichen Embryonen zwei in die Extremität ziehende Segmental-Arterien gesehen und beschrieben (Tab. XVI und XVII).

Anmerkung: Bei dem einen auf Tab. XVI (Embryo von 5,3 mm Länge) entsprangen rechts 2 Aa. subclaviae aus der 5. u. 6. Segmentalarterie des Cervikalgebietes (nach Hochstetters Zählung). Bei dem anderen auf Tab. XVII (Embryo von 4,5 mm Länge) beiderseits 2 Aa. subclaviae aus der 5. u. 6. Segmentalarterie des Cervikalgebietes.

Herbert M. Evans beschrieb im Anatomical Record[3]) einen menschlichen Embryo von 28—29 Urwirbeln, bei dem sich zwei Aa. subclaviae, entsprechend dem 7. Cervikal- und dem 1. Thorakalsegmente fanden.

Ich könnte mich nun damit begnügen, einfach den neuen, von mir beobachteten Fall einer Vertebralisvarietät nach den im Vorausgehenden gemachten Angaben über die Entwickelung

[1]) H. M. Evans, „On the earliest blood-vessells in the anterior limb buds of birds and their relation to the primary Subclavian artery". Americ. Journ. of anat. Vol. IX, Nr. 2. May 1909. S. 281—319.

[2]) Keibel u. Elze, Normentafeln zur Entwickelungsgeschichte des Menschen. Jena 1908.

[3]) H. M. Evans, On an instance of two subelavian arteries of the early arm bud of man and its fundamental significance. Anatomical Record, Vol. II, Nr. 9. Dezember 1908. S. 411—424.

der A. vertebralis zu erklären. Es ist jedoch seit dem Erscheinen von Henles Handbuch (1867), in welchem Krause eine Zusammenstellung der bis dahin bekannt gewordenen Blutgefässvarietäten gebracht hat, kein neuer Versuch mehr gemacht worden, eine Zusammenstellung der seither beobachteten Vertebralisvarietäten zu bringen. Auch wurden alle vor dem Erscheinen der Arbeit F. Hochstetters veröffentlichten Vertebralisvarietäten entweder gar nicht oder nicht richtig erklärt.

Und so schien es mir einigermassen dankbar zu sein, alle in der Literatur verzeichneten Varietäten der genannten Arterie, soweit sie sich auf ihre extracranielle Verlaufsstrecke beziehen, systematisch zusammenzustellen. Bei dieser Zusammenstellung schien es mir geboten, streng auf die Entwickelungsgeschichte Rücksicht zu nehmen, aus welcher Rücksichtnahme sich wieder die Notwendigkeit ergab, die die rechte und linke Körperseite betreffenden Fälle sorgfältig auseinanderzuhalten.

Leider war mir eine ganze Reihe von Arbeiten, die ich in der Literatur erwähnt fand, nicht zugänglich und so verringerte sich das Material für meine Zusammenstellung nicht unwesentlich. — Aber auch eine grössere Zahl von in der mir zugänglichen Literatur beschriebenen Fällen musste ausgeschieden werden, weil diese Fälle so wenig genau beschrieben waren, dass ich nicht gewusst hätte, wie und wo ich sie in meine Zusammenstellung hätte unterbringen sollen. So ist z. B. in den älteren Lehr- und Handbüchern, wie teilweise in Quain (1844), Tiedemann (1822, 1846), Burns (1821) u. a. m., entweder der Ursprung oder der Eintritt der A. vertebralis in den Kanal der Querfortsätze gar nicht oder nur ungenau beschrieben, so dass die entwickelungsgeschichtliche Deutung dieser Fälle mit Rücksicht auf die Frage, aus welcher segmentalen Arterie die A. subclavia oder die Wurzel der A. vertebralis entstanden sei, unmöglich wurde.

So erklärt es sich, dass nur eine verhältnismässig kleine Zahl von exakt beschriebenen Fällen aufgeführt werden kann.

Ich lasse nun meine Zusammenstellung folgen und beginne mit jenen Fällen, bei denen die A. subclavia zweifellos oder doch höchstwahrscheinlich aus der sechsten segmentalen Arterie des Cervikalgebietes hervorgegangen sein dürfte.

Wie schon eingangs erwähnt wurde, tritt unter normalen Verhältnissen, wenn die A. subclavia aus der sechsten segmentalen Arterie des Cervikalgebietes entstanden ist und die Bildung der Längsanastomosenkette, als welche die A. vertebralis cervicalis entsteht, von dieser Arterie ausgeht, die A. vertebralis, also der Ast der A. subclavia, in das Querfortsatzloch des sechsten Halswirbels ein. Und zwar verhält sich dabei die A. vertebralis auf beiden Seiten des Körpers gleich. Nicht immer jedoch geht die Bildung der Längsanastomosenkette zwischen den segmentalen Arterien des Cervikalgebietes von der A. subclavia aus, sondern es kommt vielmehr recht häufig vor, dass sie auf beiden Seiten des Körpers von einer weiter cranial gelegenen segmentalen Arterie aus gebildet wird.

Ist dies auf der linken Seite der Fall, so erscheint dann die A. vertebralis gewöhnlich als Ast des Aortenbogens und dringt in das 5., 4. oder 3. Querfortsatzloch ein. Wir sprechen dann von einer einwurzeligen, aus dem Arcus aortae entspringenden A. vertebralis sinistra.

A. Art. subclavia stammt aus der (normalen) VI. Segmentalarterie des Cervikalgebietes.

1. Linke Seite.

a) Einwurzelige A. vertebralis.

α) Die A. vertebralis entspringt aus dem Arcus aortae zwischen A. carotis communis sinistra und A. subclavia sinistra und tritt in das Querfortsatzloch des V. Halswirbels ein (s. Schema Fig. 2).

Anmerkung: F. Hochstetter beschreibt im morphol. Jahrb. Bd. 16, S. 581 einen 14 Tage alten Kaninchenembryo, bei dem es aller Wahrscheinlichkeit nach zur Ausbildung dieser Anomalie gekommen wäre: Aus dem Aortenbogen entspringt eine Arterie, die, da sie ins 5. Querfortsatzloch eintrat, offenbar als Wurzelstück der A. vertebralis aufzufassen ist.

Wiener anat. Museum Nr. 162[1]) und Nr. 163.

J. Struthers (1875).

G. Brodie (1889)[1]). (Rechts s. u. pag. 350.)

J. Struthers (1892).

T. Kubo u. Matsui (1906).

W. Waldeyer (1906)[2]).

T. Kubo (1908).

Seziersaal der II. anat. Lehrkanzel (Wien, Winter 1910 bis 1911) 2mal (1910, 1911).

In allen diesen Fällen geht wohl die Bildung der Längsanastomose (vert. s.) von der 5. segmentalen Cervikalarterie (C. 5) aus.

Anmerkung: Es ist jedoch denkbar und wohl auch möglich, dass in einzelnen dieser Fälle die zur Bildung der A. vertebralis führende Längsanastomosenkette von der A. subclavia, also der Arterie des 6. Cervikalsegmentes ausgebildet wird, dass aber die 5. segmentale Arterie des Cervikalgebietes erhalten bleibt und erst sekundär eine Obliteration der Längsanastomose zwischen dieser Arterie und der A. subclavia erfolgt.

[1]) Truncus thyreovertebralis.

[2]) Sagt: „Meistens rückt die A. vertebralis in einem solchen Falle auf den Aortenbogen."

β) Die A. vertebralis entspringt aus dem Arcus aortae zwischen A. carotis comunis sinistra und A. subclavia sinistra und tritt in das Querfortsatzloch des IV. Halswirbels ein.

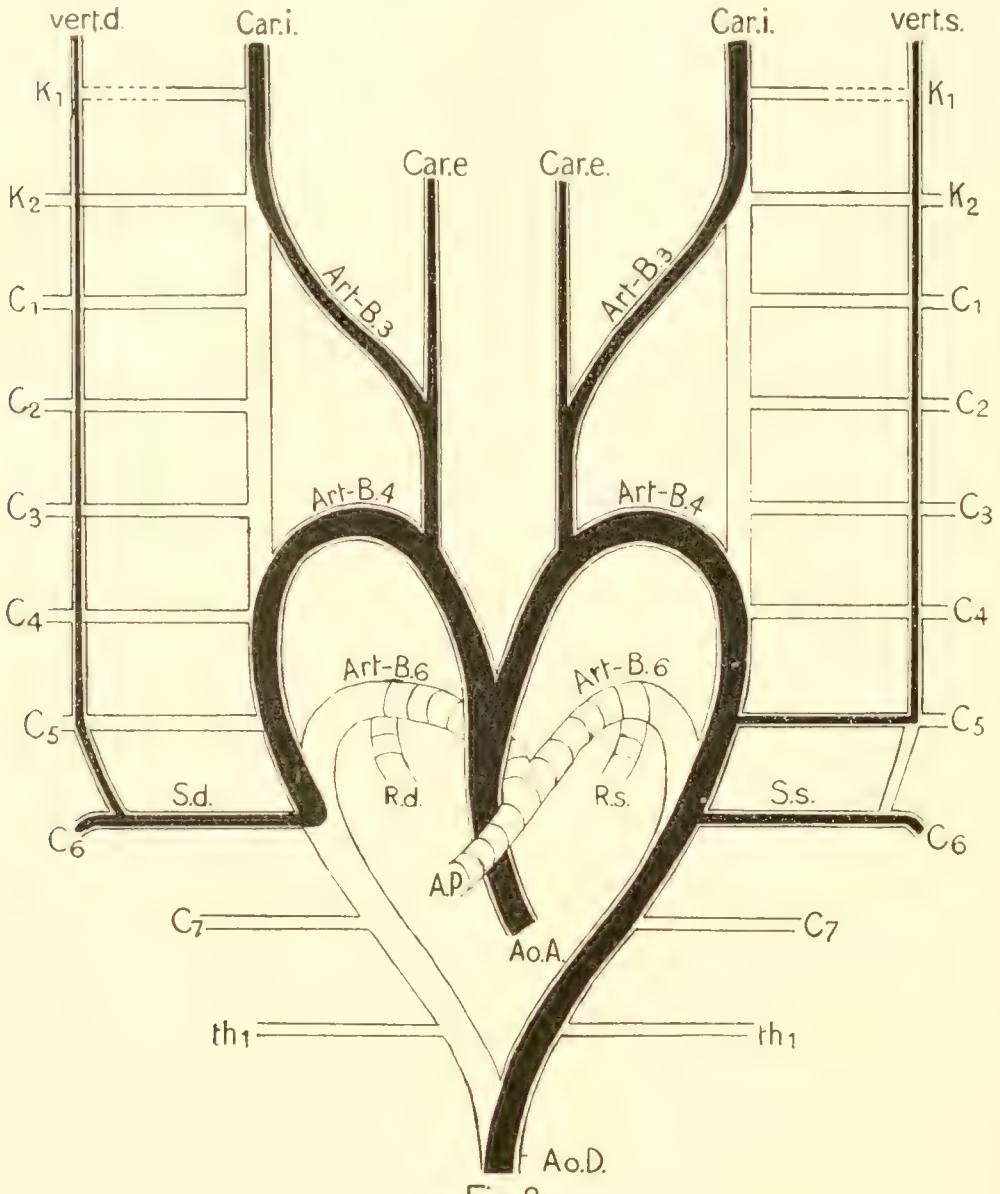

Fig. 2

A. Brenner (1883). (Rechts s. u. pag. 350.)

K. S. Azuta (1905)[1]. (Rechts s. u. pag. 333.)

C. Elze (1910)[2].

[1]) Beiderseits oberflächliche Lage zur A. thyreoidea inferior.

[2]) Nach persönlicher Mitteilung an einem ca. 7 monatlichen Fötus beobachtet.

Wiener anat. Museum Nr. 620. (R. Reinprecht.)

In diesen Fällen bildet sich die Längsanastomosenkette (vert. s.) bis zur 4. segmentalen Cervikalarterie (C. 4) aus, letztere ist erhalten geblieben.

Durch Wachstumsverschiebungen kann es nun leicht vorkommen, dass der Ursprung dieser segmentalen Cervikalarterie näher an die A. carotis comunis sinistra heranrückt, ja aus ihr ihren Ursprung nimmt, so dass die Fälle der nächsten Gruppe entstehen:

γ) Die A. vertebralis sinistra entspringt aus der A. carotis communis sinistra und tritt in das Querfortsatzloch des 4. Halswirbels.

J. Hyrtl (1860).

Den hier verzeichneten Fall Hyrtls möchte ich in folgender Weise erklären:

Die Kiemenarterienbogen liegen ursprünglich weiter kopfwärts und wandern im Laufe der Entwickelung in caudaler Richtung an den segmentalen Arterien des Cervikalgebietes vorbei. Bleibt nun eine von diesen, in dem vorliegenden Falle die vierte, erhalten und wird zur Wurzel der A. vertebralis, so bleibt sie an dem vierten Aortenbogen gewissermassen hängen, während die übrigen Segmentalarterien des Cervikalgebietes zugrunde gehen. Durch Wachstumsverschiebungen (Zug der Aortenbogen in caudaler Richtung) rückt nun der Ursprung der 4. Segmentalarterie näher an die A. carotis comunis sinistra heran. Unter besonderen Umständen kann sich dann ihr Ursprung mit dem der A. carotis vereinigen, und so kann es kommen, dass die Vertebralarterie aus der A. carotis comunis entspringt. Es wird also hier ein Prozess sich abspielend angenommen, der dem analog sein dürfte, der bei den Wiederkäuern zur Bildung des gemeinsamen Stammes für die A. anonyma, A. carotis comunis sinistra und A. subclavia sinistra führt (vgl. Rathke).

δ) Die A. vertebralis entspringt aus dem Arcus aortae zwischen A. carotis comunis sinistra und A. subclavia sinistra und tritt in das Querfortsatzloch des 3. Halswirbels ein.

J. M. Dubrueil (1847). (Rechts s. u. pag. 334.)

Fr. J. Shepherd (1889). (Rechts s. u. pag. 350.)

Wiener anat. Museum Nr. 659.

In diesen drei Fällen hat sich also die Längsanastomosenkette nur zwischen der Wurzel der A. vertebralis cerebralis und den drei ersten segmentalen Arterien des Cervikalgebietes ausgebildet und es ist auf diese Weise die dritte segmentale Arterie des Cervikalgebietes zur Wurzel der A. vertebralis geworden.

In den im Vorausgehenden besprochenen Fällen konnte angenommen werden, dass die Bildung der Längsanastomosenkette, die zur A. vertebralis cervicalis wird, von einer cranial von der A. subclavia befindlichen segmentalen Arterie ausgeht.

Es kann jedoch auch vorkommen, dass sich die Längsanastomosenkette in normaler Weise entwickelt und nicht alle vor der A. subclavia befindlichen segmentalen Arterien zugrunde gehen. — Bleibt von diesen noch eine erhalten, dann gibt es eine zweiwurzelige, bleiben zwei erhalten, so gibt es eine dreiwurzelige A. vertebralis.

Etwas Ähnliches kann allerdings auch vorkommen, wenn die Wurzel der A. vertebralis z. B. aus der Arterie des 5. Cervikalsegmentes gebildet wurde. —

b) Zwei- und dreiwurzelige A. vertebralis sinistra.

α) Eine Wurzel entspringt aus dem Arcus aortae, die zweite Wurzel aus der A. subclavia. (S. Schema Fig. 3.)

R. Quain (1844, Taf. XXII, Fig. 8).

Seziersaal der II. anat. Lehrkanzel Wien. 1911.

Die mediale Wurzel entspringt aus dem Aortenbogen zwischen A. car. com. sin. und A. subcl. sin. und betritt am Foramen transversarium des 5. Halswirbels den Kanal der

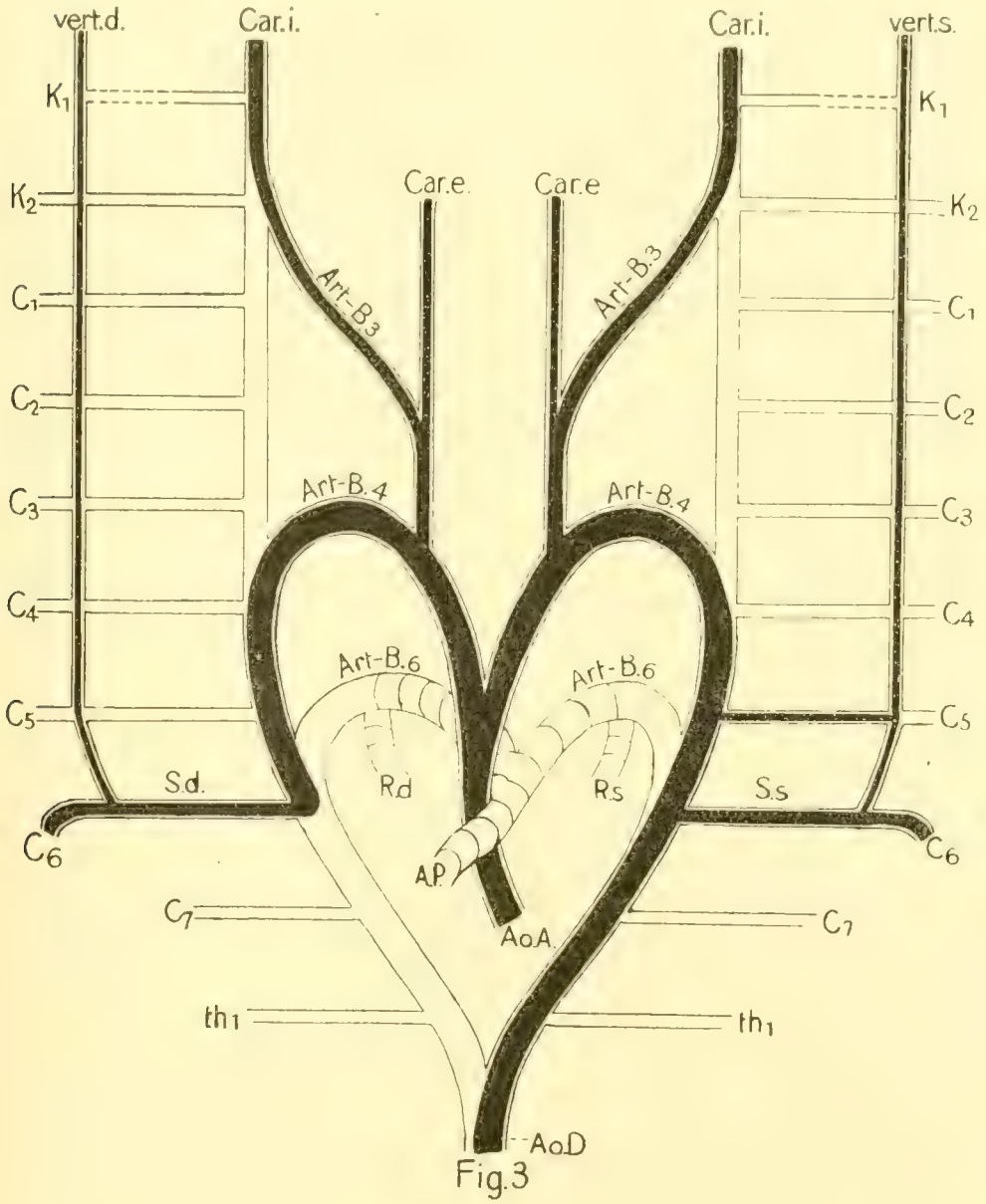

Fig. 3

Querfortsätze. Die laterale Wurzel stammt aus der A. subclavia und verläuft zum For. transv. des 6. Halswirbels.

Am 5. Halswirbelquerfortsatzloch Vereinigung beider Wurzeln.

Dieser Fall ist wohl so zu deuten, dass die Längsanastomose (vert. s.) bis zur 6. segmentalen Cervikalarterie (C. 6) ausgebildet ist und die 5. und 6. Segmentalarterie erhalten blieb.

Wiener anat. Museum. Nr. 606. (Injiziert von F. Hochstetter, präpariert von Hersche.)

Die mediale Wurzel entspringt aus dem Aortenbogen (wie oben) und tritt in das For. transv. des 4. Halswirbels, die laterale Wurzel aus der A. subclavia tritt in das des 6. Halswirbels.

Am 4. Halswirbelquerfortsatzloch Vereinigung beider Wurzeln. (Rechts s. u. pag. 350.)

Längsanastomose (vert. s.) bis zur 6. segmentalen Cervikalarterie (C. 6) ausgebildet, die 4. und 6. Segmentalarterie erhalten. —

R. Quain (1844, Taf. XXII, Fig. 9.)

Die mediale Wurzel entspringt gemeinsam mit der A. subcl. sin. aus dem Aortenbogen und tritt in das For. transv. des 4. Halswirbels.

Die laterale Wurzel aus der A. subcl. sin. betritt am For. transv. des 6. Halswirbels den Kanal der Querfortsätze, am 4. Halswirbelquerfortsatzloch Vereinigung beider Wurzeln.

Längsanastomose (vert. s.) bis zur 6. segmentalen Cervikalarterie (C. 6) ausgebildet, 4. und 6. Segmentalarterie ist erhalten geblieben, ihre Ursprünge sind sekundär aneinandergerückt, daher der gemeinsame Stamm für die mediale Vertebraliswurzel und die A. subclavia sinistra.

F. Tiedemann (1846, Taf. XLI, Fig. 2).

Die grössere Wurzel stammt aus dem Aortenbogen zwischen A. car. com. sin. und A. subcl. sin. und tritt in das For. transv. des 3. Halswirbels, die kleinere aus der A. subclavia sinistra und betritt am For. transv. des 6. Halswirbels den Kanal der Querfortsätze.

Am 3. Halswirbelquerfortsatzloch Vereinigung beider Wurzeln. (S. Schema Fig. 4.)

Längsanastomose (vert. s.) ist bis zur 6. segmentalen Cer-

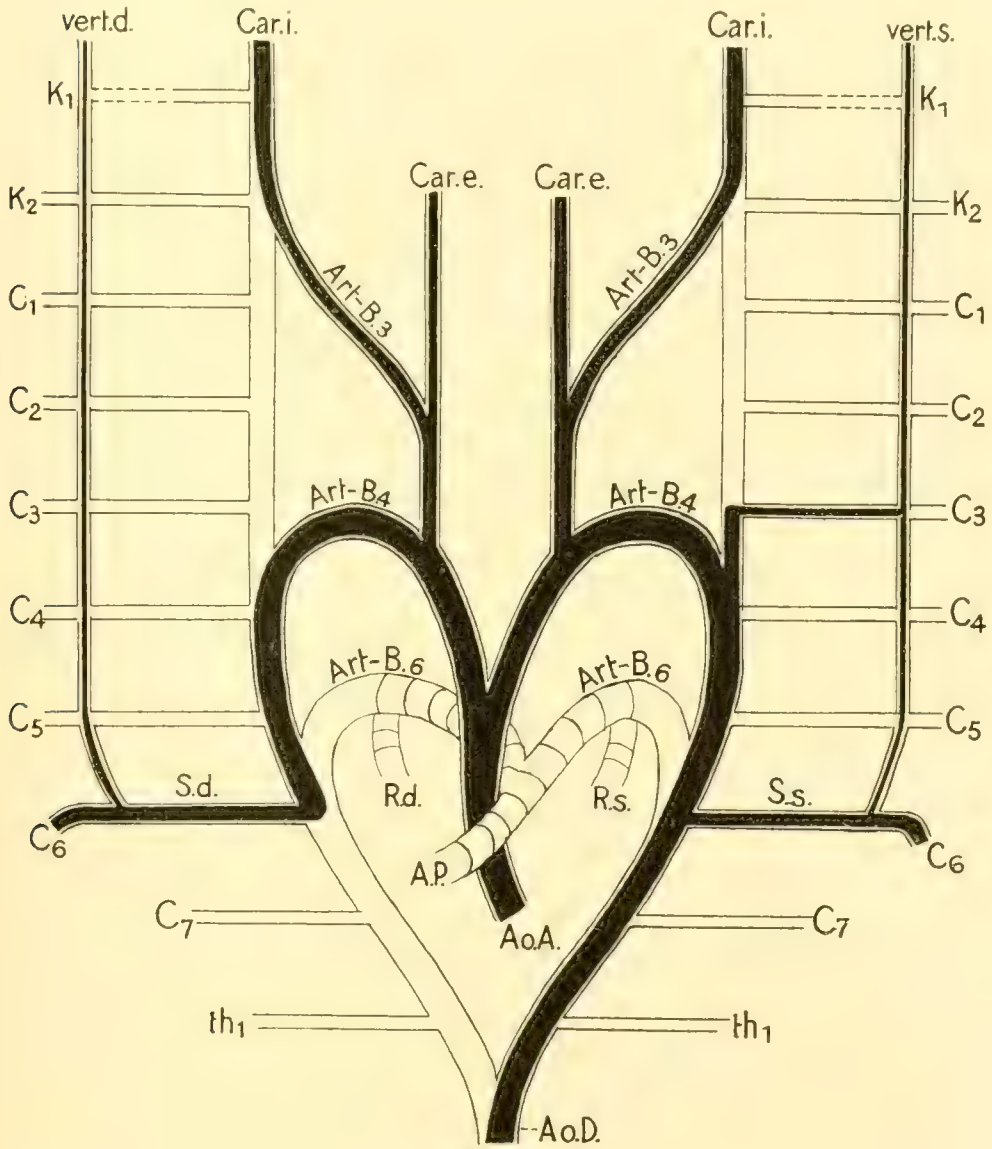

Fig.4

vikalarterie (C. 6) ausgebildet, die 3. und 6. Segmentalarterie ist erhalten geblieben.

β) Eine Wurzel entspringt aus der A. carotis interna sinistra, die zweite Wurzel aus der A. subclavia sinistra.

N. Batujeff (1889).

Eine Wurzel entspringt aus der A. subclavia und betritt am Foramen transversarium des 6. Halswirbels den Kanal der Querfortsätze, läuft in demselben normal nach aufwärts, wird aber nach dem Austritte aus dem For. transv. des 1. Halswirbels auffallend dünn.

Die zweite Wurzel stammt aus dem oberen Teile der linken A. carotis interna, gerade bevor letztere den Canalis caroticus betritt, läuft mit dem Nervus hypoglossus durch den Canalis hypoglossi und gibt dann an die Hirnbasis ihre Zweige ab. — Die beiden Vertebraliswurzeln vereinigen sich nicht. (S. Schema, Fig. 5.) (Rechts s. u. pag. 333.)

Diesen Fall führt auch F. Hochstetter[1]) in seiner Arbeit über die Entwickelung der A. vertebralis beim Kaninchen an und gibt daselbst eine ausführliche Erklärung, welche ich hier im Wortlaute folgen lasse:

„Die erste, dem Hinterhaupt angehörige segmentale Arterie ist hier nicht, wie gewöhnlich, zugrunde gegangen, sondern ist erhalten geblieben, hat die Wurzel der A. vertebralis cerebralis gebildet und sich später beträchtlich erweitert. Eine Anastomosenkette zwischen dem dorsalen Aste der Arterie des VI. Cervikalsegmentes und den vorhergehenden hat sich zwar entwickelt, aber ihre Verbindung mit der A. vertebralis cerebralis ist entweder ganz ausgeblieben oder später wieder zurückgebildet worden. Auf der rechten Seite aber ist die Verbindung zwischen A. basilaris und A. vertebralis kopfwärts von dem Abgange der A. cerebelli posterior geschwunden. Die erste segmentale Arterie, welche im vorliegenden Falle also mächtig erweitert wurde, musste mit dem Nach-Rückwärtsrücken der Aortenbogen ihren Ursprung auf die cephale Fortsetzung der Rückenarota, auf die Carotis (dorsalis) interna verschieben, wie

[1]) F. Hochstetter, Über die Entwickeluug der A. vertebralis beim Kaninchen . . . Morphol. Jahrb. Bd. 16. 1890. S. 572—586.

eine solche Verschiebung der normalen Wurzel der A. vertebralis cerebralis auf das dorsale Verbindungsstück zwischen drittem und viertem Aortenbgen vor ihrem Zugrundegehen beim Kaninchen nachzuweisen ist."

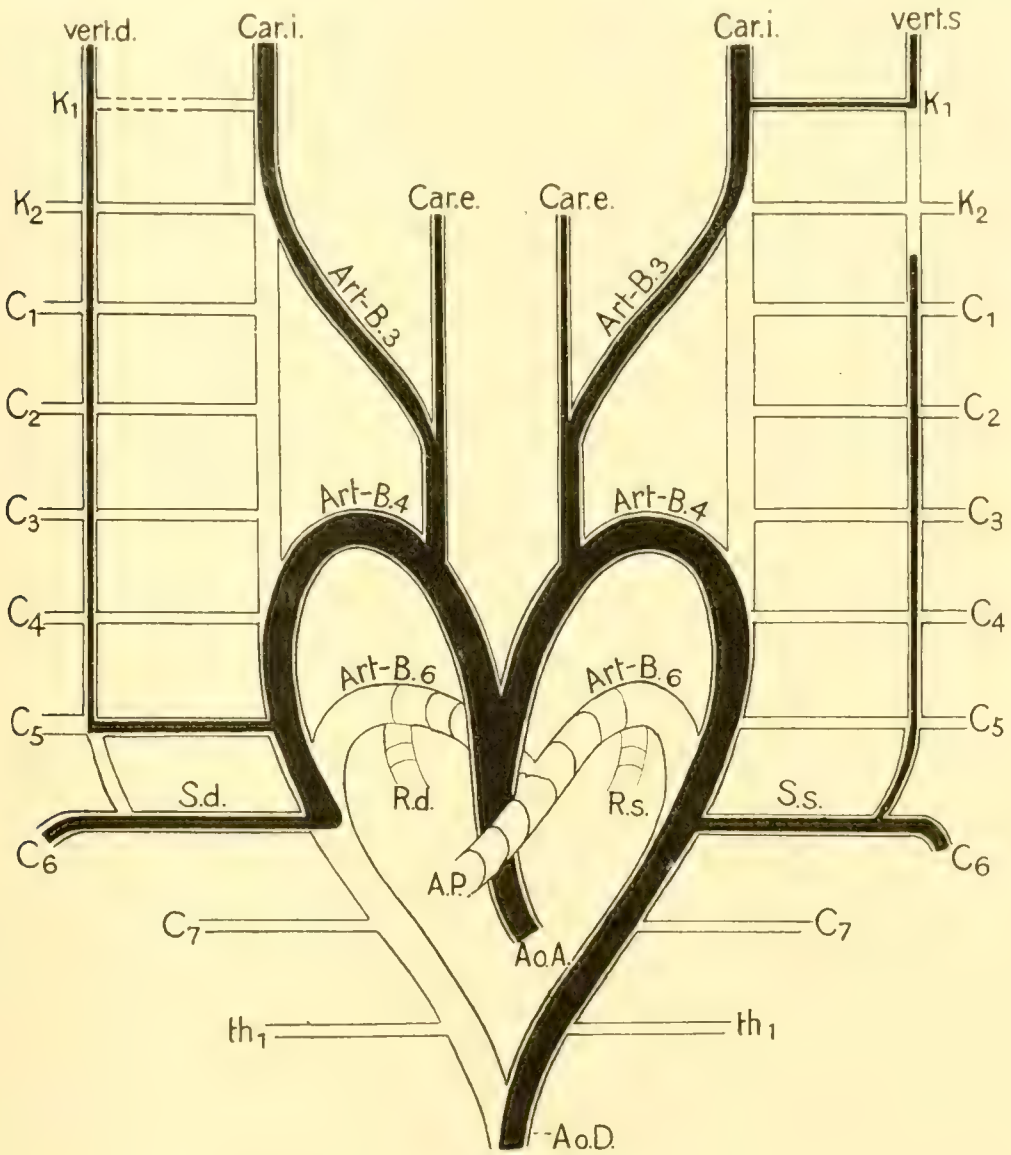

Fig. 5

Einen analogen, wohl auch hierher gehörigen Fall bildet J. Tandler (1902) in seiner Arbeit über die Kopfarterien[1])

[1]) J. Tandler, „Zur Entwickelungsgeschichte der Kopfarterien bei den Mamalia". Morphol. Jahrb. Bd. 30. 1902.

(auf Taf. V, Fig. 18) bei einem menschlichen Embryo von 11 mm Länge ab.

Die Varietät besteht darin, dass die (primitive) A. vertebralis cerebralis nicht aus der mit dem ersten Cervikalnerven verlaufenden Segmentalarterie hervorgeht, sondern aus der nächsten, vor ihr gelegenen, der sogenannten Hypoglossusarterie.

Über die zweite Wurzel (A. vertebr. cervicalis) ist im Texte nichts gesagt, doch scheint sie der Abbildung nach eben im Begriffe gewesen zu sein, sich zu entwickeln.

Wie sich dieser Fall entwickelt hätte, darüber ist natürlich nichts näheres anzugeben. Es hätte sich entweder nur die A. vertebralis cerebralis (Hypoglossusarterie) oder nur die A. vertebralis cervicalis oder auch beide Gefässe weiter erhalten können.

In dem letzteren Falle wäre dann von einer zweiwurzeligen A. vertebralis zu sprechen gewesen. —

γ) Beide Wurzeln entspringen aus dem Arcus aortae.

J. R. Anderson (1880).

Ein Stamm für zwei Aa. vertebrales entspringt aus dem Aortenbogen zwischen A. carotis communis sinistra und A. subclavia sinistra. Der Stamm teilt sich in zwei Äste, deren vorderer in das For. transv. des 4., der hintere in das des 5. Halswirbels eintritt.

Am 4. Halswirbelquerfortsatzloch Vereinigung beider Wurzeln. (S. Schema, Fig. 6.) (Rechts s. pag. 344.)

Obwohl hier nur ein einziger Stamm für zwei Aa. vertebrales da ist, gehört dieser Fall entwickelungsgeschichtlich doch zu den zweiwurzeligen Vertebralarterien, da hier zwei segmentale Cervikalarterien, die 4. und 5. (C. 4, C. 5) erhalten geblieben sind, deren Ursprünge bis zur Vereinigung aneinander-

gerückt sind. Aus der sechsten (C. 6) wurde der Ursprung der A. subclavia sinistra. Die Längsanastomosenkette (vert. s.) hat sich bis zur Arterie des 5. Cervikalsegmentes ausgebildet.

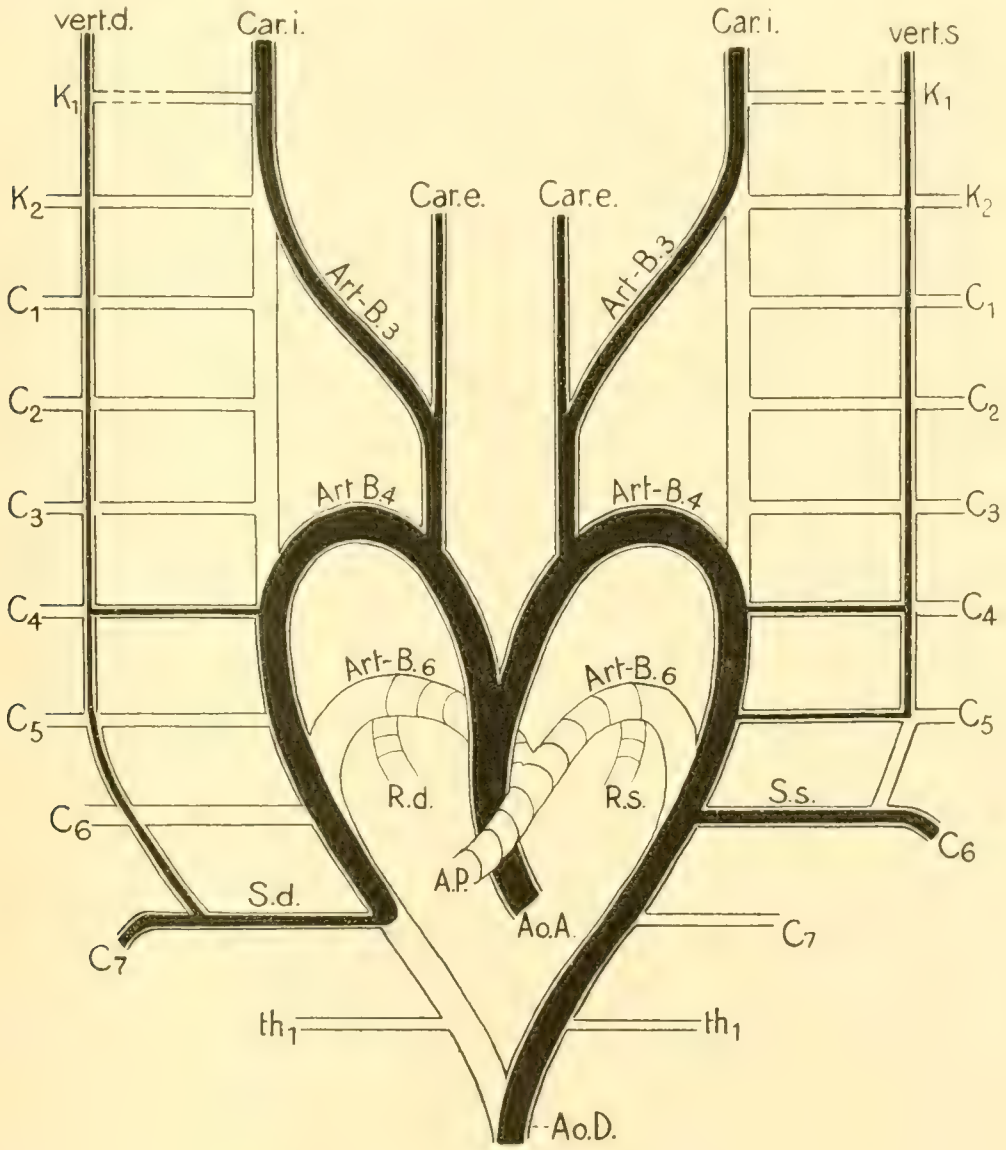

Fig.6

Anmerkung: Vielleicht gehören zu den Fällen dieser Gruppe auch zwei von Henkel (1747) und Huber (1777) beschriebene Fälle. Die in Betracht kommenden Arbeiten beider Autoren waren mir im Original nicht zugänglich, aber ich fand sie in J. F. Meckels pathol. Anat. (1816), bei F. Tiedemann (1822) und in der Zusammenstellung von Krause in Henles Gefässlehre (1868) zitiert. Im Falle Henkel widersprechen sich die Zitate bedeutend; Huber ist

bei Meckel und Henle gleich zitiert und bei Tiedemann (1822, Taf. 3, Fig. 9) ebenso abgebildet. (Auffallend ist nur, dass J. F. Meckel als Quelle: Act. n. e. Vol. X, Henle dagegen (S. 231): Act. helvet 1777, Bd. VIII, S. 73 bei einem halbjährigen Knaben angibt. Vielleicht handelt es sich um zwei verschiedene Fälle?)

Fall Henkel:

Nach dem Citate von J. F. Meckel (pathol. Anat. Bd. II pag. 110):

„Im Falle Henkel trat die eine[1]) in den Fortsatz des 7., die andere in den Fortsatz des 8. (!!) Halswirbels."

Dagegen sagt F. Tiedemann (1822, Text pag. 41):

„Henkel fand ebenfalls zwei Wirbelarterien an der linken Seite, von denen die kleinere am gewöhnlichen Orte, die grössere aus dem Aortenbogen ihren Ursprung nahm. Beide flossen in den Kanal der Querfortsätze der Halswirbel in ein Stämmchen zusammen[2])."

Krause wieder schreibt in Henles Gefässlehre (1868, S. 231) über diesen Fall:

„Die accessorische und die eigentliche A. vertebralis treten in das Foramen transversarium des 4. resp. 6. Halswirbels bei einem 5 jährigen Mädchen."

Was aber den Fall Huber anbetrifft, so referiert J. F. Meckel über ihn:

„Im Huberschen Falle war die normale kleiner, vereinigte sich aber mit der anderen in der Gegend des 5. Halswirbels und trat in die Öffnung seines Querfortsatzes."

F. Tiedemann (1822, Taf. III, Fig. 9) bildet in Übereinstimmung mit dieser Beschreibung den Fall ab und gibt eine entsprechende Texterklärung.

Krause sagt:

„Beide Wurzeln vereinigen sich am For. transv. des 5. Halswirbels zu einem gemeinschaftlichen Stamme."

Jedenfalls handelt es sich in beiden Fällen um eine zweiwurzelige A. vertebralis der linken Seite, bei der die eine Wurzel aus dem Arcus aortae, die andere aus der A. subclavia sinistra stammt.

Aber ganz einwandfrei scheinen die Fälle doch nicht beschrieben worden zu sein, weshalb ich sie hier nur in der Anmerkung gebracht habe.

Ein Fall einer dreiwurzeligen A. vertebralis der linken Seite ist im Wiener anat. Museum Nr. 629 (von L. Reinprecht präpariert) aufbewahrt.

[1]) Wohl die aus dem Aortenbogen! (Anmerk. d. Verf.)

[2]) Wo, ist nicht gesagt. (Anmerk. d. Verf.)

Ein gemeinsamer Stamm für zwei Vertebraliswurzeln entspringt aus dem Aortenbogen zwischen der A. carotis comunis sinistra und der A. subclavia sinistra; er teilt sich in zwei Äste, von denen der mediale in das Foramen transversarium des 4., der laterale in das des 5. Halswirbels geht.

Eine dritte Vertebraliswurzel kommt aus der A. subclavia sinistra und betritt am 6. For. transv. den Kanal der Querfortsätze.

Am 4. Halswirbelquerfortsatzloch Vereinigung der drei Äste. (S. Schema, Fig. 7.) (Rechts s. u. pag. 333.)

Auch hier sind nur zwei Stämme vorhanden und doch gehört dieser Fall zu den drei wurzeligen Vertebralisvarietäten, da drei segmentale Cervikalarterien, die 4., 5. und 6. (C. 4, C. 5, C. 6) erhalten geblieben sind. Die Ursprünge der 4. und 5. Segmentalarterie haben sich bis zur Vereinigung genähert. C. 6 ist der dorsale (intervertebrale) Ast der A. subclavia. Längsanastomosenkette (vert. s.) ist bis zur sechsten Segmentalarterie (C. 6) ausgebildet.

Wie schon früher hervorgehoben wurde, verhält sich unter normalen Verhältnissen der Ursprung der A. vertebralis auf beiden Körperseiten gleich. Wesentlich anders hingegen liegen die Dinge unter abnormen Verhältnissen. Ebenso wie linkerseits kommt es auch rechterseits vor, dass die Bildung der Längsanastomosenkette, aus der die A. vertebralis entsteht, ihren Ausgangspunkt nicht von der A. subclavia, der Arterie des sechsten Cervikalsegmentes nimmt, sondern von einer anderen segmentalen Arterie des Cervikalgebietes ausgeht. Während nun links in solchen Fällen die A. vertebralis aus dem Aortenbogen entspringt oder mit ihrem Ursprung auf die A. carotis comunis sinistra überrückt, sehen wir auf der rechten Seite diesen Ursprung wenigstens in der Regel noch immer aus der A. subclavia dextra erfolgen und nur in ganz seltenen Fällen auf die A. carotis dextra überrücken[1]). Dabei tritt aber natür-

[1]) S. später: J. Dubrueil (1847), Sappey bei Dubrueil.

licherweise die A. vertebralis in solchen Fällen, ähnlich wie das auch linkerseits der Fall ist, in das Querfortsatzloch eines weiter cranial gelegenen Halswirbels ein.

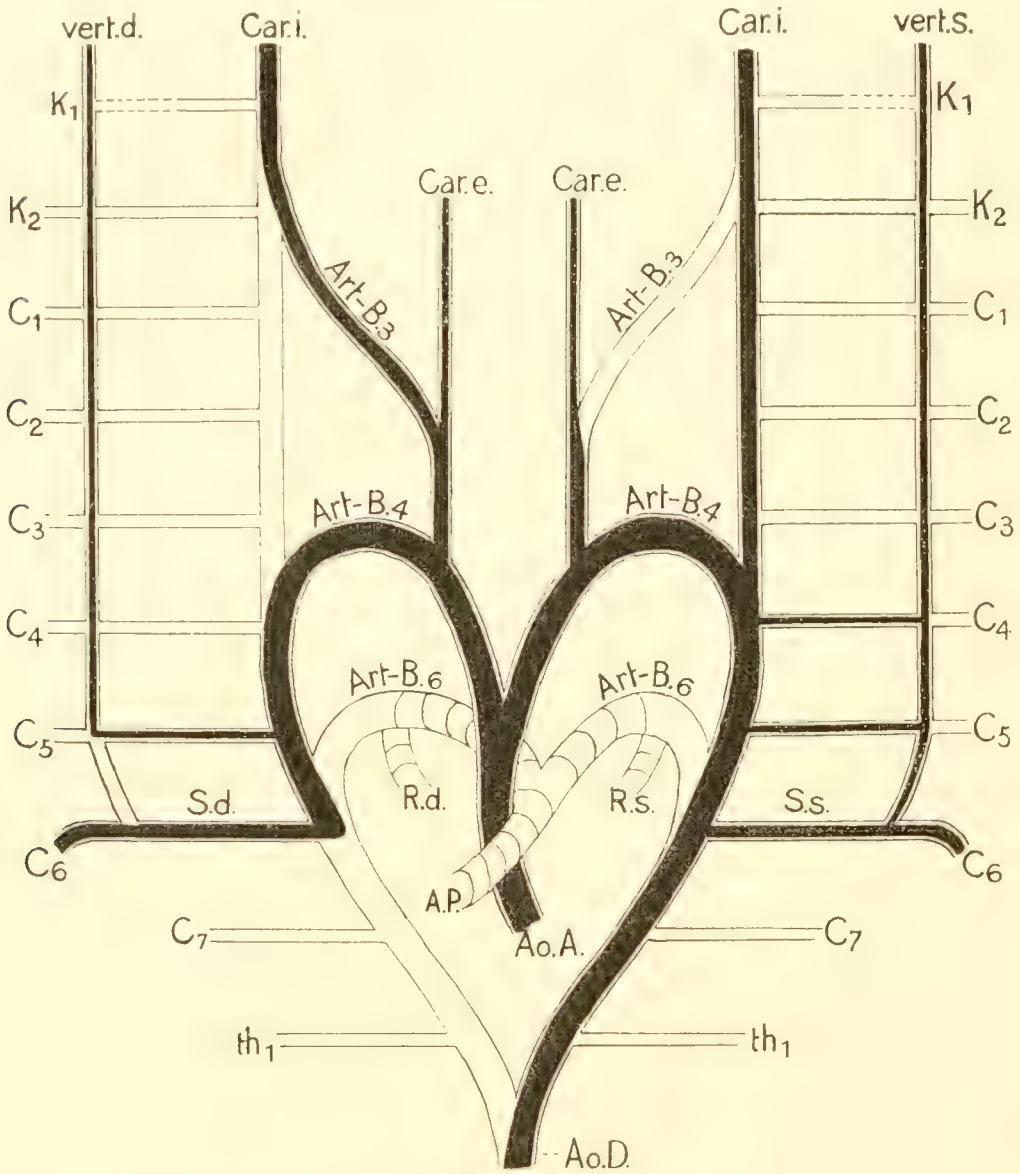

Fig. 7. [1])

Es lässt sich aber feststellen, dass in allen diesen Fällen der Ursprung der A. vertebralis dextra nicht an normaler Stelle

[1]) Bei der Herstellung der Fig. 7 wurde ein getrennter Ursprung von A. carotis ext. et int. sin., wie er im Falle Gottschau vorhanden war (vgl. pag. 354), angewiesen. — Im Falle Reinbrecht ist jedoch eine normal gebildete Carotis comm. sin. vorhanden.

erfolgt, sondern dass er medianwärts gegen den Ursprung der A. carotis comunis dextra verschoben erscheint. Diese scheinbare Verschiebung erklärt sich in einfacher Weise, wenn wir uns die Art, in der sich die Vertebralisvarietäten der rechten Körperseite ausbilden, vergegenwärtigen: Zuerst aber scheint es mir zum Verständnisse dieser Vorgänge geboten, in kurzen Worten auf die Entstehungsweise der A. subclavia dextra hinzuweisen.

Ein Blick auf das Schema Fig. 1 zeigt ganz deutlich, aus welchen Teilstücken sich dieses Gefäss bildet.

Es wird dazu der rechte IV. Aortenbogen, ferner ein Stück der dorsalen Aortenwurzel bis zum Austritte der 6. cervikalen Segmentalarterie aus derselben und letztere selbst verwendet. Die dorsale Aortenwurzel vom Austritte der 6. Segmentalarterie (des Cervikalgebietes) bis zum Zusammenflusse mit der der linken Seite obliteriert. Unter normalen Verhältnissen nun verkürzt sich im Verlaufe der weiteren Entwickelung das aus dem rechten 4. Aortenbogen und dem erhalten gebliebenen Abschnitte der Aortenwurzel entstandene Wurzelstück der A. subclavia.

So kommt es, dass der Ursprung der A. vertebralis dem Ursprunge der A. carotis comunis näher rückt. Entsteht nun aber abnormerweise die A. vertebralis von einer v o r der Arterie des 6. Cervikalsegmentes befindlichen segmentalen Arterie aus, so entspringt sie, wie ein Blick auf unser Schema lehrt, von vorneherein schon näher der A. carotis comunis.

Wenn nun in der Folge genau so wie unter normalen Verhältnissen das Wurzelstück der A. subclavia im Wachstume zurückbleibt, wird naturgemäss, wenn die definitiven Verhältnisse erreicht sind, der Ursprung der A. vertebralis der Wurzel der A. carotis comunis wesentlich näher liegen müssen, als unter normalen Verhältnissen. Dabei wird der Ursprung der A. vertebralis dem Ursprunge der A. carotis comunis um

so näher liegen, je weiter cranial das Querfortsatzloch liegt, in welches diese Arterie eintritt, das heisst, je weiter cranial die segmentale Arterie gelegen hatte, aus der sie ihren Ursprung nahm. Schliesslich kann dann ihr Ursprung manchmal

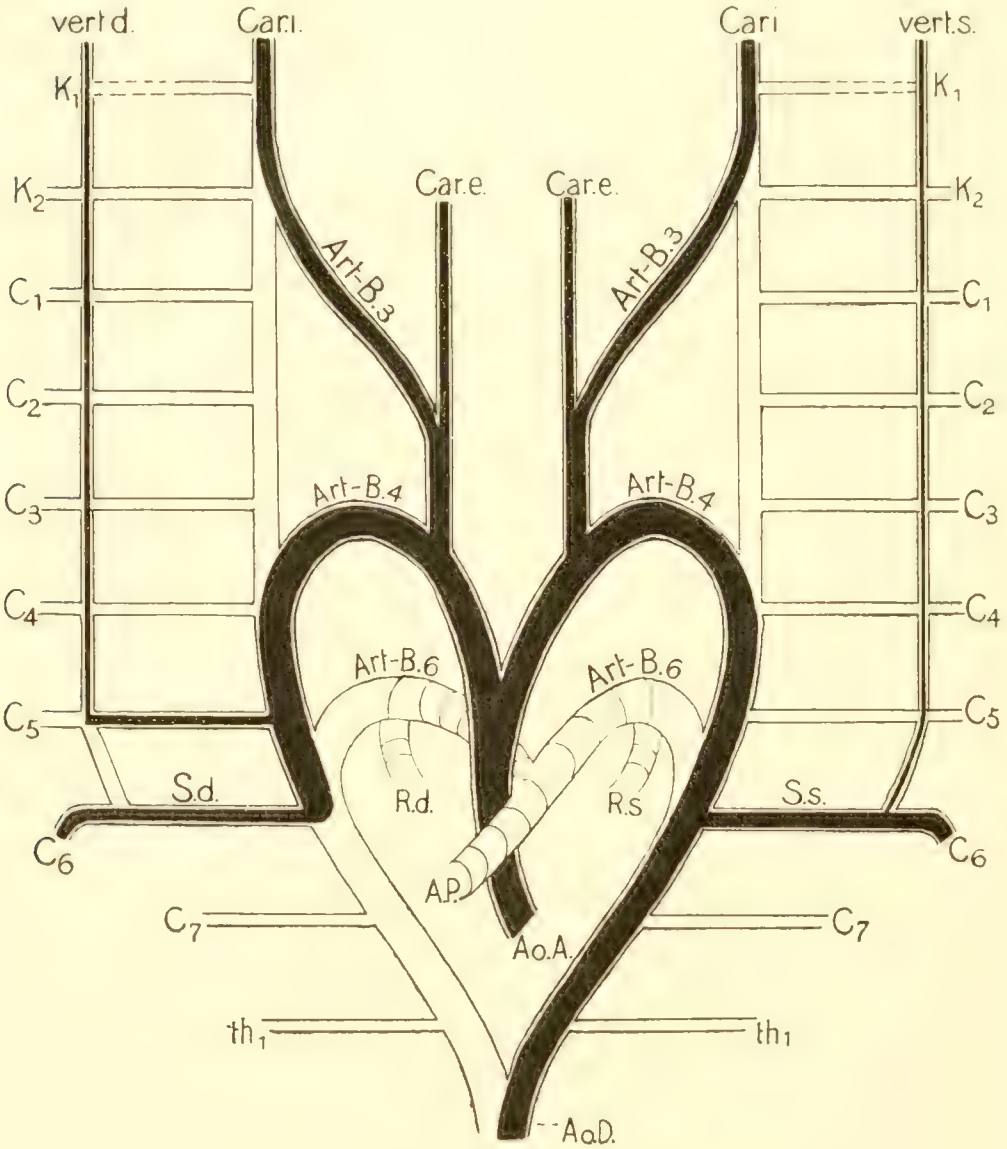

Fig. 8

auch infolge von sekundären Wachstumsverschiebungen bis an den Ursprung der A. carotis communis heranrücken und mit ihm verschmelzen in ähnlicher Weise, wie dies auch bezüglich der linken A. vertebralis beobachtet wurde.

2. Rechte Seite.

a) Einwurzelige A. vertebralis.

α) Die A. vertebralis entspringt aus der A. subclavia dextra und tritt in das For. transv. des 5. Halswirbels. (S. Schema, Fig. 8.)

N. Batujeff (1889)[1]). (S. Schema, Fig. 5.) (Links s. p. 324.)

K. S. Azuta (1905)[2]). (Links s. pag. 318.)

W. Waldeyer (1909). Zwei Fälle[3]).

Wiener anat. Museum. Nr. 629[4]). (S. Schema, Fig. 7.) (L. Reinprecht.) (Links s. pag. 328.)

Wiener anat. Museum. Nr. 604[4]). (Lotheissen.)

Wiener anat. Museum. Nr. 618[4]). (Bei Zuckerkandl 1891.) (Links s. pag. 341.)

Wiener anat. Museum. Nr. 623[4]), (R. Reinprecht.)

Seziersaal der II. anat. Lehrkanzel[5]). (Wien 1911.)

Solche Fälle muss man wohl so deuten, dass sich hier die Längsanastomosenkette (Vert. d) bis zur 5. segmentalen Cervikalarterie ausgebildet hat und aus letzterer das Wurzelstück der A. vertebralis entstanden ist. Der Ursprung der A. vertebralis (aus der dorsalen Aortenwurzel) ist wohl in allen diesen Fällen (wie aus den Fussnoten hervorgeht) dem Teilungswinkel der A. anonyma näher gerückt.

β) Die A. vertebralis entspringt aus der A. subclavia dextra und tritt in das For. transv. des 4. Halswirbels.

[1]) Genauer Ursprung nicht angegeben.

[2]) Im Referat heisst es: „Gewöhnlicher Ursprung" aus A. subclavia. (Vielleicht doch unrichtig??)

[3]) „A. vertebralis entsprang ganz tief unten, in beiden Fällen aus der A. subclavia dextra fast, so konnte man sagen, aus der A. anonyma".

[4]) Die A. vertebralis ist nahe an den Anonymawinkel herangerückt.

[5]) Truncus thyreovertebralis von der A. subclavia dextra etwa 6 mm vom Winkel der A. anonyma.

Wiener anat. Museum. Nr. 621[1]). (G. Lotheissen.)
A. W. Otto (1824)[2]).
Seziersaal der II. anat. Lehrkanzel[3]). (Wien 1911.)

Diese Fälle sind wohl so zu deuten, dass sich die Längsanastomose (Vert. d) bis zur 4. segmentalen Cervikalarterie ausgebildet hat und hier noch die 4. Segmentalarterie (C. 4) erhalten blieb, welche zur Wurzel der A. vertebralis wurde. Ihr Ursprung ist auch (wie aus den Fussnoten hervorgeht) an den Anonymawinkel angenähert.

γ) Die A. vertebralis entspringt aus der A. subclavia dextra und tritt in das For. transv. des 3. Halswirbels.

A. Burns (1821)[4]).

Hier blieb die 3. segmentale Cervikalarterie (C. 3) erhalten, ihr Ursprung liegt (s. Fussnote!) „an der Seite der Carotis". Längsanastomose (Vert. d) ist bis zur 3. segmentalen Arterie des Cervikalgebietes ausgebildet.

Endlich wären hier die seltenen Fälle zuzurechnen, in denen der Ursprung der rechten A. vertebralis auf die A. carotis comunis überrückt, wie in dem Falle von

J. M. Dubrueil (1847). (Links s. pag. 320.)
und in dem von

[1]) Die A. vertebralis entspringt ganz nahe am Teilungswinkel der A. anonyma.

[2]) A. vertebralis entspringt „als erster Ast" der rechten Subclavia.

[3]) A. vertebralis entspringt dicht an der A. carotis.

[4]) „An der rechten Seite desselben Subjektes entsprang die Vertebralarterie von der Subclavia längs der Seite der Carotis, hinter welcher sie sich plötzlich einsenkte. Nachher stieg sie aufwärts längs der Oberfläche des Musc. rectus major anticus, an den Nervus sympathicus geheftet, bis sie den 3. Halswirbel erreichte. An diesem Teile des Halses, gerade einige Linien unter der Bifurkationsstelle der Carotis ging die Vertebralarterie in ihren Kanal. . . Sie war fast so gross wie ein Gänsekiel".

Sappey (bei Dubrueil 1847)[1],
bei welchem die Wurzel der in das 3. Querfortsatzloch eintretenden A. vertebralis sekundär auf die Wurzel der A. carotis comunis übergerückt ist.

Wie dies bereits für die linke Seite beschrieben wurde, kann es auch rechterseits vorkommen, dass sich die Längsanastomosenkette der A. vertebralis cervicalis in normaler Weise entwickelt, aber nicht alle cranial von der A. subclavia befindlichen Segmentalarterien obliterieren, sondern eine oder zwei von ihnen erhalten bleiben.

Wir haben dann Fälle von

b) zwei- und dreiwurzeliger A. vertebralis vor uns.

Beide Wurzeln stammen aus der A. subclavia.

J. Tandler (1902). (Menschlicher Embryo [Embryo Nr. VII] von 15 mm).

Die A. vertebralis entspringt mit zwei Wurzeln, entsprechend der 5. und 6. segmentalen Cervikalarterie, aus der rechten dorsalen Aortenwurzel.

Es hat sich in diesem Falle die 5. und 6. cervikale Segmentalarterie (C. 5, C. 6) der rechten Seite erhalten. Die Längsanastomosenkette (Vert. d) ist bis C. 6 ausgebildet.

W. Gruber (1878).

Die mediale Wurzel (Truncus thyreovertebralis) stammt aus der A. subclavia dextra, ganz nahe (3—4 mm) der Teilungsstelle der A. anonyma und geht in das Foramen transversarium des 4. Halswirbels (siehe Virchows Arch. Bd. 74, Taf. XIII, Fig. 2).

Die laterale Wurzel kommt aus der normalen Ursprungsstelle der A. vertebralis und betritt in der Höhe des 6. Hals-

[1]) Dubrueil, Des anomalies arterielles. Paris 1847. S. 113, Fussnote.

wirbels den Kanal der Querfortsätze. Am 4. Halswirbelquerfortsatzloch Vereinigung. (S. Schema Fig. 9.)

Wiener anat. Museum. Nr. 622. (Kapsamer 1891.) (S. Schema, Fig. 9.)

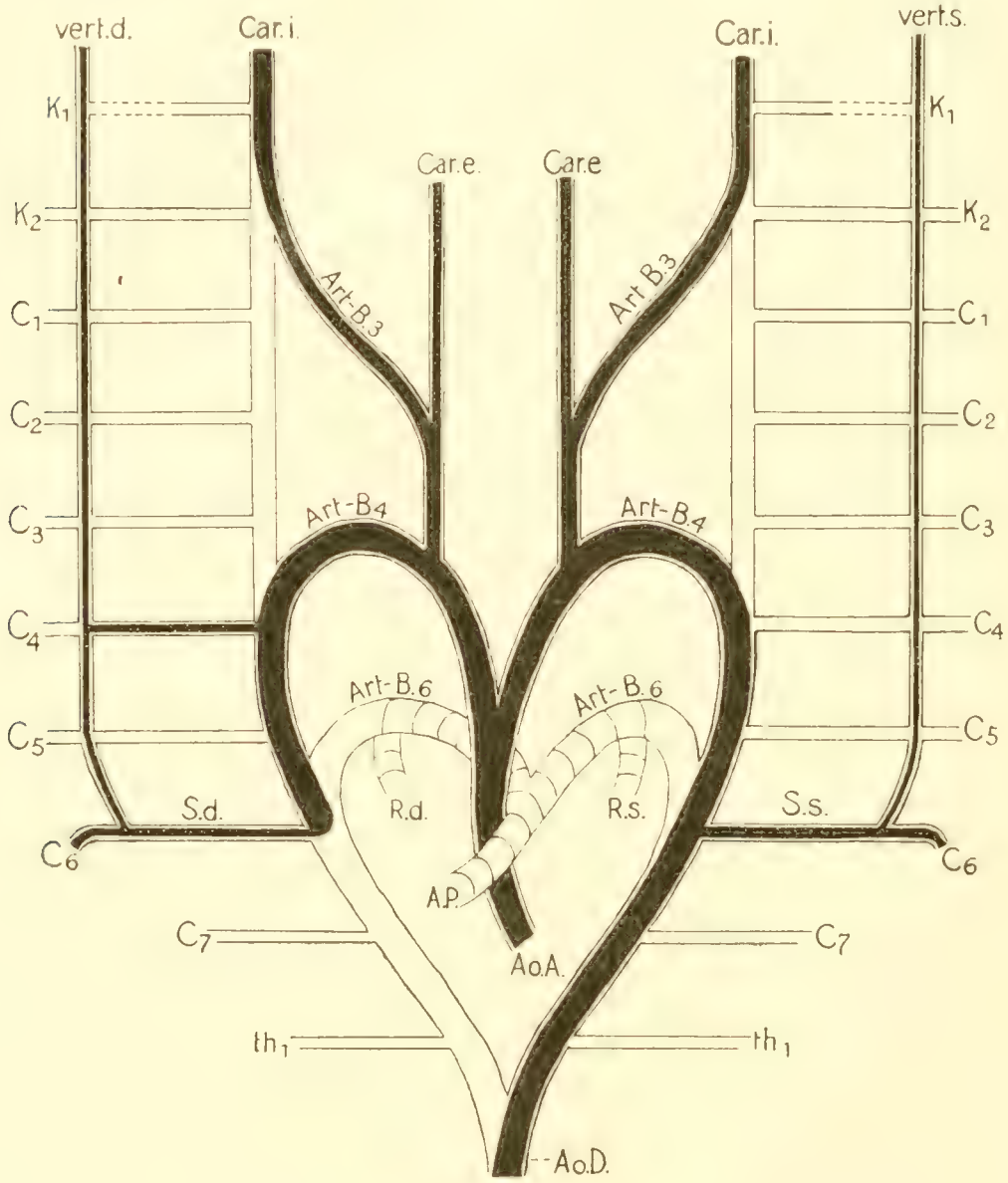

Fig. 9

Die mediale Vertebraliswurzel entspringt aus dem Teilungswinkel der A. anonyma[1]) und geht in das For. transvers. des 4. Halswirbels; die laterale, an normaler Stelle

[1]) Also wieder der Anonyma stark genähert. (Anm. d. Verf.)

entspringende Wurzel geht in das Querfortsatzloch des 6. Halswirbels.

Am 4. Halswirbelquerfortsatzloch Vereinigung. (Links s. u. pag. 339.)

In diesen beiden Fällen blieb die 4. segmentale Cervikalarterie (C. 4) erhalten. Die Längsanastomosenkette (Vert. d) bildete sich bis C. 6 aus. Die laterale Wurzel ist der dorsale Ast der A. subclavia dextra.

An diese Fälle schliesst sich eng an ein Fall, den J. F. Meckel (Archiv 1828, Taf. VII, Fig. 1) als dreiwurzelige A. vertebralis anführt, der aber entwickelungsgeschichtlich zu den zweiwurzeligen Vertebralarterien gehört[1]).

Ganz nahe der Teilungsstelle der A. anonyma[2]) entspringt ein Ast, welcher in das For. transv. des 4. Halswirbels geht. Dem normalen Ursprunge der A. vertebralis entsprechend, kommt aus der A. subclavia eine zweite Wurzel, deren Fortsetzung in das For. transv. des 6. Halswirbels geht. Die dritte Wurzel entspringt lateral von der A. mamaria interna (hat mit der A. thyreoidea inferior dextra einen gemeinsamen Stamm) und betritt in der Höhe des 4. Querfortsatzloches den Kanal der Querfortsätze. Am 4. Halswirbelquerfortsatzloche Vereinigung[3]).

Diesen Fall möchte ich so deuten, dass hier die 4. segmentale Cervikalarterie (C. 4) erhalten geblieben und zur medialen, in das 4. Querfortsatzloch eintretenden Wurzel der A. vertebralis geworden ist. Die Längsanastomosenkette (Vert. d) ist bis zur 6. Segmentalarterie (C. 6) ausgebildet, die in das 6. Querfortsatzloch eintretende (mittlere) Wurzel der

[1]) NB: derselbe Fall ist auch bei R. Quain (1844, Taf. XXIX, Fig. 2) abgebildet.

[2]) Also wieder stark genähert! (Anm. d. Verf.)

[3]) Die aufsteigende Nackenarterie, mit welcher diese dritte Wirbelarterie im Verlaufe Ähnlichkeit hat, war ausserdem regelmässig vorhanden.

A. vertebralis ist aus dem dorsalen Aste der Arterie des 6. Cervikalsegmentes hervorgegangen.

Die dritte (lateral von der A. mamaria interna entspringende Wurzel) ist offenbar eine nur in diesem Falle gebildete abnorme Arterie, die nicht etwa aus der A. cervicalis ascendens hervorgegangen sein kann, da ausdrücklich das Bestehen einer A. cervicalis ascendens hervorgehoben wurde.

Es würde sich also hier, streng entwickelungsgeschichtlich genommen, nicht um eine drei-, sondern um eine zweiwurzelige A. vertebralis handeln, da nur zwei ihrer Wurzeln sicher segmentale Cervikalarterien sind.

J. Tandler (1902). (Menschl. Embryo von 14,5 mm [Embryo Nr. VI, von Rabl]).

Hier wird eine dreiwurzelige A. vertebralis beschrieben, deren drei Wurzeln aus der rechten dorsalen Aortenwurzel stammen. Die drei Wurzeln bestehen aus der erhalten gebliebenen 4., 5. und 6. segmentalen Cervikalarterie (nach Hochstetters Zählung). Der Ursprung der vierten ist der A. carotis comunis am nächsten gelegen.

Ob allerdings in diesem Falle die A. vertebralis weiterhin dreiwurzelig geblieben wäre, lässt sich natürlich nicht sagen.

Im vorausgehenden wurden alle jene Vertebralisvarietäten zusammengestellt, die sich unter der Annahme, dass die A. subclavia die Arterie des 6. Cervikalsegmentes sei, ohne weiteres erklären lassen.

Es gibt aber eine grössere Zahl von Varietäten, die sich (eine normale Anlage vorausgesetzt) nur erklären lassen, wenn man annimmt, dass die A. subclavia entweder aus der 5. oder aus der 7. segmentalen Cervikalarterie hervorgegangen ist. Dass ein solcher Fall leicht eintreten kann, ergibt sich schon aus der oben erwähnten Tatsache, dass ursprünglich mindestens zwei segmentale Arterien in den Extremitätenstummel ein-

treten, von denen sich entweder die eine oder die andere zur A. subclavia ausbilden kann. Es muss also nicht immer die 6. segmentale Arterie sein, aus der sich die A. subclavia entwickelt.

B. Die A. subclavia stammt aus der V. oder VII. Segmentalarterie des Cervikalgebietes.

1. Linke Seite.

a) A. subclavia stammt aus der V. segmentalen Cervikalarterie.

(A. vertebralis ist einwurzelig.)

Die A. vertebralis entspringt aus der A. subclavia sinistra und tritt in das For. transv. des 5. Halswirbels ein.

Wiener anat. Museum. Nr. 622. (Kapsamer 1891.) (Rechts s. pag. 336.)

Die Entstehungsgeschichte dieses Falles ist vollkommen klar, wenn man annimmt, dass die A. subclavia aus der 5. segmentalen Arterie des Cervikalgebietes entstanden ist und die Bildung der A. vertebralis cervicalis von ihr ausging.

b) A. subclavia stammt aus der VII. segmentalen Cervikalarterie.

I. Einwurzelige A. vertebralis.

α) Die A. vertebralis entspringt aus der A. subclavia sinistra und tritt in das For. transv. des 7. Halswirbels ein. (S. Schema, Fig. 10.)

R. Quain (1844, Taf. XXII, Fig. 5)[1].

J. M. Dubrueil (1847)[1].

[1]) Quain und Dubrueil führen zwei Fälle an, in denen eine linke A. vertebralis in das 7. Querfortsatzloch eintritt; in beiden Fällen war über

H. Luschka (1859)[1].

J. Struthers (1875).

Da F. Hochstetter 1890 die Möglichkeit des Vorkom-

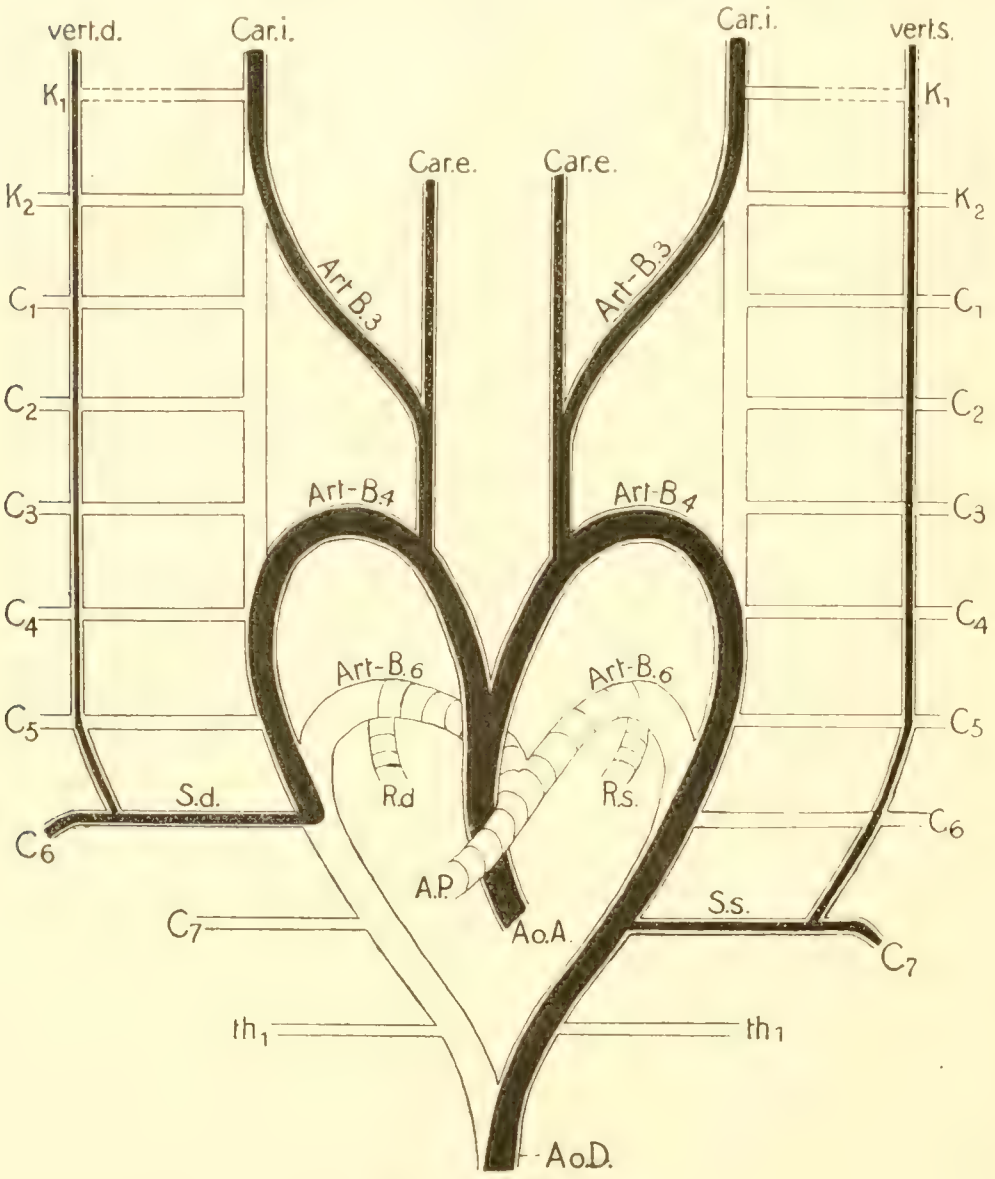

Fig.10

den Ursprung der A. vertebralis nichts angegeben. Wenn ich sie trotzdem anführe, so geschieht dies, weil ich annehmen darf, dass die Autoren, da die A. vertebralis, wie gewöhnlich, aus der A. subclavia entsprang, dies nicht besonders hervorgehoben haben, wenn aber diese Annahme richtig ist, dann handelt es sich sicher um Fälle, in denen die A. subclavia aus der Arterie des 7. Cervikalsegmentes hervorgegangen ist und ihr dorsaler Ast zur Wurzel der A. vertebralis wurde.

[1]) H. Luschka schreibt in seiner Arbeit über die Halsrippen: „Niemals sah ich bei der Existenz einer Halrippe die A. vertebralis durch jene Lücke

mens einer Varietät, wie sie die oben genannten Autoren beschrieben haben, rein theoretisch in Erwägung zog und schon damals eine Erklärung dieser Varität gab, will ich ihn zitieren: „Findet man eine normal entspringende A. vertebralis, die in das Foramen transversarium des 7. Halswirbels geht, so ist dieser Fall so zu deuten, dass es sich um eine A. subclavia aus der 7. cervikalen Segmentalarterie handelt, deren dorsaler Zweig das Anfangsstück der A. vertebralis ist.

β) Die A. vertebralis entspringt aus dem Arcus aortae zwischen A. carotis communis sinistra und A. subclavia sinistra und tritt in das For. transv. des 6. Halswirbels ein. (S. Schema, Fig. 11.)

R. Quain (1844, Taf. XXII, Fig. 3 und 4).

C. L. Barkow (1869)[1]).

W. Gruber (1878).

A. M. Paterson (1884)[2]).

Wiener anat. Museum. Nr. 618. (1891.) (Rechts s. o. p. 333.)

M. Stein (I. anat. Inst. Wien 1911)[3]).

(der dem Foramen transversarium entsprechende Raum zwischen dem Querfortsatze und dem Rippenhalse) hindurchtreten, während dieses Gefäss das normale For. transv. des 7. Nackenwirbels nicht so selten passiert, als gemeinhin behauptet wird. Eine A. vertebralis accessoria, ein kleines, im Falle seines Vorhandenseins aus dem hinteren Umfange der A. subclavia entspringendes Gefäss sah ich überdies schon einige Male durch dieses Loch hindurch treten und in Muskel- und Wirbelkanalzweige zerfallen.

[1]) Rechts ein Truncus thyreovertebralis aus der A. subclavia dextra nahe ihrem Ursprung aus dem Teilungswinkel der A. anonyma. Eintritt der rechten A. vertebralis in das Querfortsatzloch des 6. Halswirbels. — Der Text (auf S. 26 der „Angiologischen Sammlung" 1869) steht in entschiedenem Widerspruche zur Zeichnung! (Anm. des Verf.!) W. Gruber, der das Präparat offenbar gesehen hat, schreibt in Virchows Archiv Bd. 74, S 437 darüber in der Fussnote: „Ganz verstümmeltes Präparat im Breslauer Museum und entsprechend schlechte Abbildung und Beschreibung".

[2]) Gemeinsamer Stamm für die A. anonyma und A. carotis sinistra.

[3]) „Die A. subclavia sinistra zieht, in einer tiefen Furche an der medialen Fläche der Lungenkuppe gelegen, steil nach aufwärts, biegt in einem relativ scharfen Winkel knapp an dem medialen Rande des M. scalenus anterior nach

Auch diesen Fall hat F. Hochstetter (1890) erklärt: „Könnte nur durch die Annahme erklärt werden, dass die A.

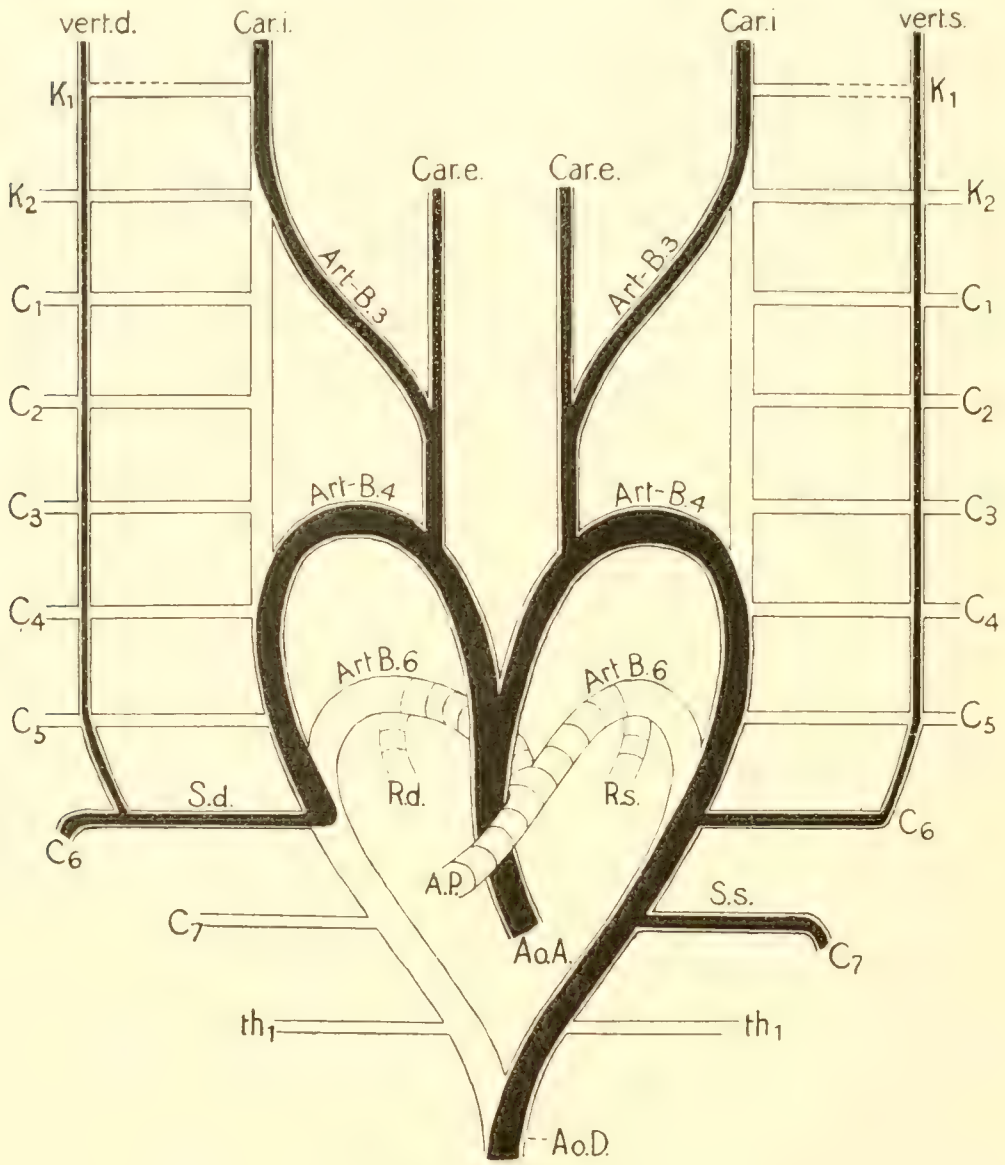

Fig. 11

subclavia aus der Arterie des 7. Cervikalsegmentes hervorgegangen sei, während das Anfangsstück der A. vertebralis der

aussen und unten, und entlässt hier die A. mammaria interna und den Truncus thyreocervicalis. Nach der Abgabe dieser Gefässe gelangt die A. subclavia auf die Halsrippe, welche an dieser Stelle einen ziemlich tiefen Sulcus trägt."

Arterie des sechsten Cervikalsegmentes ihren Ursprung verdankte."

II. Zweiwurzelige A. vertebralis.

H. Kemmetmüller (1910)[1].

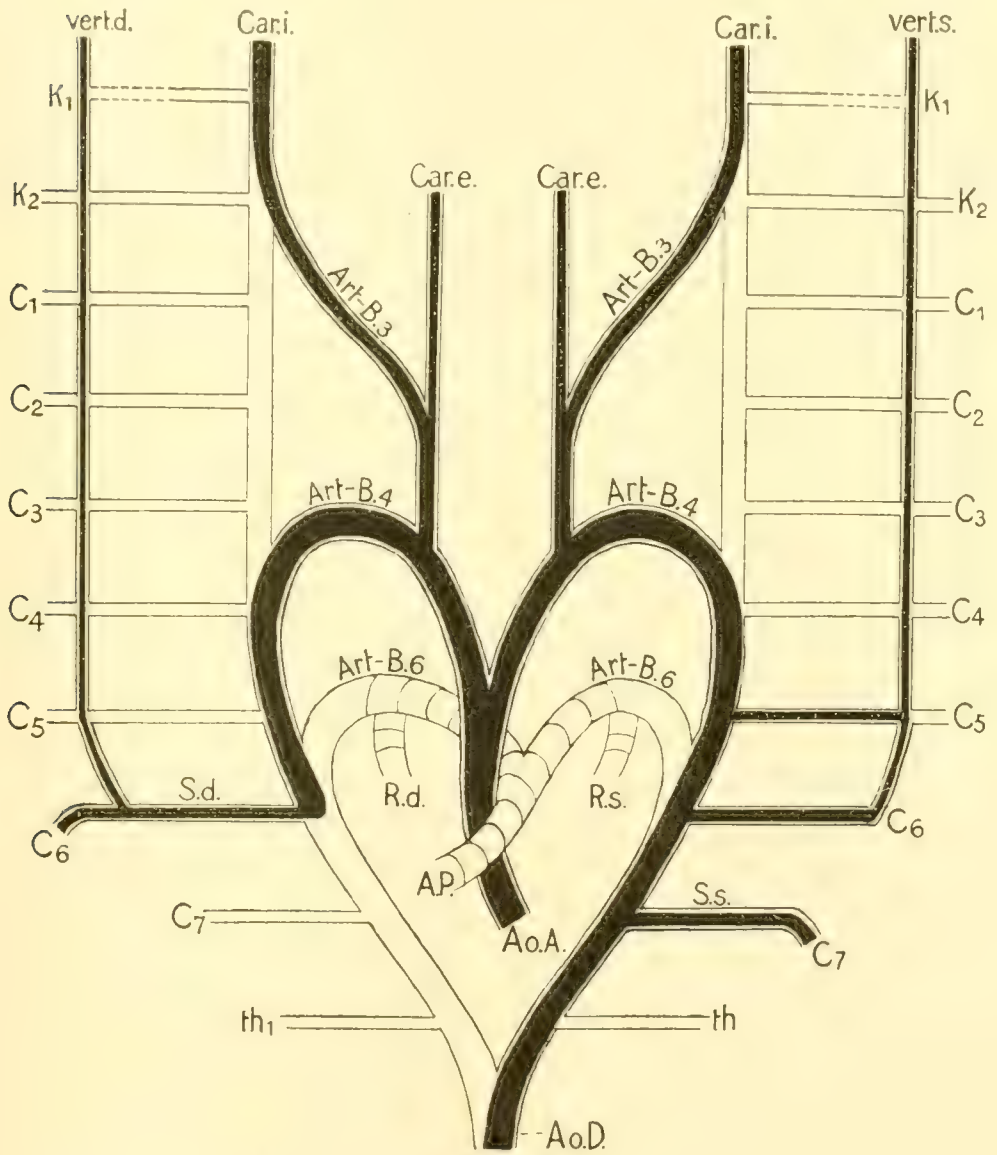

Fig. 12

Beide Wurzeln stammen aus dem Arcus aortae, zwischen A. carotis comunis sinistra und A. subclavia sinistra.

[1]) Vorliegender Fall!

Die mediale Wurzel tritt in das For. transv. des 5. Halswirbels, die laterale Wurzel (Truncus thyreovertebralis) in das des 6. Halswirbels.

Am 5. Halswirbelquerfortsatzloche Vereinigung. (S. Schema, Fig. 12.)

Diesen Fall deute ich so, dass hier die 5. und 6. segmentale Cervikalarterie (C. 5 und C. 6) erhalten geblieben ist und die Längsanastomose (vert. s.) sich bis zur 6. Segmentalarterie ausgebildet hat. Die A. subclavia sinistra ist aus der Arterie des 7. Cervikalsegmentes hervorgegangen.

2. Rechte Seite.

a) A. subclavia stammt aus der V. segmentalen Cervikalarterie

Einen Fall, der diese Möglichkeit realisiert zeigen würde, konnte ich nicht finden.

b) A. subclavia stammt aus der VII. segmentalen Cervikalarterie.

α) Einwurzelige A. vertebralis.

W. Gruber (1878).

Die A. vertebralis kommt aus dem Teilungswinkel der A. anonyma und geht in das Querfortsatzloch des 6. Halswirbels.

β) Zweiwurzelige Aa. vertebrales.

Beide Wurzeln stammen aus der A. subclavia dextra.

J. R. Anderson (1880).

Die mediale Wurzel entspringt aus der A. subclavia, nahe ihrem Ursprunge aus der A. anonyma (wieder stark herangerückt!) und geht in das Foramen transversarium des 4. Halswirbels. Die an der normalen Stelle entspringende laterale Wurzel betritt in der Höhe des 7. Foramen transversarium den Kanal der Querfortsätze.

Am 4. Halswirbelquerfortsatzloche Vereinigung. (S. Schema, Fig. 6.) (Links s. pag. 326.)

In dem Falle haben sich die 4. und 7. segmentale Cervikal-

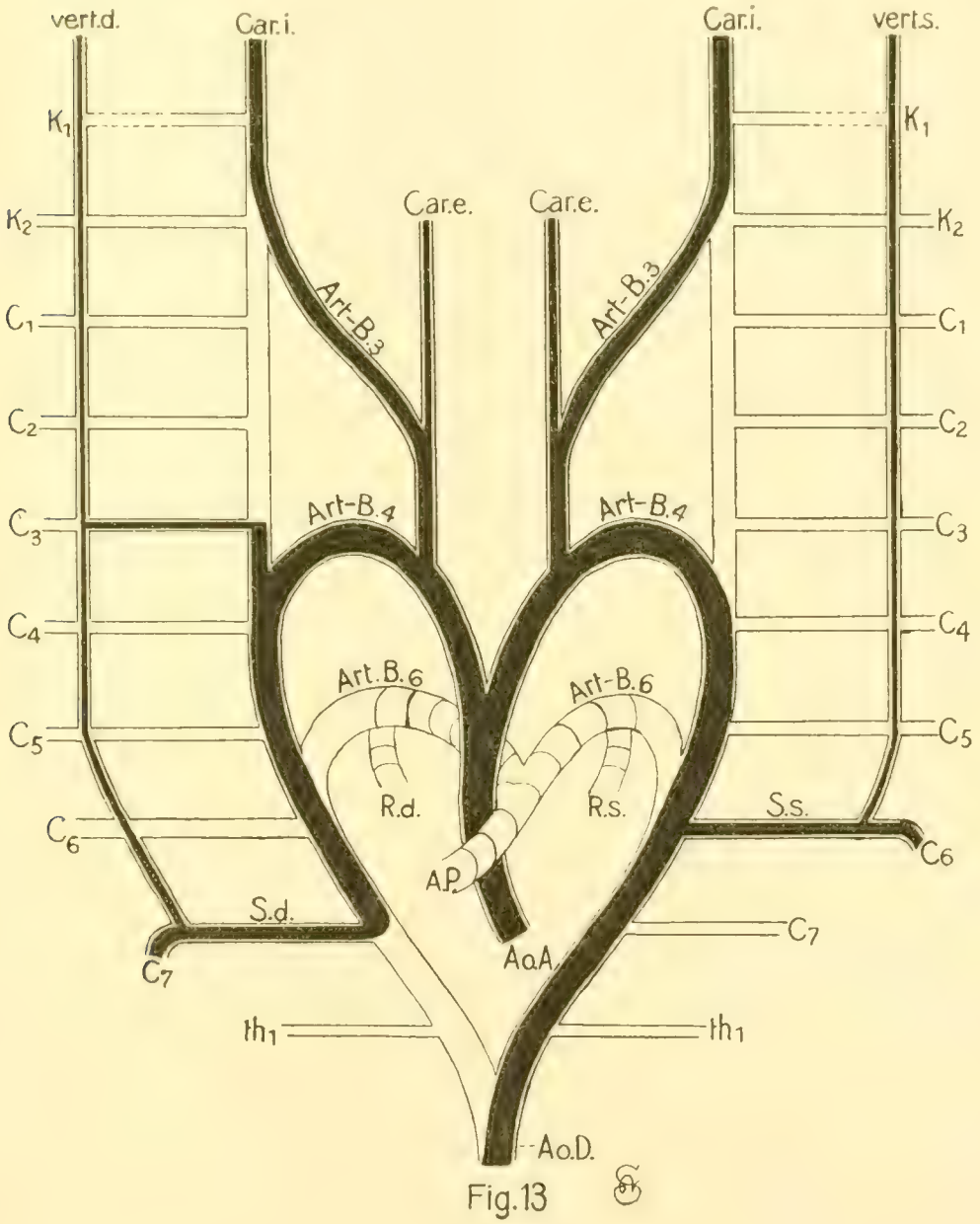

Fig. 13

arterie (C. 4, C. 7) erhalten. Letztere ist der dorsale Ast der A. subclavia, erstere, aus der dorsalen Aortenwurzel entstanden, ist der A. anonyma auffallend genähert. Längsanastomosenkette (Vert. d) ist bis C. 7 ausgebildet.

J. F. Meckel (1816).

Die mediale Wurzel[1]) tritt in das For. transv. des 3. Halswirbels, die laterale, der Ursprungsstelle der normalen A. vertebralis entsprechende Wurzel tritt in das des 7. Halswirbels ein.

Am 3. Halswirbelquerfortsatzloch Vereinigung. (S. Schema, Fig. 13.)

Hier ist die 3. und 7. segmentale Cervikalarterie (C. 3, C. 7) erhalten. Letztere ist der dorsale Ast der A. subclavia, erstere aus der dorsalen Aortenwurzel entstanden, muss der A. anonyma genähert gewesen sein!

Längsanastomosenkette (Vert. d) ist bis C. 7 ausgebildet.

Endlich gibt es eine ganze Reihe von Fällen, bei denen Varietäten der A. vertebralis mit normwidriger Ausbildung der Aortenbogen verknüpft sind.

Im folgenden will ich die mir bekannten Fälle dieser Art anführen.

C. Vertebralisvarietäten, compliziert durch Varietäten des Aortenbogens.

Es handelt sich hier nur um einwurzelige Aa. vertebrales und zwar gehören die angeführten Fälle durchwegs der rechten Körperseite an.

a) A. subclavia dextra letzter Ast des Aortenbogens.

Nicht selten kommt es vor[2]), dass die rechte A. subclavia der letzte Ast des Aortenbogens ist. In diesem Falle ist ab-

[1]) Über den Ursprung ist nichts Näheres angegeben, jedenfalls muss er der A. carotis näher gelegen sein, als der der zweiten, der normalen A. vertebralis entsprechenden Wurzel.

[2]) G. Holzapfel, „Ungewöhnlicher Ursprung und Verlauf der Arteria subclavia dextra". Anat. Hefte, Bd. 12. 1899.

normerweise das Stück der rechten dorsalen Aortenwurzel zwischen dem Ursprunge der 6. Segmentalarterie des Cervikalgebietes und der Zusammenflussstelle mit der linken Aortenwurzel erhalten geblieben, während der rechte 4. Aortenbogen und ein kurzes anschliessendes Stück der dorsalen Aortenwurzel zugrunde gegangen ist, was zur Folge hat, dass im ausgebildeten Zustande die A. subclavia dextra direkt aus dem Aortenbogen als dessen letzter Ast entspringt.

In solchen Fällen besteht dann das Ursprungsstück der rechten A. subclavia, wie dies ja längst bekannt ist, aus dem erhalten gebliebenen Teile der rechten Aortenwurzel.

Entspringt nun aus einer so gebildeten A. subclavia eine A. vertebralis und tritt sie, wie in dem Falle von

P. Bouchet (1903)[1]), (s. Schema, Fig. 14)

in das Foramen transversarium des 5. Halswirbels ein, so kann ein solcher Fall in zweierlei Weise gedeutet werden. Entweder in der Weise, dass man annimmt, dass die A. subclavia aus der Arterie des 5. Cervikalsegmentes hervorgegangen und die Entwickelung der A. vertebralis cervicalis ihren Ausgangspunkt von ihr genommen hat, oder aber in der Weise, dass man annimmt, dass zwar die A. subclavia aus der Arterie des 6. Cervikalsegmentes entstanden, daneben aber die Arterie des 5. Cervikalsegmentes erhalten blieb und zur Wurzel der A. vertebralis wurde, wobei natürlich (vgl. umstehendes Schema) auch ein cranial vom Ursprunge der A. subclavia befindliches Stück der dorsalen Aortenwurzel in der Wurzel der A. vertebralis aufgehen musste.

Eine Entscheidung, welche von den beiden Annahmen mehr Wahrscheinlichkeit für sich hat, ist schwer zu treffen, da über die Lage des Ursprungs der A. vertebralis zu den Ursprüngen benachbarter Arterien nichts Näheres herauszubringen war.

[1]) Nur im Referate zugänglich. Jahresb. für Anat. u. Entwickelungsgesch. von Schwalbe. Bd. 9, neue Folge, S. 354.

Entspringt die A. subclavia dextra als letzter Ast aus dem Aortenbogen und tritt die A. vertebralis dextra in das Querfortsatzloch eines v o r dem 6. Halswirbel gelegenen Wirbels

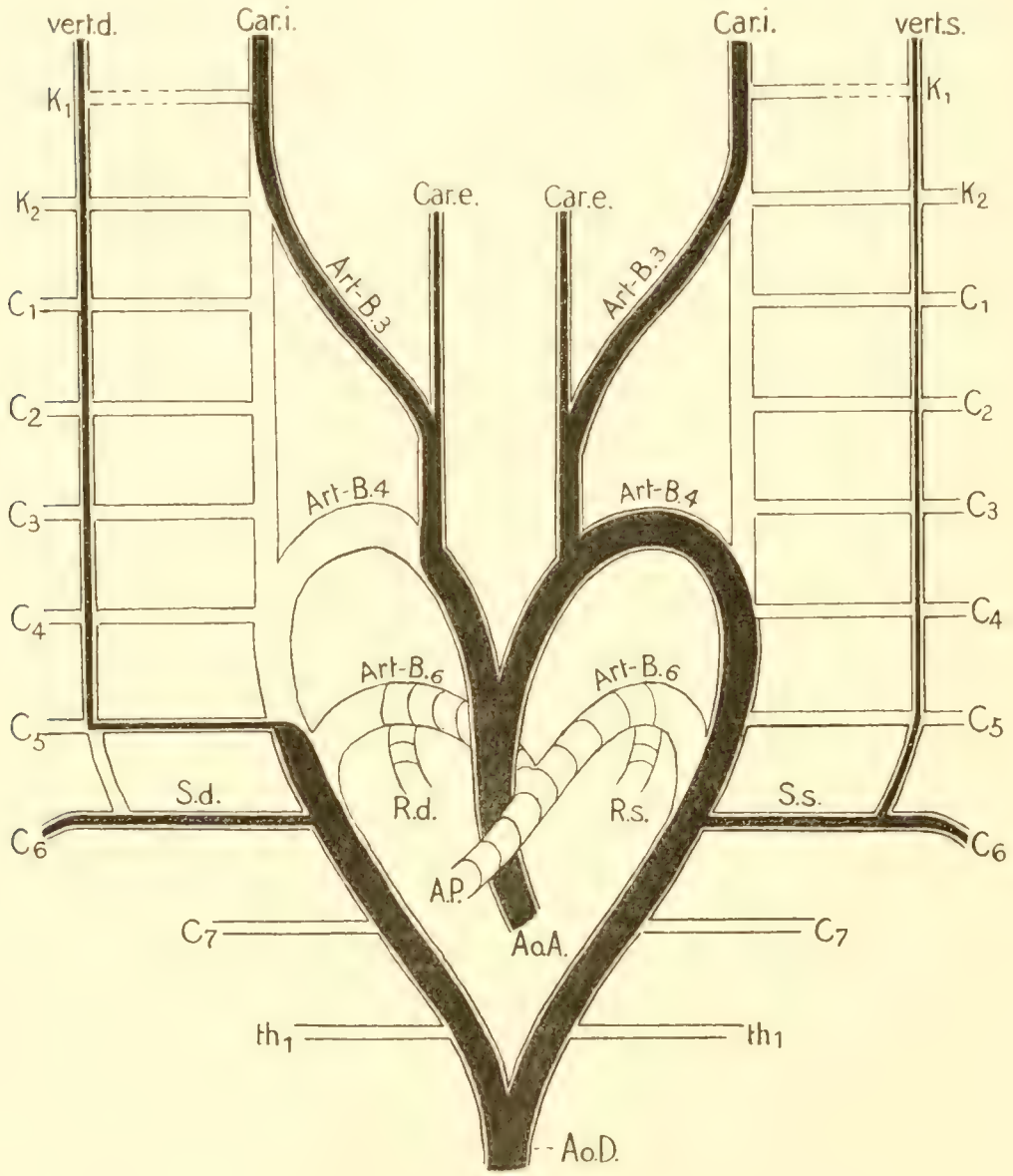

Fig. 14

ein, dann entspringt sie in der Regel n i c h t aus der A. subclavia, sondern aus der A. carotis comunis dextra.

In diesen Fällen ist dann wohl die A. subclavia aus der 6. segmentalen Cervikalarterie im Anschlusse an das erhalten

gebliebene Stück der dorsalen Aortenwurzel entstanden, die Wurzel der A. vertebralis aber aus einer v o r ihr (in den bekannt gewordenen Fällen war es stets die des 4. Cervikal-

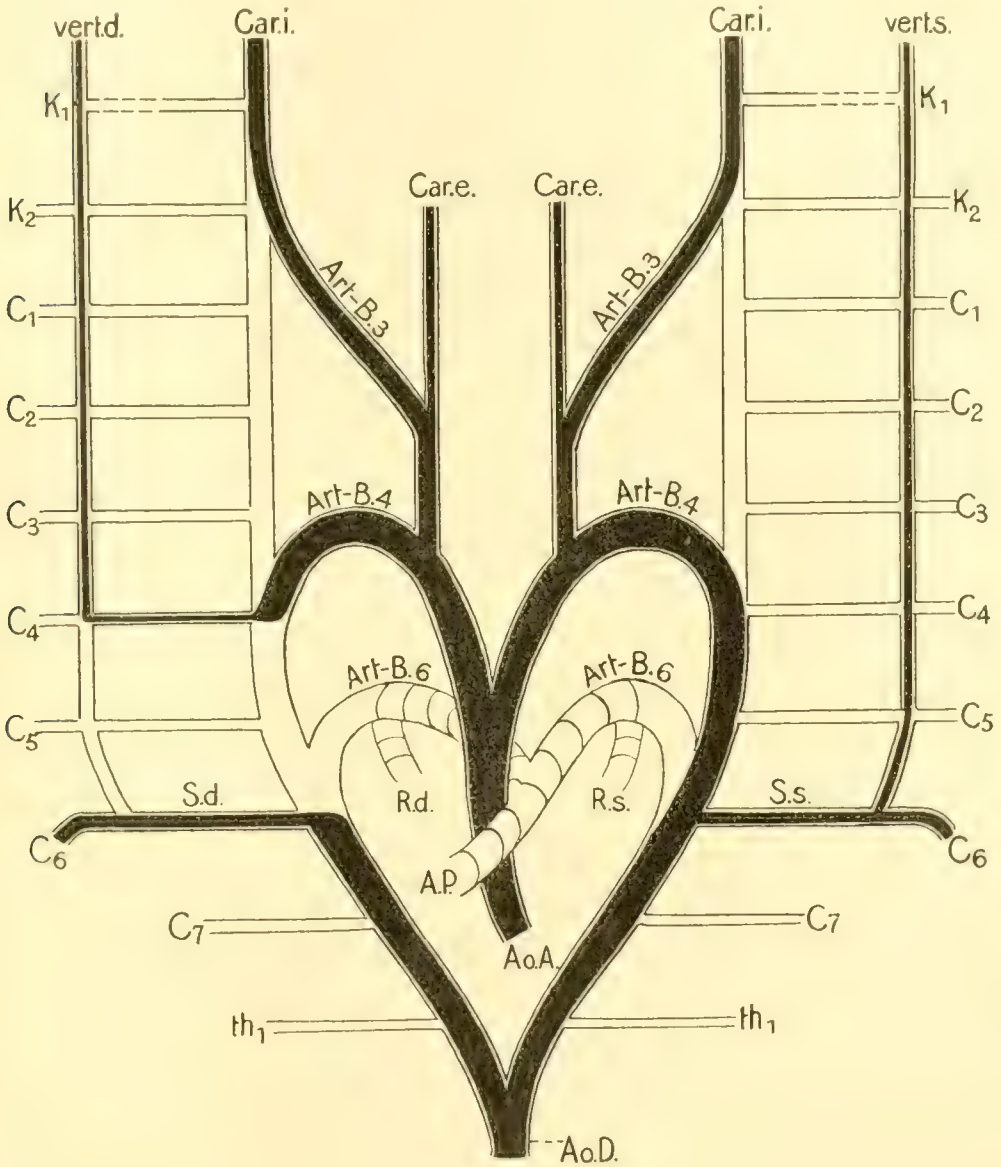

Fig. 15

segmentes!) gelegenen segmentalen Arterie, die in Verbindung mit dem 4. Aortenbogen blieb, während sich (vgl. das Schema, Fig. 15) der zwischen der 4. und 6. segmentalen Arterie des Cervikalgebietes befindliche Abschnitt der dorsalen Aortenwurzel zurückbildete. Das aus der A. carotis comunis ent-

springende Wurzelstück der A. vertebralis ist also in diesem Falle aus dem erhalten gebliebenen 4. Aortenbogen entstanden.

Fälle dieser Art sind beschrieben von:

A. Murray (1768).

Green (1839), abgebildet bei R. Quain (1844, Taf. VI, Fig. 13).

F. Tiedemann (1846, Taf. XXXIX, Fig. 6).

J. Wood (1859).

A. Brenner (1883)[1]). (Links s. pag. 318.)

G. Brodie (1889)[2]). (Links s. pag. 317.)

Fr. J. Shepherd (1889)[3]). (Links s. pag. 320.)

Wiener anat. Museum. Nr. 177.

Wiener anat. Museum. Nr. 606. (Injiziert von Hochstetter, präpariert von Herische.) (Links s. pag. 322.)

Wiener anat. Museum. Nr. 607. (Injiziert von Hochstetter, präpariert von Zimmermann.)

b) A. vertebralis letzter Ast des Aortenbogens.

In einigen Fällen kommt es vor, dass nicht die A. subclavia dextra, sondern die A. vertebralis dextra als letzter Ast des Aortenbogens erscheint.

Solche Fälle wurden in zweierlei Form beobachtet.

Das eine Mal tritt nämlich die A. vertebralis in das Querfortsatzloch des 6., das andere Mal in das des 7. Halswirbels ein.

α) A. vertebralis tritt in das For. transv. des 6. Halswirbels ein.

[1]) Gemeinsamer Stamm der A. carotis dextra mit der A. vertebralis dextra aus dem Aortenbogen, teilt sich ca. 5 cm vom Ursprung in die beiden Äste.

[2]) Truncus bicaroticus. Aus A. car. com. dextra entspringt A. vertebralis dextra, dort, wo gewöhnlich die A. subclavia dextra aus der A. anonyma abgeht.

[3]) Carotis communis dextra selbständig aus Arcus aortae. An der Stelle, wo gewöhnlich A. subcl. dextra abgeht, Ursprung der A. vertebralis dextra.

J. Hyrtl (1859)[1]). (Österr. Zeitschr. f. prakt. Heilk.)
K. S. Azuta (1905)[2]).

Diesen Fall möchte ich folgendermassen deuten:

Die A. subclavia dextra entstand abnormerweise aus der 5. segmentalen Cervikalarterie (C. 5).

Das Stück der rechten dorsalen Aortenwurzel vom Abgange der 6. Segmentalarterie (C. 6) bis zum Zusammenflusse mit dem der linken Seite ist erhalten geblieben (wie früher die Subclavia) und wurde zum Ursprungsstück der rechten Vertebralarterie, dessen Fortsetzung die 6. segmentale Cervikalarterie übernahm. Die Längsanastomosenkette (Vert. d) ist bis zur 6. Segmentalarterie des Cervikalgebietes (C. 6) ausgebildet und kreuzte daher von hinten „rechtwinkelig" die aus der 5. Segmentalarterie entstandene A. subclavia.

β) Fälle, bei denen die A. vertebralis in das For. transv. des 7. Halswirbels eintrat. (S. Schema, Fig. 16.)

J. Hyrtl (1859). Cannstadt. Jahresber.
J. Struthers (1875).
A. M. Paterson (1884).
J. Szawlowsky (1906)[3]).

[1]) A. vertebralis dextra entspringt hinter der linken A. subclavia „dicht über der Insertion des Ductus Botalli in dem Aortenbogen" und kreuzt rechtwinkelig die A. subcl. dextra von hinten. Verlauf vor dem Körper des 2. Brustwirbels, hinter dem Ösophagus nach rechts und aufwärts und tritt in das For. transv. des 6. Halswirbels.

[2]) Nur im Referat (Jahresb. f. Anat. u. Entwickelungsgeschichte von Schwalbe Bd. 11. Neue Folge. S. 307) zugänglich: „Der Ursprung der rechten Vertebralis aus dem hinteren Teile des Aortenbogens entspricht der Höhe des abwärtigen Abschnittes des dritten Brustwirbels. Lagerung zwischen Ösophagus und Wirbelsäule, bezw. Ductus thoracicus. Eintritt in den 6. Wirbel (!)

[3]) Einmündung des Ductus thoracicus in die rechtsseitige Verbindungsstelle von Vena subclavia und Vena jugularis in einem Falle, wo A. vert. dextra aus hinterer Wand des Aortenbogens entsprang und am 7. Halswirbel in den Canalis transv. eintrat.

Die Deutung dieser Fälle ist wohl eine ähnliche, wie die der vorhergehenden Gruppe, nur hat sich hier die A. subclavia dextra wie in der Norm aus der 6. Segmentalarterie des Cervikalgebietes (C. 6) gebildet und erstreckt sich das erhalten ge-

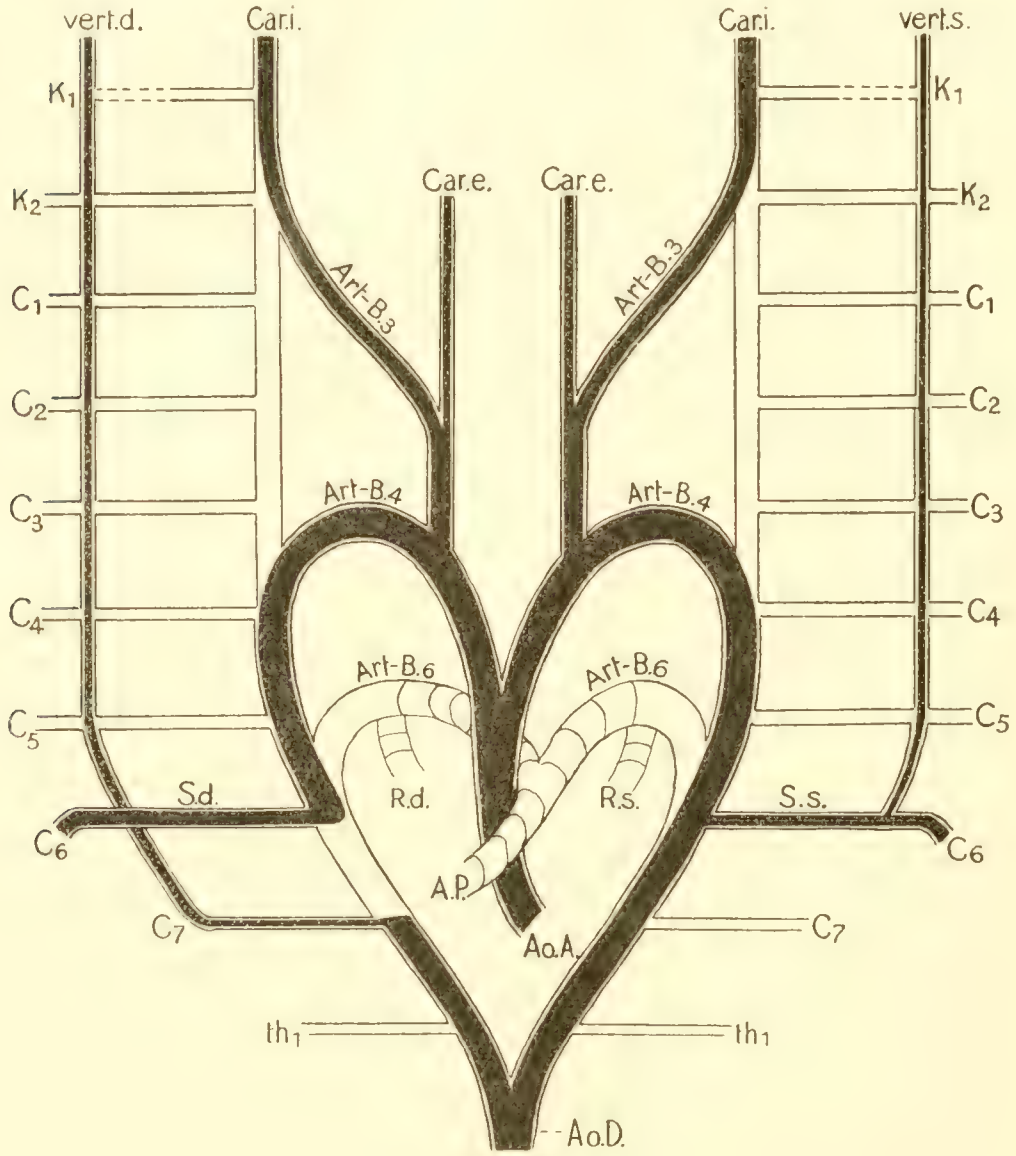

Fig. 16

bliebene Stück der dorsalen Aortenwurzel (das zum Wurzelstück der A. vertebr. wird) vom Abgange der 7. Segmentalarterie bis zum Zusammenflusse beider Aortenwurzeln. Dann ist es hier die 7. Segmentalarterie (C. 7), welche die Fortsetzung

der Vertebraliswurzel übernimmt und die Längsanastomosenkette (Vert. d) ist bis C. 7 ausgebildet.

Auch hier kreuzt die Längsanastomosenkette (resp. die A. vertebralis) die rechte A. subclavia rechtwinkelig von hinten.

An die im vorausgehenden zitierten Fälle schliesst sich auch ein leider ungenau beschriebener Fall von M. Gottschau (1885)[1]) an, der in mancher Beziehung von Interesse ist. Er war von dem Autor beobachtet worden, nachdem das Präparat bereits teilweise zerstört war, und so konnte der Tatsachenbestand nicht mehr in allen seinen Teilen exakt aufgenommen werden. Ich lasse die Angaben Gottschaus im Wortlaute folgen: „Es handelt sich in dem Falle um gesonderten Ursprung der Carotis interna und externa auf der linken Seite. . . . . so wird sie um so interessanter durch die mit ihr verbundenen Komplikationen im Verlaufe anderer Arterien. Es finden sich nämlich noch weitere Abnormitäten an dem Präparate, da die A. thyreoidea inferior sinistra aus der A. carotis interna 6,5 cm von deren Ursprung abgeht und merkwürdigerweise auch eine A. vertebralis superior 5,5 cm höher.

Leider war die A. vertebralis, welche im oberen Teile aus der Carotis int. kam, nicht mehr injiziert und es ist daher auch diesem Umstande zuzuschreiben, dass erst nach Herausnehmen des Präparates aus dem Cadaver diese Abnormität entdeckt wurde. Da der betreffende Zweig nicht injiziert war, so hatte ihn der Präparant bis auf ca. 2 cm Länge abgeschnitten und es konnte später, da die unmittelbare Fortsetzung fehlte, das Ende der Arterie anfänglich nicht gefunden werden. Als jedoch der Durchtritt der A. vertebralis durch das Foramen magnum demonstriert werden sollte, fand es sich, dass linkerseits die normal entspringende A. vertebralis, welche auffallend dünn war (1 mm), nur bis zum 4. Halswirbel als ein ganz feines Äst-

[1]) Archiv f. Anat. u. Physiol., 1885 (S. 245—252).

chen ausserhalb des Canalis vertebralis (!)[1]) verlief und dass sie im oberen Teile des Halses durch eine nicht injizierte A. vertebralis ersetzt wurde, welche von aussen und vorne dicht über den tiefen Halsmuskeln zum Atlas zog, um zwischen ihm und dem Hinterhaupt in die Schädelhöhle einzubiegen. Diese Beobachtung, sowie die Richtung des noch vorhandenen Restes der Arterie auf den schon abgeschnittenen Anfang hin und die Gleichheit der Lumina des noch im Schädel befindlichen Stückes und des an der Carotis interna haftenden, schliessen trotz des fehlenden Verbindungsstückes jeden Zweifel aus, dass hier die funktionierende A. vertebralis aus der Carotis interna sinistra kam."

Was die Erklärung der in diesem Falle von der Norm abweichenden Verhältnisse anbelangt, so kann bezüglich zweier kaum ein Zweifel bestehen. Der getrennte Ursprung der A. carotis externa und interna aus dem Aortenbogen kann nur durch die Annahme erklärt werden (vgl. Schema 7), dass der unter normalen Verhältnissen erhalten bleibende 3. Aortenbogen in dem vorliegenden Falle vorzeitig obliteriert ist[2]), während das zwischen den Mündungen des 3. und 4. Bogens befindliche Stück der linken dorsalen Aortenwurzel zum Anfangsteile der A. carotis interna wurde. Ebenso ist es ziemlich klar, dass die aus der A. carotis interna entspringende A. vertebralis nach ihrem ganzen Verlaufe eine nur aus den beim Embryo die Wurzel der A. vertebralis cerebralis bildenden, zwischen Atlas und Hinterhaupt an das Mark herantretenden segmentalen Arterien hervorgegangen sein kann (2 segmentale Arterien des Kopfgebietes nach Hochstetter). Zweifelhaft ist nur, wie jene Arterie zu deuten ist, die Gottschau als aus der A. subclavia entspringende A. vertebralis beschreibt, und ob es sich dabei überhaupt um eine A. vertebralis gehandelt hat.

[1]) Sollte wohl heissen: Kanal der Querfortsätze! (Anm. d. Verf.)

[2]) Ein Fall, der bei der Anfertigung des Schema 7 als bestehend angenommen wurde.

Vor allem soll diese Arterie nach Gottschau ausserhalb der Querfortsatzlöcher („ausserhalb des Canalis vertebralis!") bis zum 4. Halswirbel verlaufen sein, und ferner wird nichts darüber gesagt, ob die Arterie dann etwa in das Querfortsatzloch des 4. Halswirbels eingetreten sei.

Es ist also aus den Angaben Gottschaus durchaus nicht zu ersehen, warum er diese Arterie als A. vertebralis bezeichnet, denn nach seiner Beschreibung könnte es sich, falls eine normale A. cervicalis ascendens vorhanden war, worüber auch nichts gesagt ist, um eine zweite abnorme derartige Arterie gehandelt haben.

Von einer A. vertebralis in dem Falle zu sprechen, wäre nur angängig, wenn nachgewiesen worden wäre, dass die fragliche Arterie in ein Querfortsatzloch eingetreten und einige solche Löcher passiert hätte.

Somit würde es sich nach unserer Meinung in dem Falle Gottschaus bezüglich der A. vertebralis sinistra um ein ganz primitives Verhalten handeln, welches zufälligerweise mit einer überaus seltenen Varietät der Äste des Aortenbogens kombiniert war.

Zum Schlusse will ich dann noch ein paar Fälle von Anomalien im Verlaufe des extracraniellen Abschnittes der A. vertebralis aufführen, die aus dem normalen Entwickelungsgang nicht zu erklären sind. —

Hierher gehört vor allem ein Fall von Romaglia (1834), welcher eine linke A. vertebralis zeigt, die zwischen dem 2. und 3. Halswirbel aus dem Foramen transversarium austritt, einen nach hinten konvexen Bogen bildet, um dann wieder zum For. transv. des 1. Halswirbels zurückzukehren.

Es ist dies ein Beispiel dafür, dass die Längenanastomosenkette, aus der die A. vertebralis cervicalis hervorgeht, nicht

immer ihrer ganzen Länge nach den Kanal der Querfortsatzlöcher passieren muss.

Ferner liegen Angaben von Schwegel (1859) und Barwell (1867) vor, die sich auf je einen Fall beziehen, in dem eine, die Reihe der Querfortsatzlöcher passierende A. vertebralis überhaupt nicht vorhanden war und durch eine ausserhalb dieses Kanals verlaufende Arterie ersetzt wurde.

Leider sind beide Fälle höchst ungenau beschrieben.

Schwegel sagt nur: „Die A. vertebralis kann auch ausser dem Kanal der Querfortsätze verlaufen."

Und in dem Falle von Barwell soll die die A. vertebralis vertretende Arterie ein Zweig der A. cervicalis profunda gewesen sein, doch finden sich keine Angaben über die Lage und den Verlauf dieses Zweiges.

Es heisst nur, dass derselbe „in der üblichen Weise, wie die A. vertebralis durch das Foramen magnum in die Hirnschale eintritt" in einem Falle, wo die A. subclavia dextra letzter Ast des Aortenbogens war.

Die vorliegenden Angaben reichen also sicherlich nicht aus, um nach ihnen darüber urteilen zu können, wie diese Varietäten etwa entstehen könnten.

Herrn Professor F. Hochstetter danke ich wärmstens für die gütige Unterstützung und Förderung dieser Arbeit.

Verzeichnis der zitierten Literatur.

1. Anderson, J. R., A new abnormality in connection with the vertebral artery. Journ. of anat. and physiol. Vol. 14. Part. 2. 1880.
2. Azuta, K. S., Zwei Fälle von Anomalie der Arteria vertebralis. Russki chirurg. Archiv. Bd. 21. 1905 (Nur im Referat zugänglich: Jahresb. der Anat. u. Entwickelungsgesch. Neue Folge. Bd. 11.)
3. Barkow, H. C. L., Angiologische Sammlung im anat. Museum v. Breslau Fig. 1. 1869.
4. Barwell, Abnormal origin of arteries from the aortic. arch. Transactions of the pathological society of London 1867. Bd. 18. (Referat: G. Holzapfel: Ungewöhnlicher Ursprung und Verlauf der A. subclavia. Anat. Hefte. Bd. 12. 1899.)
5. Batujeff, N., „Eine seltene Arterienanomalie." (Ursprung der A. basilaris aus der A. carotis interna.) Anat. Anzeig. Bd. 4. 1889.
6. Bouchet, P., Anomalie de naissance et de trajet de l' artère sousclavière droite. Bull. et Mém. Soc. anat. Paris. Année 78. Sér. 6. T. V. N. 2. 155 1903. (Referat: Jahresber. f. Anat. u. Entwickelungsgesch. Bd. 9.
7. Brenner, A., Über das Verhältnis des N. laryngeus inferior vagi zu einigen Aortenvarietäten des Menschen und zu dem Aortensystem der durch Lungen atmenden Wirbeltiere überhaupt. Arch. f. Anat. u. Physiol. mit. Taf. 17. 1883.
8. Brodie, G., Proceedings of the anat. Soc. Great-Britain and Ireland. Januar 1889. Journ. of anat. and physiol. Vol. 23. Part. 2.
9. Burns, A., Anatomische Bemerkungen. Halle 1821.
10. Dubrueil, I. M., Des anomalies artérielles. Paris 1847.
11. Gottschau, M., Zwei seltene Varietäten der Stämme des Aortenbogens. Arch. f. Anat. u. Physiol. 1885.
12. Green, Variety in the artery system. 1830. London medic. gaz. 1839, 25. (Referat: Henles Gefässlehre 1868.)
13. Gruber, W., Zweiwurzelige A. vertebralis dextra bei Ursprung der accessorischen Wurzel von einem, vom Anfang der Subclavia entstandenen Truncus thyreovertebralis u. mit Vorkommen einerA. thyreoidea im a. Anat. Notizen. Virchows Arch. Bd. 74. 1878.

14. Henle, I. Handbuch der Gefässlehre. Braunschweig. 1868.
15. Hochstetter, F., Über die Entwickelung der A. vertebralis beim Kaninchen nebst Bemerkungen über die Entstehung der Ansa Vieusseni. Morphol. Jahrb. Bd. 16. 1890.
16. Hyrtl, I., Österr. Zeitschr. f. prakt. Heilkunde. 1859.
17. — Cannstatt. Jahresber. der gesamten Medizin. 1859. 4. Bd. Spezielle Nosologie.
18. — Österr. Zeitschr. f. prakt. Heilkunde. 1860.
19. Keibel u. Elze, Normentafeln zur Entwickelg. des Menschen. Jena 1908.
20. Kubo, T., Über Varietäten der Äste des Arcus aortae. Mitt. 3. Varietät der A. vertebralis. Mitteil. med. Ges. Tokio, Bd. 22. H. 21. 5. November. 1908. (Referat: Jahresber. der Anat. u. Entwickelungsgesch. Neue Folge. Bd. 14.)
21. Kubo u. Matsui, Über die Varietäten des Arcus aortae. Mitteil. med. Ges. Tokio. Bd. 20. 4. 11. 5. Juni 1906. (Referat: Jahresber. d. Anat. u. Entwickelungsgesch. Neue Folge. Bd. 12.)
22. Luschka, H., Die Halsrippen u. die Ossa suprasternalia des Menschen Wien 1859.
23. Meckel, I. F., Pathol. Anat. 1816. Bd. 2.
24. — Meckels Archiv 1828. (Taf. 7. Fig. 1.)
25. Murray, A., Anatom. Bemerkungen bei einer sonderbaren Stellung einiger Pulsaderstämme unweit des Herzens, wie man solche an einem Leichnam gefunden hat. Königl. Vetensk. Handling for Aor 1768. Vol. 30. Abhandl. der königl. schwedischen Akademie der Wissenschaften. 30. Bd. Stockholm 1768. Übersetzt von Scheitz, ebenda. (Referat: G. Holzapfel, anat. Hefte, Bd. 12. 1899.)
26. Otto, A. W., Seltene Beobachtungen. 1824. 2. 61.
27. Paterson, A. M., Notes an abnormalities with special reference to the vertebral arteries. Journ. of anat. and physiol. Vol. 18. Part. 3. 1884.
28. Quain R., The anatomy of the arteries of the human body. London 1844.
29. Romaglia, H. Filiatre-Sebezio, April 1834. (Referat: Henles Gefässlehre 1868.)
30. Sappey, zit. bei Dubrueil 1847. (s. v.)
31. Schwegel, Vierteljahrschr. f. Prager-Heilk. 1859. 2.
32. Shepherd Fr. I., Some vascular anomalies observed during the session 1888—1889. Journ. of anat. and physiol. Vol. 24. New series, Vol. 4. Part. I. London 1889. October.
32a. Stein, M., Über einen Fall von beiderseitigen Halsrippen." Anat. Anz. Bd. XXXVIII. Jena 1911.
33. Struthers, I., On variations of the vertebrae and Ribs in Man. Journ. of anat. and physiol. Vol. 9. 1875.
34. — Proceedings anat. Loc.-Great Britain and Ireland. Oktober 1892. Journ. of Anat. and Physiol. Vol. 27. Part. 1. 1893.
35. Szawlowsky, I., Über das Verhalten des Ductus thoracicus bei Persistenz der rechten Aortenwurzel. Anat. Anz. No. 27 u. 28.
36. Tandler, I., Zur Entwickelungsgesch. der Kopfarterien bei den Mammalia. Morphol. Jahrb. Bd. 30. 1902.

37. Tiedemann, F., Tabul. anat. arter. corp. hum. 1822.
38. — Tab. anat. arter. corp. hum. (Supplement). 1846.
39. Waldeyer, W., Sur la situation de l'artère vertébrale. Compt. rend. L'assoc. anat. 8. Réunion. Bordeaux. 1906.
40. — Bibliogr. anat. Supplement. 1909.
41. Wood, I., Two specimes of abnormal origin of the right subclavian artery. Transactions of the pathological society of London. London 1859. Bd. 10. (Referat: G. Holzapfel, anat. Hefte, Bd. 12. 1899.)

Verzeichnis der unzugänglichen Literatur.

1. Beisso, e. Giura, Varietà dei rami dell' arco dell' aorta. Genova 1886. Con 3. Tav.
2. Broocks, H., and St. Jonas, Anatomical anomalies. Transactions of the acad. of medic. in Ireland. Dublin. 1885.
3. Cabibbe, G., Una rarissima anomalia dei tronchi che si originano dell' arco aortico. Fig. 1. Atti R. Accad. fisiocritici Siena. anno accad. 210. (1901). No. 9/10.
4. Calori, L., Arterienanomalien. Rivista clinica di Bologna. Nr. 6. Juni.
5. Casini, M., Di due rari casi di anomalia della carotide e della vertebrale. Es. degli osped. Milano 1894. Anno 15. Nr. 81. Sept.
6. Dean, M. H., Fälle von Arterien-Anomalien. New York med. Record 17. April.
7. Demarquay, Bull. de la soc. anat. 1845.
8. Fiorati, Atti della acc. di Pad. 3. 38.
9. Henkel, Med. und chirurg. Anmerkungen. Zweite Sammlung. 1747.
10. Holst, E., Norw. Journ. 1832. 7. 3.
11. Huber, Act. helvet. 1777. 8.
12. Koberwein, De vas decurs. abnorm. diss. viteb. 1810.
13. Seroux, Gaz. médic. 1851.
14. Leoveras, V., Anomalies arteriales. 1. Taf. u. 1 Fig. An. de sem. méd. Buenos Aires. 1900. 2.
15. Loder, Propr. in quo rec. nomall. art. variet. Jen. 1781.
16. Meckel, A., Tabul. anat. pathol. Fasc. 2. 1820. (Taf. 10. Fig. 1.)
17. Oppermann, E., Über zwei seltene Anomalien der grossen Gefässstämme. Dissert. Kiel. 21. Stu. 3. Taf.
18. Penada, Sagg. terz. di osserv. e mem. path. anat. Pad. 1801.
19. Petsche, Syllog. anat. observ. diss. Hal. 1736.

20. Rau, R., Varietäten des Gefässsystems aus dem Präpariersaale zu Würzburg in den Wintersemestern 1884/85—1889/90. Würzburg. Med. Inaug. Dissert. 1890.
21. Sandifort, Observat. anat. pathol. Lib. 4. 1781.
22. Tichomirow, M., Die Varietäten der Arterien u. Venen des menschl. Körpers, in Verbindung mit der Morphologie des Blutgefässsystems. 1900.
23. Wagner, R., Heusingers Zeitschr f. organ. Phys. 1828.
24. Walter, Mém. de l'acad. de Berlin. 1785.
25. — Mus. anat. 1796.
26. Zagorsky, Mém. de l'acad. de St. Pétersbourg 1834. Sc. math. phys. et natur. 3.

Erklärung der Tafelfigur.

A. o. d. = A. aorta descendens.
A. a. = Arcus aortae.
Ao. a. = A. aorta ascendens.
S. d. = A. subclavia dextra.
t. im. = A. thyreoidea ima.
C. s. = A. carotis communis sinistra.
C. d. = A. carotis communis dextra.
m. W. = mediale Vertebraliswurzel.
t. t. = Truncus thyreovertebralis.
S. s. = A. subclavia sinistra.
t. tc. = Truncus thyreocervicalis.
v. d. = A. vertebralis dextra.
v. s. = A. vertebralis sinistra.
l. w. = laterale Vertebraliswurzel.
t. i. = A. thyreoidea inferior sinistra.
A. an. = A. anonyma.

Erklärung der Textfiguren.

Art-B. 3 = dritte Kiemenbogenarterie.
Art-B. 4 = vierte Kiemenbogenarterie.
Art-B. 6 = sechste Kiemenbogenart.
A P = Arteria pulmonalis.
R. d. = Ramus dexter (der A. pulm.)
R. s. = Ramus sinister (der A. pulm.)
Ao A. = Arteria Aorta ascendens.
Ao D. = Arteria Aorta descendens.
Car e. = Arteria carotis externa.
Car i. = Arteria carotis interna.
v. d. = A. vertebralis dextra.
v. s. = A. vertebralis sinistra.
K_1 K_2 = 1. u. 2. segmentale Kopfarterie (K_1 = Hypoglossusart.)
C_1—C_7 = 1. bis 7. segmentale Cervikalarterie.
th i. = 1. thorakale Segmentalart.
S d. = A. subclavia dextra.
S s. = A. subclavia sinistra.

Aus dem I. anatomischen Institut der Wiener Universität.

VERGLEICHEND-ANATOMISCHE STUDIEN

ÜBER DIE

HAMMER-AMBOSS-VERBINDUNG DER SÄUGER.

VERÖFFENTLICHT MIT UNTERSTÜTZUNG AUS DER WEDL-STIFTUNG
DER KAIS. AKADEMIE DER WISSENSCHAFTEN ZU WIEN

VON

PRIVATDOZENT DR. HUGO FREY,
WIEN.

Mit 29 Abbildungen auf den Tafeln 14/24.

Fig. 1.

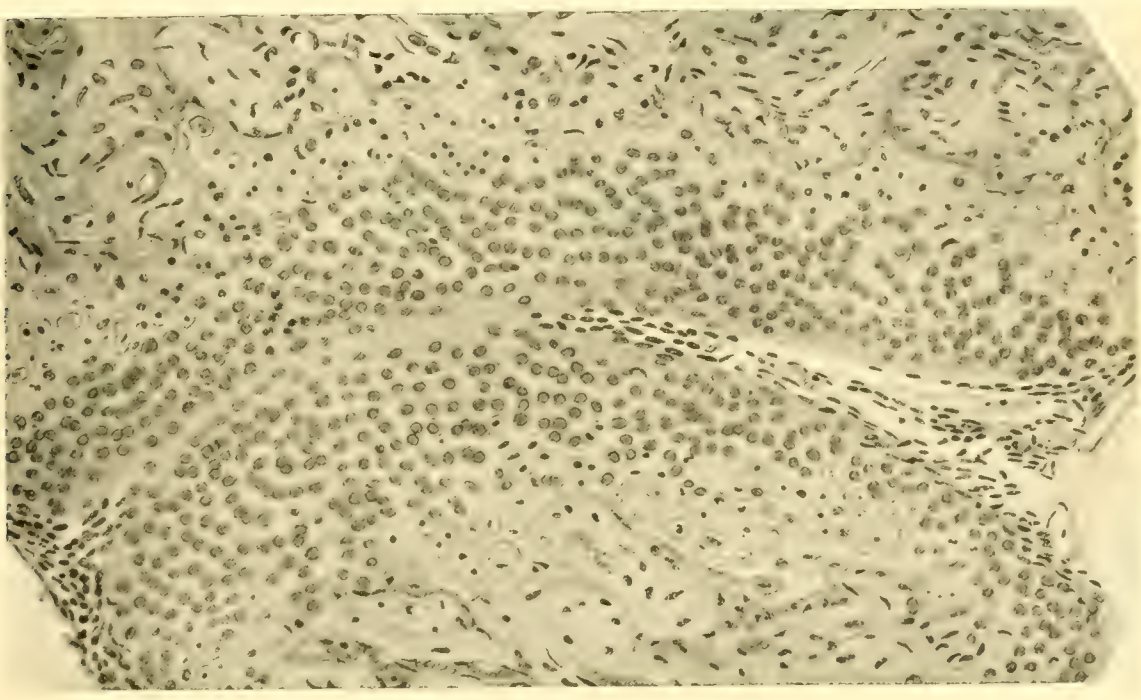

Fig. 2.

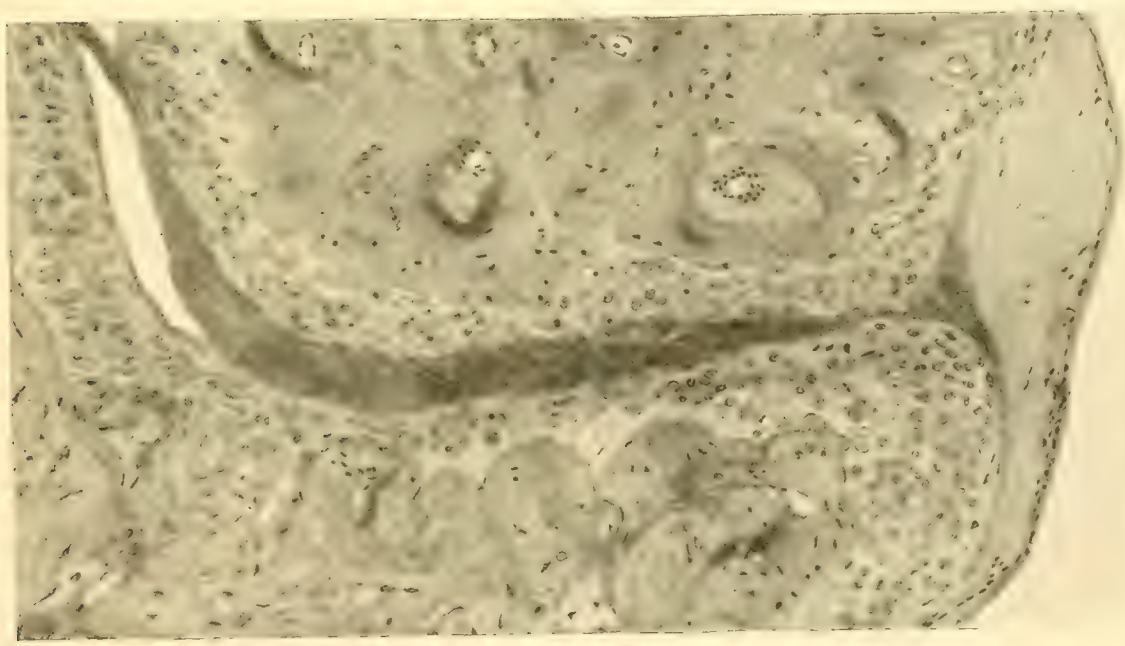

Fig. 3.

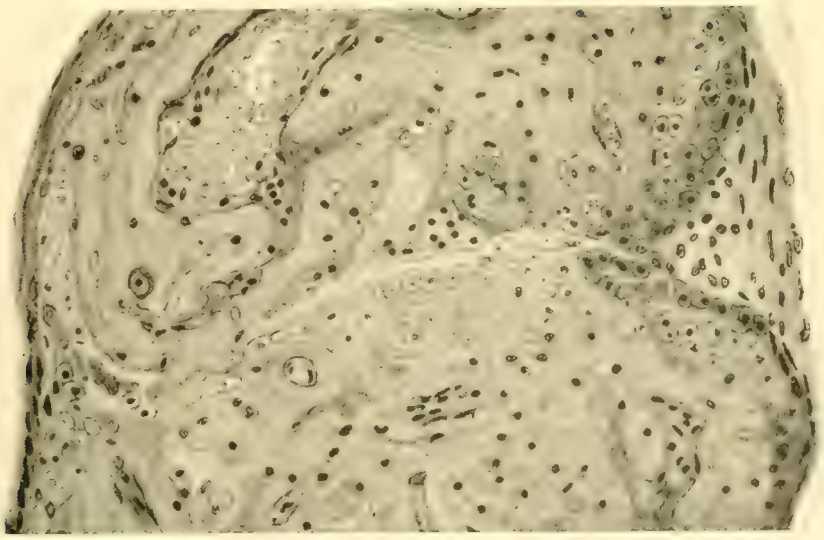

Fig. 4.

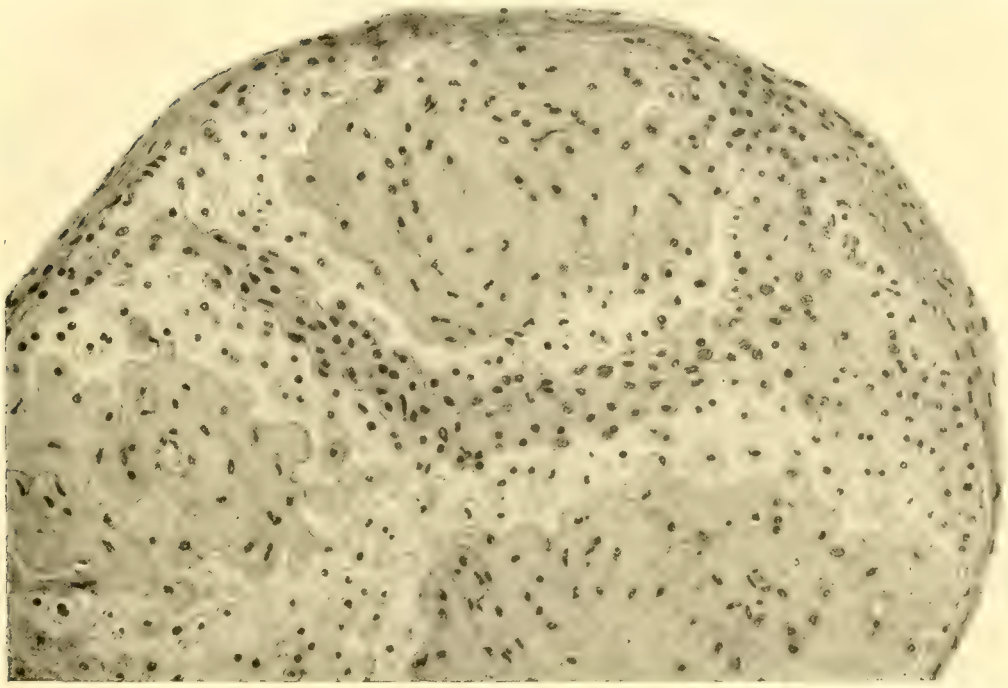

Fig. 5.

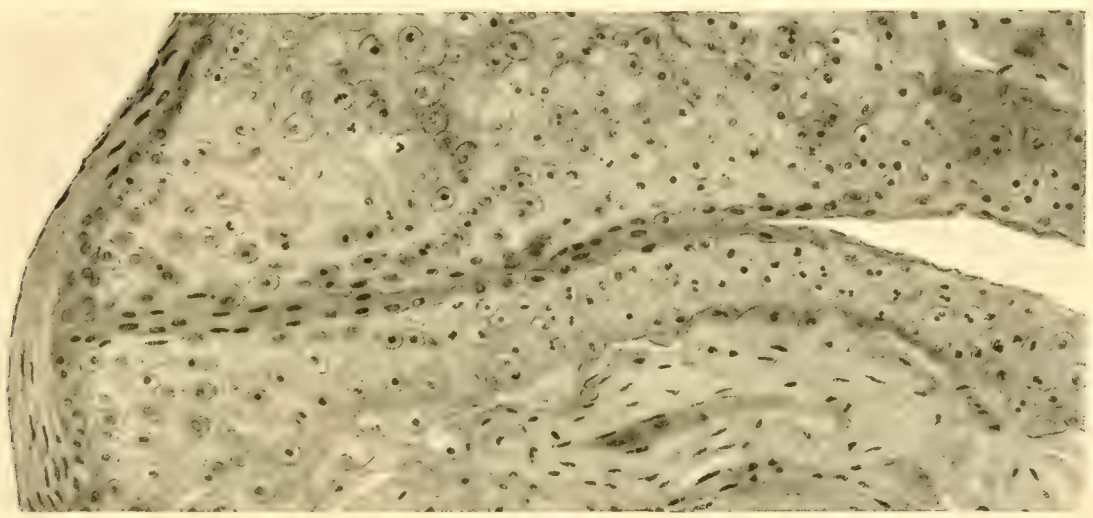

Fig. 6.

I. Einleitung und Literatur.

Untersuchungen, die ich seinerzeit über pathologische Veränderungen der Hammer-Amboss-Verbindung beim Menschen anstellte (1), liessen mich gewahr werden, dass auch die normalen Verhältnisse dieser, in der Regel als Gelenk bezeichneten Verbindung durchaus noch nicht genug eingehend gekannt seien; als ich mich aber mit diesem Gegenstande näher zu beschäftigen begann, sah ich bald, dass das Studium der menschlichen Verhältnisse allein nicht ausreichen würde, sondern dass nur eine auf breiterer Grundlage aufgebaute vergleichende Betrachtung des mittleren Ohres der Säuger einigermassen Klarheit bringen könne. Die Wichtigkeit der Sache für manche Punkte der Physiologie des Schalleitungs-Apparates konnte nicht übersehen werden, soll aber an dieser Stelle nicht erörtert werden (2); vielmehr will ich mich auf die Darstellung der Ergebnisse der rein anatomischen Untersuchung beschränken. —

Das Studium der Literatur des Gegenstandes fördert die Tatsache zutage, dass die heute noch allgemein festgehaltene und in den meisten Lehrbüchern vertretene Anschauung über den Charakter der Hammer-Amboss-Verbindung als eines wahren Gelenkes teils auf makroskopischen Untersuchungen — wohl meist am macerierten Objekt angestellt —, teils auf einigen wenig umfangreichen histologischen Untersuchungen beruht. Diese reichen zudem noch in eine Zeit zurück, in der die

unvollkommene histologische Technik die Verlässlichkeit der Befunde wesentlich gefährdete. Erst in den allerletzten Jahren wurde der Versuch gemacht, wenigstens die Anatomie der menschlichen Hammer-Amboss-Verbindung mit modernen Methoden zu erforschen (Ch. Schmidt [3]). Auf diese Arbeit werde ich später noch ausführlicher zurückzukommen haben. —

Wir müssen bei der Beurteilung der bereits vorliegenden Daten vor allem diejenigen Befunde, denen nur makroskopische Untersuchungen zugrunde liegen, von denen trennen, die auf histologischer Betrachtung beruhen. Jene finden sich zumeist als gelegentliche Angaben in Abhandlungen weiteren Inhaltes; diese sind — wie erwähnt — wenig umfangreich, und beziehen sich fast ausschliesslich auf den Menschen.

Es scheint, dass die älteren Anatomen, von der Untersuchung der Verhältnisse am macerierten Objekte ausgehend, ohne weiteres die Tatsache einer Gelenksverbindung zwischen Hammer und Amboss annahmen. Freilich meint schon Valsalva (4), dass diese Verbindung eine unbewegliche sei („habetur immobilis articulatio cum malleo").

Freuler (5) scheint als erster darauf aufmerksam geworden zu sein, dass bei dem Meerschweinchen Hammer und Amboss aneinander fest fixiert seien („reperimus vero ossicula auditus tria, invicem sejuncta, malleum et incudem vero non sejunctos, sed potius sibi invicem adnatos").

Pappenheim (6) beschrieb beim Menschen eine Synovialfalte, die sich von der medialen Seite her in das Gelenk erstrecke.

Barkow (7) wiederum sagt, entgegen der damals offenbar allgemein verbreiteten Meinung: „die bezeichneten Verbindungen (des Hammers und des Ambosses) sind überhaupt keine Gelenke, sondern Halbgelenke, die aneinander stossenden Knochenflächen sind, obwohl es allgemein angenommen wird, nicht mit Knorpel überzogen, der hier auch an ganz

unrechter Stelle sein würde, da er die Fortleitung der Vibrationen nur schwächen oder aufheben könnte".

Die erste vergleichend-anatomische Behandlung der Frage finden wir bei Hyrtl (8); er nimmt bei der Mehrzahl der Säuger eine typische Gelenksverbindung an, erwähnt aber dann:

„Bei Echidna und einigen Nagern verschwindet die Gelenksverbindung des Hammers und des Ambosses und beide Knöchelchen verschmelzen zu einem Körper. Die erste Spur der beginnenden Verschmelzung zeigt Dasyprocta Aguti. Die gewaltsam getrennten Knochen haben keine glatten Gelenksflächen, sondern gewöhnlich in der Mitte rauhe Bruchstellen. Die Vereinigung geht vom Centrum der Gelenksflächen aus und nähert sich dem Umfange derselben, so dass . . . . von aussen die Kontur der Gelenksverbindung nur als schwach vertiefter Saum zu erkennen ist. Dieser Saum verstreicht an der unteren Peripherie der Articulationsstelle vollkommen bei Paka und erhält sich nur teilweise an der oberen bei Cavia cobaya und aperea; bei Dasyprocta Acuchy und patagonica ist selbst an jungen Exemplaren die Vereinigung so fest, dass weder durch Maceration noch durch Digerieren in siedender Ätzkalilauge die Knochen voneinander liessen."

Als ebenso fest verwachsen schildert er Hammer und Amboss bei Kerodon, Moco, Hystrix dorsata, Synethere pretensilis, Hydrochoerus capybara, Lagostomus trichodactylus und Bathyergus.

Magnus (9) glaubt aus physiologischen und anatomischen Gründen annehmen zu müssen, dass zwischen beiden Gehörknöchelchen eine „Solidarität" bestehe; er beschreibt bei „Wiederkäuern" und bei Cervus eine vollständige gegenseitige Unbeweglichkeit von Hammer und Amboss am frischen Objekte und führt sie teils auf eine das ganze Gelenk umhüllende Bandmasse, teils auf die Form der Gelenkflächen zurück, die mit Vorsprüngen und Vertiefungen ineinander ein-

greifen. Von der menschlichen Hammer-Amboss-Verbindung sagte er, nachdem er ihre Festigkeit durch die anatomische Gestaltung erklärt hat: „Diese Flächen . . . . sind durch eine Lage festen Zellgewebes verbunden, welches sich unmittelbar an die Flächen ansetzt und wovon eine etwas stärkere Lage an dem inneren Rande des Gelenkes sich findet und daselbst ein stärkeres Band bildet. . . . . Die histologische Formation dieses Zellgewebes ist von der gewöhnlichen in mancher Hinsicht abweichend.“ Er betont ferner, dass das „sogenannte“ Hammer-Amboss-Gelenk von keiner Synovialhaut ausgekleidet sei und keine Synovialflüssigkeit enthalte, und kommt zu der Ansicht, dass hier gar kein Gelenk existiere, sondern dass die beiden Knöchelchen durch elastisches Gewebe miteinander verbunden sind.

Rüdinger (10) benützt als erster histologische Methoden und beschreibt den später so viel umstrittenen Meniscus am menschlichen Hammer-Amboss-Gelenk mit den Worten: „Querdurchschnitte ergeben, dass die beiden hyalinen Knorpelflächen nicht miteinander in Kontakt treten, sondern dass sich ein Meniscus von ziemlicher Mächtigkeit zwischen sie einschiebt. . . . . Dieser besteht aus dichtem Fasergewebe mit zahlreich eingestreuten Knorpelzellen. Die Fasern erscheinen gruppenweise gegeneinander abgegrenzt.“ Dieser Zwischenknorpel steht nach ihm regelmässig mit dem äusseren Kapselband, aber nicht immer mit der gegenüberliegenden Seite in Verbindung, so dass er also innerhalb des Gelenkes frei endigen sollte; es entsteht daher ein „doppelkammeriges“ Gelenk, in dem die hyalinen Knorpelflächen an beiden Knochen durch scharfe Linien begrenzt werden, ebenso auch an ihren beiden Seiten die Faserknorpelscheibe. An der Peripherie findet er, dass die Fasern des Meniscus mit denen der Kapsel in direkten Zusammenhang treten, jedoch so, dass stets eine scharfe Abgrenzung zwischen beiden wahrnehmbar ist. Seine Befunde belegt er mit Abbildungen, an denen allerdings die von ihm

beschriebenen Verhältnisse zu sehen sind. Charakteristisch ist es nun, dass Rüdinger selbst zugibt, derartige Befunde immer nur an einzelnen „wohlgelungenen" Schnitten gesehen zu haben. Die auch ihm offenbar häufig genug vorgekommenen widersprechenden Bilder erklärt er für Kunstprodukte oder pathologische Formationen.

Nach G. Brunner (11) zeigt das Hammer-Amboss-Gelenk die gewöhnlichen Verhältnisse eines wirklichen Gelenkes. Er gibt davon eine allerdings sehr schematische Abbildung.

Eine ausserordentlich eingehende Behandlung, die aber nur auf makroskopischen Untersuchungen macerierter Objekte fusst, findet die vergleichende Anatomie der Gehörknöchelchen bei Doran (12). Da er die landläufige Ansicht über das Vorhandensein eines echten Gelenkes zwischen Hammer und Amboss teilt, notiert er nur die von ihm gefundenen Ausnahmen. Er bildet davon als Fälle normal vorkommender Ankylose beider Knöchelchen ab (l. c. Taf. 60): Bathyergus maritimus, Hystrix cristata, Cercolates insidiosus, Capromys pylorides, Aulacodus swindernianus, Chinchilla lanigera, Dasyprocta Aguti, Dolichotis Patagonica, Cavia caprera.

In der Beschreibung erwähnt er ferner noch folgende Nager, bei denen Ankylosen vorkommen: Dipus aegyptiacus, Pedetes caffer, die Octodontiden, Hydrochoerus capybara. Ausser bei diesen Nagern findet er, wenn auch nicht so hochgradige, Ankylose bei Echidna hystrix und in einem Falle bei Ornithorhynchus.

Politzer (11 a) schliesst sich der Anschauung Rüdingers und Pappenheims an, und gibt eine dementsprechende Abbildung.

In Verfolgung der Arbeiten Rüdingers und auf seine Anregung hin beschreibt E. Körner (13) neuerlich die Hammer-Amboss-Verbindung als ein Gelenk mit „frei beweglichem

Meniscus von Faserknorpelmasse, der mit dem hyalinen Knorpel an keiner Stelle eine Verwachsung eingeht. Die Faserknorpelscheibe, die das ganze Gelenk durchsetzt, liegt dem hyalinen Knorpel nur an". Seine Abbildungen zeigen die Verhältnisse in diesem Sinne. Merkwürdigerweise findet sich unter ihnen auch ein Schnitt vom Meerschweinchen, der die typische Verwachsung der Knöchelchen zeigt, ohne dass dieser Umstand im Texte erwähnt wird.

Urbantschitsch (14) erwähnt das Vorkommen der knöchernen Ankylose bei gewissen Nagern und vergleicht sie mit der knorpeligen Vereinigung, die er bei einem 12wöchentlichen menschlichen Embryo sah.

Gradenigo (15) hebt neuerdings das Vorkommen von Verwachsung beider Knöchelchen bei Echidna, Ornithorhynchus und einer Reihe von Nagern hervor, die sich auch schon in der Hyrtlschen und Doranschen Aufzählung vorfinden.

Nach Siebenmann (16) ist beim Menschen der Hammerkopf mit dem Amboss durch ein ausserordentlich straffes Gelenk vereinigt. Es besteht hier weder ein wirklich freies Gelenk noch eine Symphyse, auch kein eigentlicher Meniscus im Sinne Rüdingers, sondern ein Übergang zwischen beiden Arten der Gelenksverbindung, indem die aus fibrösem Knorpel bestehende und vereinzelte sternförmige Zellen einschliessende Bandscheibe in unregelmässiger Weise von längs und schräg verlaufenden Spalten durchzogen wird und nach den beiden Knochenflächen hin nur stellenweise auf kürzere oder längere Strecken meniscusartig frei ist, an anderen Stellen aber kontinuierlich in deren hyalinen Knorpelüberzug übergeht.

Boenninghaus (17) sagt über die Hammer-Amboss-Verbindung bei Phocaena: „die grösste Strecke der Gelenksflächen aber ist knorpelig miteinander verwachsen und man muss daher von einer Synchondrose des Hammers und Ambosses

sprechen. Der Knorpel ist an der Peripherie des Gelenkes deutlich verdickt.“ Er glaubt, dass ein derartiges Verhalten bei anderen Säugetieren nicht vorkomme und dass es sich bei den Nagern um ein Unterbleiben embryonaler Abtrennung handle.

Denker (18) findet bei Ornithorhynchus paradoxus ein Überwiegen des knorpeligen Elementes, nur in der Mitte befindet sich faseriges Bindegewebe. Dabei wurde aber doch eine deutlich sichtbare Gelenksspalte konstatiert, indes bei Echidna die Verwachsung noch fester ist. In beiden Fällen aber ist sie so hochgradig, dass eine gegenseitige Beweglichkeit nicht angenommen werden kann.

In einer sehr eingehenden Untersuchung beschäftigt sich Schmidt (3) unter anderem auch ausführlich mit der Struktur der Hammer-Amboss-Verbindung beim Menschen. Seine Befunde haben einen um so grösseren Wert, als sie von Serienschnitten des ganzen Mittelohres gewonnen wurden, wodurch allein schon eine Gewähr dafür geleistet wird, dass artifizielle Zusammenhangstrennungen die Bilder nicht so leicht verändern. Bei ihm finden wir auch zuerst eine exakte histologische Detailbeschreibung der Elemente, die die menschliche Hammer-Amboss-Verbindung aufbauen, und zwar folgendermassen:

Beim Neugeborenen sind die einander zugewendeten Enden von Hammer und Amboss von einer hyalinen Knorpelschichte überzogen, die in ihrer dem Knochen zugewendeten Schichte Zeichen der Verknöcherung aufweist. Diese Zone geht über in eine hyaline, deren Zellen nur mehr einen schmalen hellen Hof besitzen; ihre Kerne ordnen sich parallel zur Gelenksfläche, wobei sie sich abplatten und in die Länge strecken. An der Peripherie des Gelenkes schiebt sich ein kurzer zungenartiger Fortsatz der Kapsel zwischen die Oberflächen ein; im Centrum des Gelenkes findet sich eine stellenweise sehr zellreiche Zone, deren Grundsubstanz sich mit Eosin stark rot färbt. Diese

Zone ist gegen die anliegenden Gelenksflächen nicht scharf abgegrenzt.

Beim 10 Monate alten Kind findet er ebenfalls die hyalinen Knorpelbeläge getrennt durch eine unpaare faserige Zwischenzone, die sich nur selten scharf von ihnen abhebt; bei einem noch älteren Kind: ausgesprochen symphysoiden Habitus; beim Erwachsenen: ebenfalls eine faserknorpelige Zwischenzone, die entweder kontinuierlich in den hyalinen Knorpel übergeht (symphysoide Form) oder von ihm wenigstens stellenweise durch einen Spalt abgetrennt ist (meniscoide Form). Eine reine Meniscusform fand er nie; er bestimmt demnach die Hammer-Amboss-Verbindung beim Menschen als eine „lockere Symphyse" mit Übergang zum Meniscusgelenk, also zur Diarthrose, ohne aber unter seinen Objekten eine typische Diarthrose je gefunden zu haben. Innerhalb der faserknorpeligen Zwischenzone findet er gelegentlich Inseln von hyalinem Knorpel, dann aber auch wieder amorphe Schollen, die er als degenerierte Zellmassen deutet, und knöcherne Bildungen, die er als Kalk anspricht. —

Endlich möchte ich noch eine kürzlich erschienene Arbeit von Váli (19) erwähnen, in der dieser Autor eine Anzahl von Befunden von Ankylosen der Hammer-Amboss-Verbindung bei den in Ungarn heimischen Nagern mitteilt.

Im Vorstehenden habe ich mich bemüht, alles von Wichtigkeit, was in der Literatur über das hier behandelte Thema vorliegt, anzuführen. Da meine weiter unten folgenden Untersuchungen sich nur mit den Verhältnissen am voll entwickelten Tiere befassen werden, habe ich ausdrücklich die embryologische Seite der Frage übergangen. Es wäre gewiss dankenswert, sich auch mit dieser noch zu befassen; die betreffende Literatur findet sich sehr vollständig angeführt bei Broman (20) und H. Fuchs (24).

Die Ansichten der vorstehend angeführten Autoren lassen

sich, wie man leicht sieht, in 3 Gruppen teilen: solche, die bei Gelegenheit makroskopischer Untersuchungen das Vorkommen von Ankylosen bei bestimmten Species feststellen und stillschweigend das Bestehen einer gelenkigen Verbindung bei allen anderen Species voraussetzen; solche, die feinere histologische Befunde bei einzelnen Species erhoben haben, die im Sinne einer starren Verbindung der lateralen Gehörknöchelchen sprechen, endlich solche, die sich mit dem histologischen Bau speziell der menschlichen Hammer-Amboss-Verbindung befassen. Hier findet man wieder divergierende Ansichten. Es soll nämlich vorhanden sein:

1. ein freies Gelenk nach gewöhnlichem Typus,
2. ein Doppelgelenk mit einem faserknorpeligen Meniscus,
3. eine Syndesmose,
4. ein variables Verhalten von bald symphysoidem, bald meniscoidem Habitus.

Als wesentliche Bestandteile des „Gelenkes" wurde auch von den letzterwähnten Autoren angesehen: ein hyaliner Knorpelüberzug der Gelenksenden; eine bindegewebige Kapsel, diese umschliessend; eine faserknorpelige Scheibe, zwischen beiden Gelenksenden liegend, und mit deren Oberfläche in eine — kontroverse — Beziehung tretend.

Die faserknorpelige Natur dieses Zwischenstücks wurde nie angezweifelt; auch von Schmidt nicht, der aber als auffallend angibt, dass innerhalb der Substanz dieses Faserknorpels hyaline Knorpeleinschlüsse und amorphe degenerierte Schollen vorkommen. Dieser Autor beschreibt ferner auch ein eigentümliches tinctorielles Verhalten des hyalinen und Faserknorpels und besondere Anordnungen der Knorpelzellen.

II. Eigene Untersuchungen.

A. Material und Technik.

Mit Rücksicht auf den eben geschilderten Stand der Frage machte ich es mir zur Aufgabe, ein möglichst grosses Material von Gehörorganen verschiedener Species zu untersuchen. Nur auf diesem Wege konnte ich hoffen, einen so auffallenden Befund wie den der von mehreren Autoren bestätigten Ankylose der lateralen Gehörknöchelchen bei gewissen Species genauer zu verfolgen und auch den tatsächlichen Grundlagen der kontroversen Anschauungen über die Verhältnisse beim Menschen näherzutreten.

Es gelang mir, eine grössere Anzahl von Gehörorganen verschiedener Säuger zu sammeln, die zwar eine bei weitem nicht vollständige, aber doch orientierende Übersicht zulassen, da unter ihnen die Hauptrepräsentanten der wichtigen Gruppen vertreten sind. Ich habe insgesamt 104 Gehörorgane von 55 verschiedenen Species an kompletten Schnittserien untersucht; womöglich bemühte ich mich, zumindest beide Gehörorgane eines Exemplares zu vergleichen; bei selteneren oder schwer erreichbaren Exemplaren musste ich mich freilich oft mit einem begnügen, konnte aber dafür bei heimischen häufiger vorkommenden Arten Gehörorgane verschiedener Individuen zur Untersuchung heranziehen.

Es wurden untersucht:

Monotremata.

Echidna aculeata.

Marsupialia.

Phalangista Cookii.

Insectivora.

Talpa europaea.

Erinaceus europaeus.

Sorex vulgaris.
Sorex araneus.
Sorex alpinus.

Chiroptera.

Fam. Vespertilionidae.
Vesperugo serotinus.
Vesperugo noctula.
Vespertilio murinus.
Vespertilio mystacinus.
Miniopterus Schreibersi.
Plecotus auritus.

Fam. Rhinolophidae.
Rhinolophus ferrum equinum.
Rhinolophus hipposideros.

Rodentia.

Fam. Leporidae.
Lepus cuniculus.
Lepus timidus.

Fam. Sciuridae.
Sciurus vulgaris.
Spermophilus citillus.

Fam. Myoxidae.
Myoxus avellanarius.
Myoxus glis.

Fam. Muridae.
Cricetus frumentarius.
Arvicola arvalis.
Mus decumanus.
Mus musculus.
Mus silvaticus.
Mus minutus.
Feldmaus (nicht näher bestimmte Species).

Fam. Caviidae.
Cavia cobaya.
Dasyprocta aguti.
Edentata.
Tolypeutes tricinctus.
Carnivora.
Fam. Canidae.
Canis familiaris.
Canis vulpes.
Fam. Mustelidae.
Foetorius vulgaris.
Foetorius putorius.
Mustela foina.
Fam. Viverridae.
Viverra Zibetha.
Herpestes fasciatus.
Fam. Felidae.
Felis domestica.
Felis concolor.
Pinnipedia.
Phoca vitulina.
Ungulata.
Fam. Equidae.
Equus caballus.
Fam. Suidae.
Sus scrofa domestica.
Fam. Cervidae.
Cervus capreolus.
Cervus elaphus.
Fam. Bovidae.
Capra hircus.
Bos taurus.
Ovis aries.

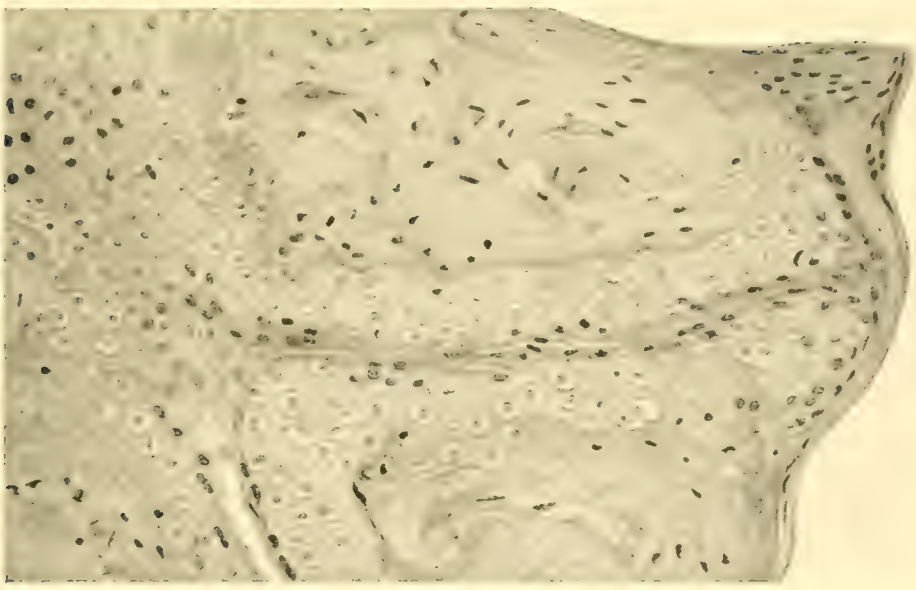

Fig. 7.

Fig. 8.



Fig. 9.

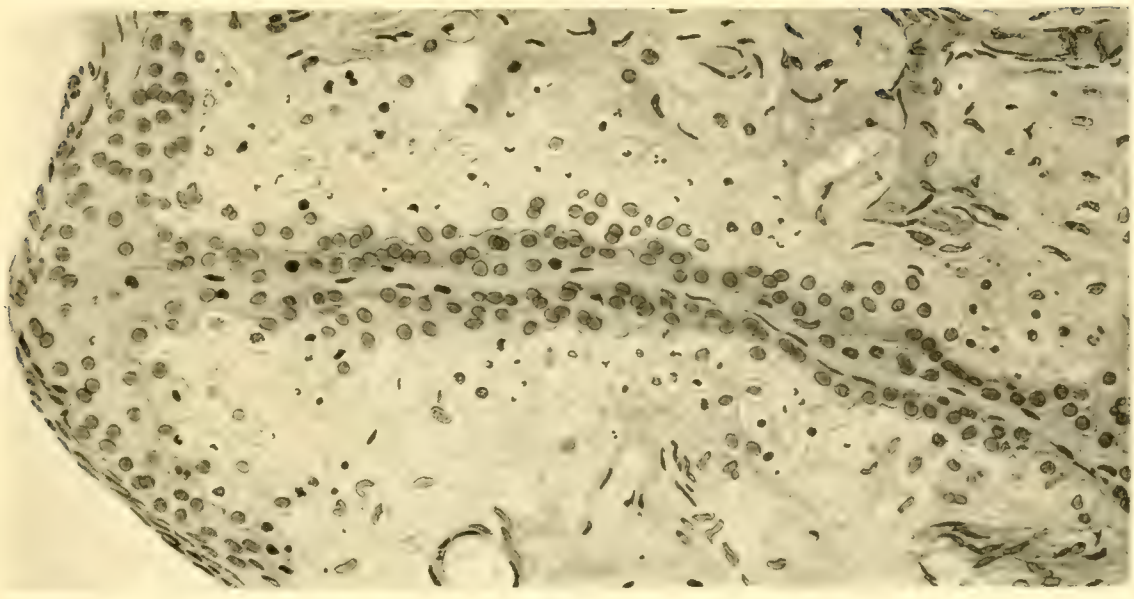

Fig. 10.

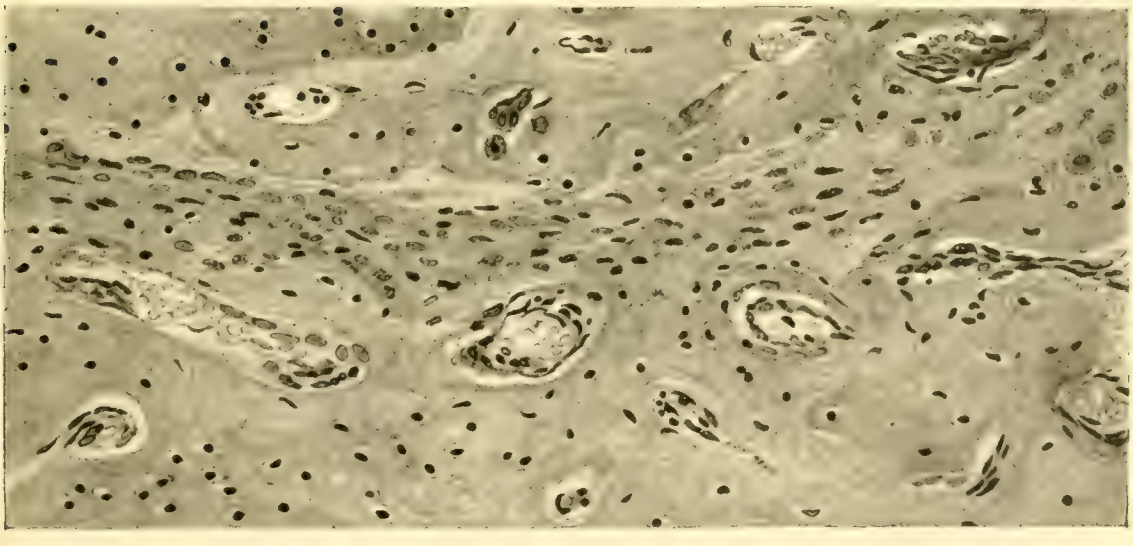

Fig. 11.

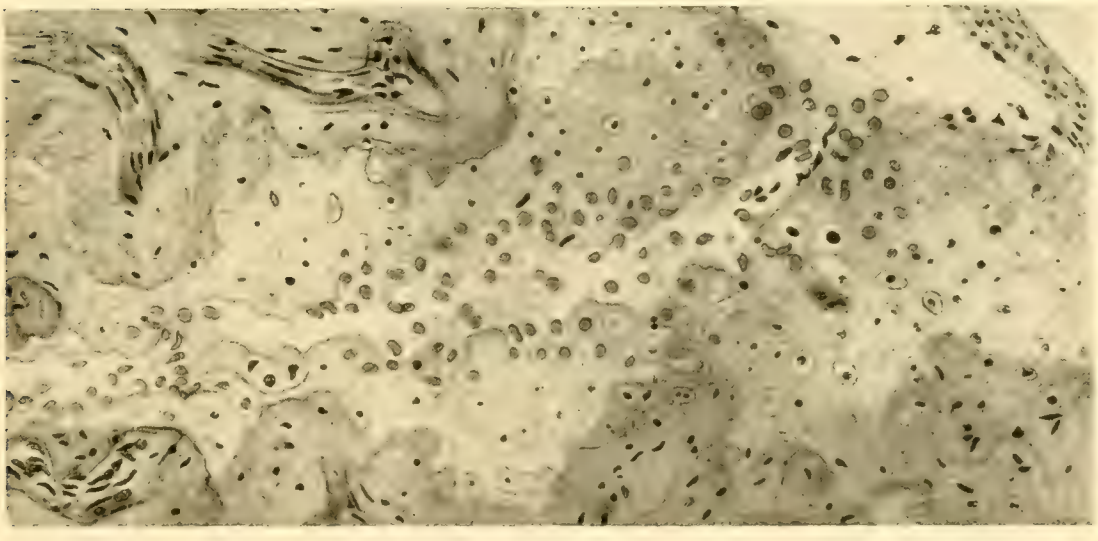

Fig. 12.

Primates.

Fam. Cercopithecidae.

Macacus nemestrinus.

Macacus rhesus.

Fam. Cebidae.

Ateles paniscus.

Fam. Hylobatidae.

Hylobates leuciscus.

Homo (adultus et neonatus).

Da mir die bei den Untersuchungen anderer Autoren zutage getretenen Unterschiede in den Befunden unter anderem darin begründet erschienen, dass durch zu eingehende Präparation die Verhältnisse verändert wurden, und da es ferner fast unmöglich ist — insbesondere bei kleineren Tieren —, eine Isolation der Gehörknöchelchen vom Trommelfell und von den Wänden der Trommelhöhle vorzunehmen, ohne die zartesten Teile ihrer Verbindungen zu lädieren, beschloss ich, wie Schmidt es schon beim Menschen getan, die Gehörknöchelchen in situ zu untersuchen. Dazu war es freilich notwendig, die ganzen Gehörorgane in Serienschnitte zu zerlegen, wodurch zwar ein grösserer Aufwand an Zeit und Mühe verursacht, aber gewiss auch eine höhere Verlässlichkeit der Befunde gewährleistet wurde. Anfangs bemühte ich mich, das zu schneidende Stück möglichst zu verkleinern, was durch ausgedehnte Abtragung von für den Zweck dieser Arbeit belanglosen Teilen des Gehörorgans geschah. So entfernte ich damals nach Eröffnung der Trommelhöhle meist den grösseren Teil des Labyrinthes. Beim Fortschreiten der Arbeit aber ergab es sich bald, dass schon bei den dazu nötigen Manipulationen mit Scalpell und Schere, von Säge und Meissel nicht zu reden, gewisse Zusammenhänge litten, so dass ich späterhin prinzipiell das Gehörorgan in toto schnitt. Eine Ausnahme davon machte

ich nur da, wo bei besonders grossen Tieren (Pferd, Rind) die Stücke so umfangreich geraten wären, dass sie für die Anfertigung genügend dünner Schnitte ungeeignet worden wären.

Besondere Sorgfalt verwendete ich auch auf eine möglichst exakte Fixierung der Objekte, die, wenn es anging, stets lebenswarm vorgenommen wurde. Nur bei wenigen, seltenen Exemplaren wie Echidna, Tolypeutes und einigen anderen musste ich zu früher konserviertem Material greifen. In allen anderen Fällen ging ich folgendermassen vor:

Die lebenden Tiere wurden entweder durch Decapitation oder durch Äther resp. Chloroform getötet. Von einzelnen grossen Haustieren wie Rind usw. bemühte ich mich, den ganzen Schädel möglichst frisch aus dem Schlachthause zu erhalten; von jagdbaren Tieren wurde mir der Schädel, möglichst kurze Zeit nach dem Tode abgetrennt, in formolgetränkte Tücher eingehüllt, zugesendet. Die folgende erste Präparation nahm ich in der Weise vor, dass ich von dem noch unverletzten oder höchstens durch einen hochsitzenden Horizontalschnitt von der Calvaria und dem Gehirn befreiten Schädel den Unterkiefer abtrennte und nun durch Abheben der Weichteile die stets leicht auffindbare Bulla tympanica freilegte. Diese wurde je nach der Stärke des Knochens mit Schere oder Knochenzange vorsichtig aber ausgiebig geöffnet und sofort ein Quantum der Fixierungsflüssigkeit in die so geöffneten Mittelohrräume einfliessen gelassen. Hierauf wurde bei grösseren Tieren der Schädel durch einen Längsschnitt und zwei Querschnitte so geteilt, dass sich das Gehörorgan noch im Zusammenhange mit einem grösseren Teile der Umgebung befand, und dieses dann in die Fixierungsflüssigkeit eingelegt. Bei kleineren Tieren brachte ich sofort die ganze Schädelbasis nach Eröffnung der Bullae in die Fixierungslösung. Als solche verwendete ich entweder 4%ige Formollösung oder Müller-Formol, Sublimat-Eisessig und Pikrinsublimat. Einen Unter-

schied in der Wirksamkeit der verschiedenen Lösungen konnte ich bei meinen Präparaten nicht feststellen; der Ausfall der Fixierung hing vielmehr nur von der Raschheit und Exaktheit der Ausführung ab. Einen Massstab dafür konnte ich stets an dem Zustande der Sinnesepithelien im Labyrinth finden, das ja bei den meisten Tieren mitgeschnitten wurde. Wo diese sehr empfindlichen Strukturen wohl erhalten waren, durfte ich auch in allen anderen Teilen eine verlässliche Fixation annehmen.

Da sich das Trommelfell insbesondere an seiner Aussenseite anfangs manchmal schlecht konserviert zeigte, beobachtete ich dann immer die Vorsicht, vor Einlegen in die Fixierlösung den äusseren Gehörgang mit einem in ihr getränkten Pinsel genau auszupinseln und mittels einer kleinen Spritze noch ein kleines Quantum in ihn zu injizieren.

Nach vollendeter Fixierung wurden die immer noch unverkleinerten Objekte in Entkalkungsflüssigkeit (6%ige Salpetersäurelösung) gebracht.

Die zum Entkalken nötige Zeit war sehr variabel und nicht nur — wie selbstverständlich — von der Grösse der Objekte abhängig, sondern auch von der besonderen Beschaffenheit des Knochens. So gebrauchen insbesondere die Gehörorgane der Wiederkäuer und der Seesäugetiere eine unverhältnismässig lange Zeit, teils wegen der ausserordentlichen Härte und Dichte des Knochens, teils deswegen, weil bei den erstgenannten die Knochensubstanz einen grossen Reichtum an Fettmark besitzt. In demselben befindet sich u. a. eine Fettsubstanz, die selbst in konzentriertem Alkohol und Äther unlöslich ist, daher bei der Alkoholhärtung nicht verschwindet und dem Eindringen der Entkalkungsflüssigkeit erheblichen Widerstand entgegensetzt.

Nach vollendeter Entkalkung kamen sie in eine 5%ige Alaunlösung (Schaffer) und wurden in fliessendem Wasser

nachgespült. Nun passierten sie neuerlich durch Alkohol von steigender Konzentration. Erst nach 24stündigem Verweilen in 70%igem Alkohol wurden sie verkleinert und zurecht geschnitten. Da sie entkalkt waren, konnten sie ohne weiteres mit Messer und Schere bearbeitet werden, ohne dass diese Instrumente mehr einen wesentlichen Widerstand fanden. Dadurch konnte es verhindert werden, dass die am unentkalkten Stück oft notwendigerweise gewaltsame Verkleinerung den Inhalt der Trommelhöhle durch Erschütterungen in seinen Zusammenhängen gefährdete. Andererseits waren sie im Alkohol bereits so fest geworden, dass beim Schneiden nicht durch Quetschen eine Läsion der feineren Teile erfolgen konnte, wie dies beim frisch entkalkten Objekte möglich ist. Es wurden in der Regel die Wände der Bulla und der ganze äussere Gehörgang bis nahe an den Annulus tympanicus abgetragen, ferner überflüssige Teile der Schuppe und der Pyramide entfernt. Nur bei wenigen Objekten wurde, wie oben erwähnt, durch einen Horizontalschnitt auch das Labyrinth unterhalb der Fenestra ovalis zum Teile entfernt. Jedenfalls aber blieben die Wände des Recessus epitympanicus und des Antrum, das Trommelfell und die drei Gehörknöchelchen miteinander in ungestörtem Kontakt. Die Einbettung geschah in Celloidin.

Gelegentlich benützte ich auch die Methode der vorausgehenden Einbettung und nachfolgenden Entkalkung (Schaffer), sie erwies sich aber für mich nicht sehr förderlich, da ich aus den oben angeführten Gründen allzugrosse Stücke hätte einbetten müssen, deren Entkalkung im Block dann zu lange Zeit in Anspruch genommen hätte. Auch wäre es bei den ungleichmässigen Objekten schwer gewesen, den richtigen Zeitpunkt der vollständigen Entkalkung anzugeben. Die vorgeschlagene Feststellung dieses Umstandes mittels Röntgenstrahlen ist wohl für gewöhnliche Laboratoriumsverhältnisse etwas zu schwierig.

Die so sehr voneinander abweichenden Befunde der Autoren, die nur einzelne Schnitte untersuchten, nötigten mich, von allen Objekten komplette Schnittserien anzufertigen, wie es schon Schmidt für erforderlich erklärt hat. Die Anfertigung der Serien geschah nach der im hiesigen Institut geübten Methode mittels Färbung auf dem Objektträger, die von Tandler (21) seinerzeit mitgeteilt wurde. Vgl. auch Bondy (22).

Die Färbung erfolgte zumeist mit Hämatoxylin oder Hämalaun-Eosin. Nur einige Male machte ich Kontrollfärbungen nach van Gieson, die aber für mich keine nennenswerten Vorteile brachten.

Als Schnittrichtung benützte ich eine Ebene, die möglichst senkrecht zur Längsachse der Gehörknöchelchen lag, um Horizontalschnitte durch die Verbindungsebene von Hammer und Amboss zu erhalten. Diese Schnittebene konnte aber bei vielen Objekten nicht genau eingehalten werden, da bei manchen Tieren die Köpfe der Gehörknöchelchen nicht wie beim Menschen in der Verlängerung des Manubrium resp. Crus longum liegen, sondern gegen diese in einem variablen Winkel abgeknickt erscheinen. Ebensowenig liegt der obere Umfang der Verbindungsebene immer parallel zum Tegmen tympani. Dies waren aber die einzigen Anhaltspunkte, nach denen ich mich richten konnte, da ich die Köpfe der Knöchelchen aus den vorher angeführten Gründen nicht freilegte und sie somit unmittelbarer Besichtigung unzugänglich waren. Im übrigen waren auch die Serien von differenter Schnittrichtung sehr lehrreich. So konnte ich insbesondere auch eine Anzahl wertvoller Details an Serien erheben, die von Herrn Dr. Gustav Bondy, Assistenten der hiesigen Ohrenklinik, mir freundlichst zur Durchsicht überlassen wurden. Sie betreffen Trommelfell und Mittelohr verschiedener Säuger und waren parallel dem Hammergriff und senkrecht zur Trommelfellebene geschnitten zum

Zwecke von Untersuchungen, die Herr Dr. Bondy (22) über die Membrana Shrapnelli ebenfalls am hiesigen anatomischen Institut anstellte. Ich möchte ihm an dieser Stelle für seine Gefälligkeit meinen besten Dank aussprechen. —

B. Allgemeine Beschreibung der Befunde.

Die Verbindung des Hammers mit dem Amboss geschieht in einer Art, die bei den verschiedenen Species der Mammalia sehr wechselnd ist und dies in einem solchen Masse, dass sich nicht einmal bei den Species einer Familie oder Ordnung immer übereinstimmende Bilder finden. Meine Untersuchungen haben mich gelehrt, dass sogar zwischen Individuen derselben Species noch ein genügender Raum für eine gewisse Variabilität besteht. Da diese Differenzen noch weiter unten bei der speziellen Beschreibung der einzelnen Befunde des Genaueren hervorgehoben werden, sollen hier vorerst nur einige allgemeine Bemerkungen über den Aufbau der Hammer-Amboss-Verbindung Platz finden, die sich aus den dort angeführten Details ergeben.

Bei der Vereinigung der beiden Knöchelchen nehmen folgende Gewebsarten am Aufbau der Verbindung teil:

1. fibrilläres Bindegewebe,
2. hyaliner Knorpel,
3. Faserknorpel,
4. Knochen,
5. eine vorläufig als Zwischenschichte zu bezeichnende Formation, die in enger Beziehung zu dem hyalinen Knorpel, aber auch zum Bindegewebe steht.

Das fibrilläre Bindegewebe. Es findet sich vor allem als Gelenksband, die Oberflächen der beiden Knöchelchen überbrückend, und besteht aus dichten, derben Fibrillen

mit kleinen spindelförmigen Zellen. Die Stärke dieser Ligamente ist sehr variabel und schwankt von ganz zarten Streifen bis zu ausserordentlich breiten Bandmassen. Diese bleiben übrigens nicht immer an der Oberfläche der Knöchelchen, sondern sind manchmal, tiefer eindringend, zwischen ihren Körpern in einer auf die Längsrichtung der Verbindungslinie senkrechten Richtung ausgespannt. Bei einzelnen Species bildet das Bindegewebe sogar ein derbes centrales Achsenband, bei anderen ist der ganze Raum zwischen Hammer und Amboss von ihm ausgefüllt, wodurch dann diese beiden Gebilde fest aneinander gelötet werden. An vielen Stellen nun strahlt aber auch, von der Bindegewebskapsel abzweigend, fibrilläres Bindegewebe in der Längsrichtung in den Zwischenraum der Knöchelchen ein, wobei sich seine Fasern lockern und auflösen und in die später zu beschreibende Beziehung zu der Zwischenschichte treten. Sehr häufig zeigt es in diesem Falle auch gewisse Veränderungen, die nur als „Degenerations"-Erscheinungen angesprochen werden können. Es gehen nämlich die Kerne verloren, die Fasern quellen auf und zerfallen, und es ergibt sich das Bild eines scholligen oder ganz strukturlosen Gewebes. Diese Degenerationserscheinungen treten so regelmässig und häufig auf, und sie finden sich immer wieder bei verschiedenen Individuen derselben Species, dass man sie sicherlich nicht als pathologischen Zustand auffassen kann, sondern als eine regressive Gewebsmetamorphose, die bei den hier betrachteten Gebilden noch deutlich als ein regelmässiges und normales Vorkommnis angesehen werden muss. Es ist überflüssig zu sagen, dass es sich hier nicht etwa um postmortale Veränderungen infolge mangelhafter Fixierung handeln kann, da die Befunde an sonst tadellos fixierten Objekten gewonnen wurden. Diesen überraschenden Befund der „normalen Gewebsdegeneration", der, wie wir sehen, bei der Hammer-Amboss-Verbindung überhaupt eine grosse Rolle spielt, werden

wir übrigens bei Besprechung der Verhältnisse des Knorpels in noch ausgeprägterem Masse wiederfinden.

An anderen Stellen, so insbesondere innerhalb der tiefen Rinnen, die bei gewissen Arten (Carnivoren und Myoxus glis der Rodentia) über die einander zugekehrten Enden der Knöchelchen verlaufen, nimmt das fibrilläre Bindegewebe einen so lockeren Charakter an, dass die Fasern nach verschiedenen Richtungen, sich durchflechtend und überkreuzend, ein fein- bis grobmaschiges Netz bilden. In diesem treten so reichlich sternförmig verästelte Zellen auf, dass eine Ähnlichkeit mit dem embryonalen Bindegewebe entsteht, wie wir es etwa in der Trommelhöhle des Neugeborenen vorfinden. Dabei ist natürlich zu bemerken, dass diese Art von Bindegewebe innerhalb der Knöchelchenverbindung durchaus nicht nur bei jugendlichen, sondern auch bei vollentwickelten erwachsenen Individuen regelmässig gefunden wird, wenn es dem Charakter der Species überhaupt zukommt. Dieses eben beschriebene lockere Gewebe geht auch sehr häufig dort, wo es an die Oberfläche tritt, in das derbfaserige Gewebe des peripheren Bandapparates über. Es verbindet, wo es vorhanden ist, Kontaktflächen der Knöchelchen. Auch an ihm finden wir häufig den schon erwähnten Prozess der Degeneration, wobei seine Fasern aufquellen und in strukturlose Masse übergehen. —

Der hyaline Knorpel. Er überzieht in mehr oder weniger breiter Lage die Knöchelchen an den einander zugekehrten Flächen und füllt dabei die zahlreichen Erhabenheiten und Vertiefungen ihrer obersten Knochendecke aus. Meist schlägt er sich auch nach aussen um die Ränder der Knöchelchen herum, so dass diese auch nach aussen noch auf eine gewisse Strecke von Knorpel gedeckt werden. Das periphere gemeinsame Ligament der Ossicula setzt meist an diesem überknorpelten Teile ihres äusseren Umfanges an[1]).

[1]) Zur Vermeidung von Unklarheiten sei bemerkt, dass hier und im folgenden die Ausdrücke „zentral-peripher“ sowie „aussen-innen“ in

Auch die Knorpeloberfläche ist da, wo sie freiliegt, uneben und weist zumeist so zahlreiche Niveaudifferenzen auf, dass die Knorpelränder ein gezähntes oder gewelltes, meist völlig unregelmässiges Aussehen gewinnen.

Die Grundsubstanz dieses Knorpels ist eine homogene, die sich mit Hämalaun oder Hämatoxylin nur ganz schwach blau färbt. Während aber in einem typischen Gelenke die Oberflächen der Gelenkskörper durchwegs aus einheitlichem hyalinem Knorpel bestehen und nur in den obersten Partien durch Abplattung der Zellen und durch Streckung derselben parallel zur Gelenksoberfläche ein etwas differentes Aussehen des Knorpels zustande kommt, haben wir in unserem Falle durchwegs deutlich ausgebildete Zonen im Knorpelgewebe zu unterscheiden, die zumeist schon bei schwacher Vergrösserung durch ihre Färbungsreaktion auffallen. Diese Zonen gehen in folgender Anordnung ineinander über: An die schon erwähnte, schwach blau gefärbte Knorpelschichte schliesst sich nach innen zu eine schmälere Zone, die wesentlich stärker blau tingiert erscheint. Während in der äusseren Zone verhältnismässig grosse Knorpelzellen mit deutlichen Kapseln in grösseren Abständen liegen, finden wir in der inneren die Zellen dichter gedrängt, wobei ihre Kapseln undeutlich und die Kerne grösser werden. Sie sehen wie blasig aus und färben sich ebenso, wie die Grundsubstanz, dunkler blau. Hier können auch in der Grundsubstanz Körnchen auftreten, die sich tief blau färben. Vielfach ist dann diese Grundsubstanz auf einen schmalen dunkel gefärbten Streifen zwischen den Zellen reduziert. Diese Schichte

verschiedener Bedeutung gebraucht werden. „Zentral-peripher" bezieht sich auf die schematisch als frontal gestellte Ebene gedachte Kontaktfläche der Gehörknöchelchen. Was näher dem Mittelpunkte dieser Ebene liegt, heisst „zentral", was gegen ihren äusseren Rand zu liegt, „peripher". „Aussen" hingegen bedeutet in einem auf die Kontaktfläche senkrechten Schnitte dasjenige was näher den Gehörknöchelchen selbst, „innen", was näher ihrer — gedachten — Trennungslinie liegt.

ist die „Verkalkungszone“ der Autoren. Mit Sicherheit lässt sich aber nur das Auftreten der genannten Körnchen auf Kalk beziehen. Bei einigen Tieren (Rodentia) findet sich gerade hier ein zellreicher Knorpel mit undeutlicher Abgrenzung der Grundsubstanz gegen die Zelleiber.

Die folgende, noch weiter nach innen zu gelegene Schichte des hyalinen Knorpels ist zumeist mit Eosin rot gefärbt. In dieser roten Zone finden wir verblasste Kerne und Zellschatten, sowie Körnchen, die zum Teil deutlich als Überreste von Zellkernen erkennbar sind, zum Teil Kalkkörner vorstellen.

An manchen Stellen endet nun mit dieser Zone der Knorpel und es grenzt an ihn ein Spalt, an dessen gegenüberliegender Seite dasselbe Bild symmetrisch, dem zweiten Gehörknöchelchen zugehörig, sich findet.

Bei der grossen Mehrzahl der Fälle aber sehen wir die oben beschriebenen Veränderungen des hyalinen Knorpels sich noch weiter nach innen fortsetzen. An die schon erwähnte, rot gefärbte, Zellreste enthaltende Schichte schliesst sich dann eine weitere, ebenfalls rot gefärbte Lage, in der alle Zellreste geschwunden sind. Es bleibt dadurch eine diffuse und strukturlose Zone zurück, die als stark veränderte Knorpelgrundsubstanz imponiert und in die entsprechende der gegenüberliegenden Seite ohne Grenze übergeht, wodurch eine Kontinuität der Knöchelchen hergestellt wird.

In anderen Fällen aber tritt noch eine weitergehende Veränderung des Knorpels ein. Die zuletzt beschriebene rot gefärbte, strukturlose Grundsubstanz zerfällt in eine schollige und körnige, noch immer rot gefärbte Masse, die zumeist mit der vorhergehenden Schichte in vielfachem Zusammenhange steht. Oft aber trennt sie sich von ihr teilweise oder ganz ab. In solchen Fällen entsteht dann das Bild einer zwischen beiden hyalinen Knorpelüberzügen der Gelenkskörper liegenden dritten und selbständigen, rot gefärbten Schichte.

Man erkennt, dass die eben geschilderten Veränderungen des Knorpels ebenfalls deutlich die Kennzeichen regressiver Gewebsmetamorphose an sich tragen. Was wir in der Schichtung zwischen dem äusseren typischen hyalinen Knorpel bis zu der inneren, zerfallenden, strukturlosen Lage antreffen, zeigt klar einen graduell fortschreitenden Prozess, der nur einer Gewebsdegeneration verglichen werden kann. Die Veränderungen der Zellen, ihr Kernschwund und ihre Auflösung, der zunehmende Strukturverlust des Gewebes, die amorphe Substanz, in die es übergeht, und der Befund von nach und nach verschwindenden Zelltrümmern sprechen eindeutig für diese Auffassung. Hierbei darf aber an Degeneration pathologischer Natur nicht gedacht werden. Eine solche könnte nur einzelne Individuen, nicht aber sämtliche Individuen einer Species, noch weniger aber eine grosse Anzahl von Species betreffen. Die Regelmässigkeit des Befundes erweist vielmehr, dass es sich hier um ein normales Vorkommen handelt, dass normalerweise in der Hammer-Amboss-Verbindung der hyaline Knorpel eine Veränderung im Sinne regressiver Metamorphose erleidet[1]).

Insoweit es sich hier um eine sich rot färbende Schichte von manchmal lamellärer Struktur handelt, kann sicher der Eindruck entstehen, als ob Bindegewebe vorliegen würde.

Da aber ferner in dieser Schichte gelegentlich noch Reste von Knorpelzellen oder manchmal sogar noch ausgebildete solche Zellen sich finden, ist es erklärlich, dass alle bisherigen Untersucher Faserknorpel vor sich zu haben glaubten, eine Annahme, die, wie wir wohl mit Sicherheit sagen dürfen, irrtümlich ist.

Denn dass es sich bei dieser „Zwischenschichte“ nicht

[1]) Der Einfachheit halber ist in der speziellen Beschreibung oft der Ausdruck „Degeneration“ beibehalten, wo es richtig „regressive Metamorphose als normales Vorkommnis“ heissen sollte.

um Faserknorpel handle, geht ebenso aus dem vollständigen Mangel an gesunden Knorpelzellen in ihr als aus dem Fehlen echter fibrillärer Struktur hervor. Man kann nach unseren Befunden überhaupt nicht von einer wirklichen Struktur, sondern nur von einer Zufallsformation sprechen, insoferne als die in zahlreiche Schollen zerfallende Schichte sich der Länge und der Quere nach in verschiedene Abteilungen spaltet, und so Bilder entstehen, die an geformte lamelläre Schichtungen erinnern.

Echter Faserknorpel mit den zweifellosen histologischen Kriterien eines solchen findet sich nur in ganz bestimmter Anordnung bei ganz bestimmten, wenigen Species.

In das strukturlose Gewebe, das wir als Zwischenschichte auch weiterhin bezeichnen wollen, strahlen nun auch die fibrillären Bindegewebsfasern, die — wie beschrieben — von den Seitenbändern ausgehen, ein. Sie gehen dabei in demselben offensichtlich auch durch einen Degenerationsprozess auf, den wir ja schon oben bei der Besprechung des Bindegewebes beschrieben haben. Es entsteht auf diese Weise in den keilförmigen Zwickeln, die durch das Zurückweichen der seitlichen Randpartien der Knochen sich bilden, Konglomerate dieses strukturlosen Gewebes, das in einem unmittelbaren Zusammenhange einerseits mit den sich verändernden Schichten des hyalinen Knorpels, andererseits mit dem Kapselbindegewebe steht. Manchmal sind auch diese Füllungen schollig zerfallen. Wir bekommen dann schliesslich oft Bilder, bei welchen der Raum innerhalb des noch deutlich erkennbaren hyalinen Knorpels und der Kapselbänder durch eine einheitliche, rot gefärbte, überall haftende und strukturlose Masse erfüllt ist, in der wir ebensowohl Reste von Bindegewebsfibrillen und Bindegewebszellen als auch von Knorpelzellen finden.

In den vorgeschrittensten Fällen zieht sich durch die Mitte

der Verbindung eine wie coagulierte Flüssigkeit aussehende Schichte, die ganz diffus den Spaltraum zwischen den Knorpeln ausfüllt.

In solchen Fällen können auch die Knorpel sekundär wieder freie Oberflächen bekommen, doch sind diese Flächen nicht glatt, sondern rauh. Das Kapselband geht dann an seiner Innenfläche in diese Detritusmasse über.

Echter Faserknorpel kommt nur in einer sehr geringen Anzahl von Fällen vor. Wir finden ihn dann teils in ausgebreiteter Masse, die beiden Knöchelchen miteinander fest verlötend, teils als Verstärkungsband am Übergange der Kapselligamente zum hyalinen Knorpel, teils als zentralen Verbindungsstrang. In allen diesen Fällen geht der vorhandene hyaline Knorpel in diesen typischen Faserknorpel über.

Knochen. Bei einzelnen Arten besteht eine partielle oder komplette knöcherne Verbindung der Ossicula. Bei diesen verlaufen die Knochenbälkchen, unbekümmert um die ehemaligen Knorpel- und Knochengrenzen, über diese hinweg, doch sieht man oft noch Knorpelinseln oder selbst einzelne Zellen zwischen ihnen eingeschlossen. Wieder in anderen Fällen findet man, dass die verkalkten Teile des Knorpels durch ebenfalls verkalkte Brücken mit denen der anderen Seite unmittelbar zusammenhängen.

Die Zwischenschichte. Ihr Wesen ist bereits durch die im vorstehenden auseinander gesetzten degenerativen Veränderungen im Hyalinknorpel und im fibrillären Bindegewebe gekennzeichnet. Sie bildet, wie dort erwähnt, eine stets deutlich rot gefärbte, meist strukturlose und manchmal in der Längs- und Querrichtung lamellär zerfallene Lage. In ihr sind häufig noch Reste von Bindegewebs- und Knorpelzellen erkennbar. Der Anteil, den auf der einen Seite das Bindegewebe, auf der anderen Seite der Knorpel an ihrer Bildung nehmen,

ist variabel; dementsprechend überwiegen auch bald die Reste des einen, bald des anderen Gewebes. Dadurch kommt nicht nur eine gewisse Mannigfaltigkeit dieser Formation zustande, sondern es erklären sich auf diese Weise die, wie es mir scheint, wesentlichen Irrtümer, die sich bisher mit Rücksicht auf sie ergeben haben. Zweifellos ist, dass ihre Konsistenz im Leben bei verschiedenen Arten oder in verschiedenen Fällen wechselt, entsprechend dem Umstande, dass sie manchmal histologisch noch den Eindruck eines ziemlich resistenten Gebildes, manchmal aber einer schon stark zerfallenen, vielleicht sogar verflüssigten Substanz macht. Wenn, wie es manchmal vorkommt, von dem einstrahlenden Bindegewebe Faserzüge oder vereinzelte Zellen sich gerade in die Spalten der Zwischenschichte hineinerstrecken, so ergeben sich Bilder, die an mit Endothel überkleidete Flächen erinnern. An der Serie überzeugt man sich aber, dass es sich hier nicht um regelmässige, sondern nur um Zufallserscheinungen handle, und die eigentliche Abstammung der Elemente wird auf diese Weise klar. Allerdings konnte die hier gegebene Anschauung über die Natur der Zwischenschichte nur durch die vergleichende Untersuchung verschiedener Species gewonnen werden, da nur auf diese Weise der Übergang von den klareren zu den weniger klaren Fällen beobachtet werden kann. Dies ist wohl auch der Grund, warum selbst so genaue und gewissenhafte Untersucher wie Siebenmann (16) und sein Schüler Schmidt (3) an der faserknorpeligen Natur der Zwischenschichte nie zweifelten, da sie sich vorwiegend nur mit menschlichen Objekten befassten; die Abbildungen in der Schmidtschen Arbeit lassen übrigens das hier Gesagte ohne weiteres erkennen.

Die schwierigen Verhältnisse, die sich bei der Beurteilung der Zwischenschichte ergeben haben, erklären auch das Zustandekommen der von den früheren Autoren als „Meniscus" oder „meniscoidal" beschriebenen Bilder. Tatsächlich sieht

man oft genug, wie sich das rote strukturlose Gewebe auf eine Strecke hin von dem hyalinen Knorpel, von dem es abstammt, abhebt oder wie das manchmal von beiden Seiten gleichzeitig erfolgt. Man vermeint dann zwei hyaline Knorpelschichten mit einem dritten zwischen sie gelagerten Abschnitte, dem freien Meniscus der Autoren, zu sehen. Abgesehen von dem histologischen Befunde, der nur rückgebildetes Gewebe und keinesfalls Faserknorpel in diesem „Meniscus" nachweist, wird die Täuschung sofort klar, sobald man nicht mehr einzelne Schnitte, sondern eine Serie betrachtet. Hier findet man dann oft genug gleich auf dem folgenden Schnitt die rote Zwischenscheibe in fester Verbindung mit dem hyalinen Knorpel, an einem anderen Schnitte ist sie wieder an einer anderen Stelle losgelöst, wieder an anderen Schnitten ist sie der Quere nach in Schollen zerfallen, um endlich wieder ein ununterbrochenes Kontinuum zu bilden. Niemals gelingt es, an unlädierten Objekten eine solche „meniscoidale" Formation durch ein ganzes Gelenk hindurch zu verfolgen; niemals gelingt es, regelmässige gleichartige Gestaltungen bei verschiedenen Individuen einer Species aufzufinden.

Auch trägt die als „Meniscus" beschriebene Form noch andere Merkmale eines Truggebildes an sich. Wo sie von der nächstliegenden Schichte abgehoben ist, hat sie nicht etwa einen glatten Grenzrand, sondern dieser ist unregelmässig gezähnt und gewellt, und man sieht dann an der anderen Seite des Spaltes am Rande des ebenfalls schon veränderten hyalinen Knorpels die entsprechende Negativzeichnung der Begrenzung, woraus allein schon hervorgeht, dass hier eine zufällige, wenn auch gerade nicht immer künstliche Abtrennung stattgefunden hat. Charakteristisch für die Autoren, die den Befund eines typischen Meniscus-Gelenkes vertreten, ist aber auch der weitere Umstand, dass sie selbst eingestehen, ihn nur an „gelungenen" Schnitten gesehen zu haben. Daraus geht hervor, dass sie auch

immer eine Anzahl von Schnitten gefunden haben müssen, in denen er fehlte; worin eben der Beweis dafür liegt, dass sie Zufallsbildungen vor sich hatten. Ich habe echte Meniscusbilder überhaupt nie gefunden und glaube die Ursache hiervon darin angeben zu können, dass ich nur sorgfältig konservierte und möglichst unlädierte Objekte untersuchte. Die früheren Autoren hatten stets an vorher makroskopisch präparierten Gehörknöchelchen gearbeitet und auch nur einzelne Schnitte untersucht. Die widersprechenden Befunde erklärten sie als „pathologische Verwachsungen" oder als „Verklebungen" (Rüdinger [10]). Der einzige Autor, der nach korrekter Methode — allerdings nur das menschliche Gehörorgan — untersuchte, Ch. Schmidt, erhielt den meinen sehr ähnliche Ergebnisse. Er spricht nur mehr von meniscoidem Habitus und seine Beschreibung steht in noch viel grösserer Übereinstimmung mit meiner als seine Terminologie. Freilich hat er noch die, wie ich nun wohl annehmen darf, irrige Auffassung von der faserknorpeligen Natur der Zwischenschichte.

Man kann daher aber auch die Verbindung nicht als „Symphyse" oder „symphysoide" bezeichnen, da wir für diesen Terminus das Bestehen faserknorpeliger Vereinigung wie in der zum Vergleiche herangezogenen Symphysis ossium pubis voraussetzen müssen.

Ebensowenig kann natürlich mehr die Auffassung der Hammer-Amboss-Verbindung als eines einfachen Gelenkes zu Recht bestehen. Das Vorkommen eines wirklichen Spaltes ist nur manchmal zu konstatieren und auch da handelt es sich meist nicht um exakt umschriebene klare Verhältnisse, sondern um eine unregelmässige Spaltbildung, die an die oben beschriebenen Zufallsbildungen in der Zwischenschichte erinnern, mit allen ihren dort erwähnten Merkmalen. Zudem ist aber auch in den Fällen, wo man einen wirklichen, nach einer Dimension durchgreifenden Spalt findet, dieser meist nur auf

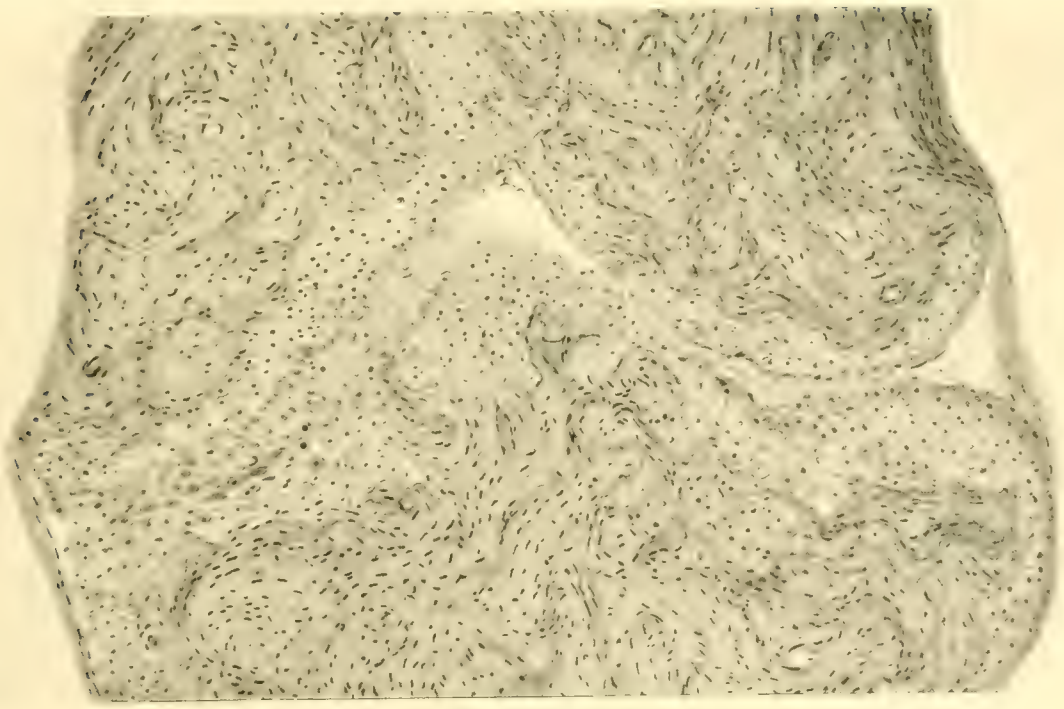

Fig. 13.

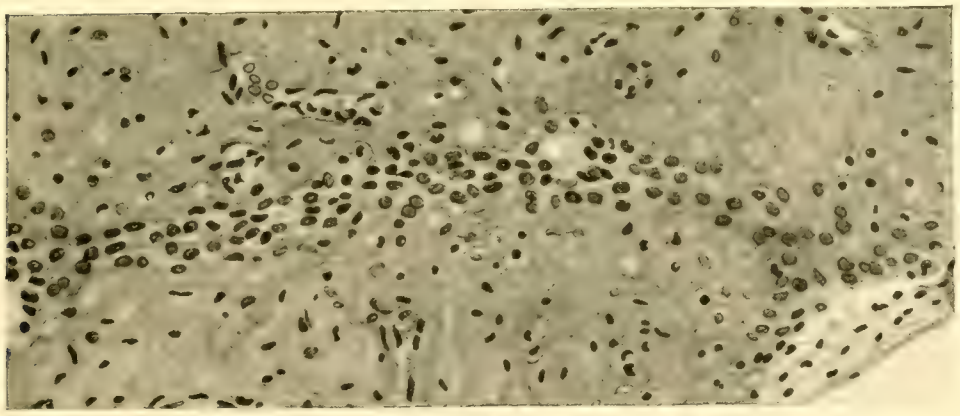

Fig. 14.

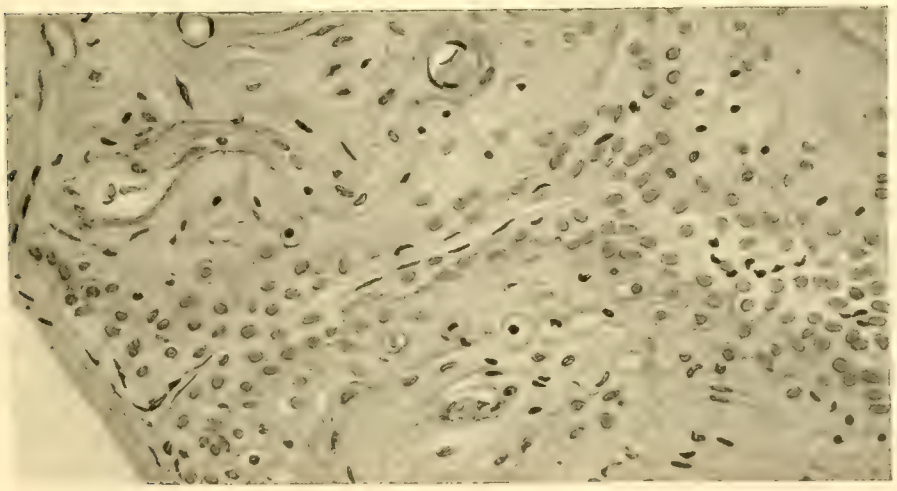

Fig. 15.

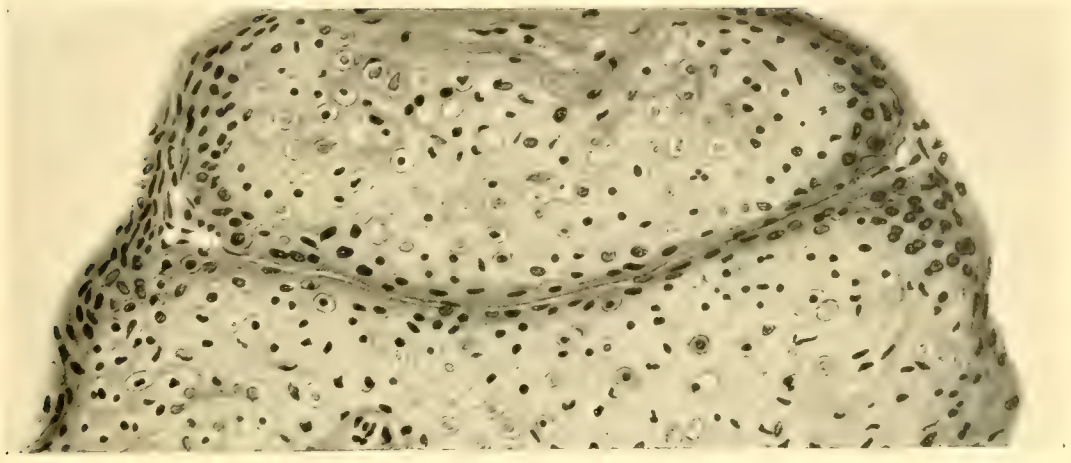

Fig. 16.

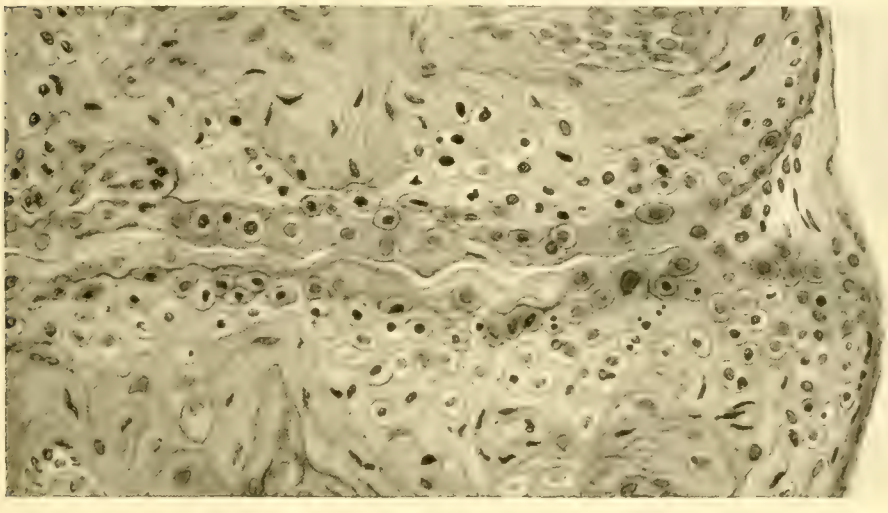

Fig. 17.

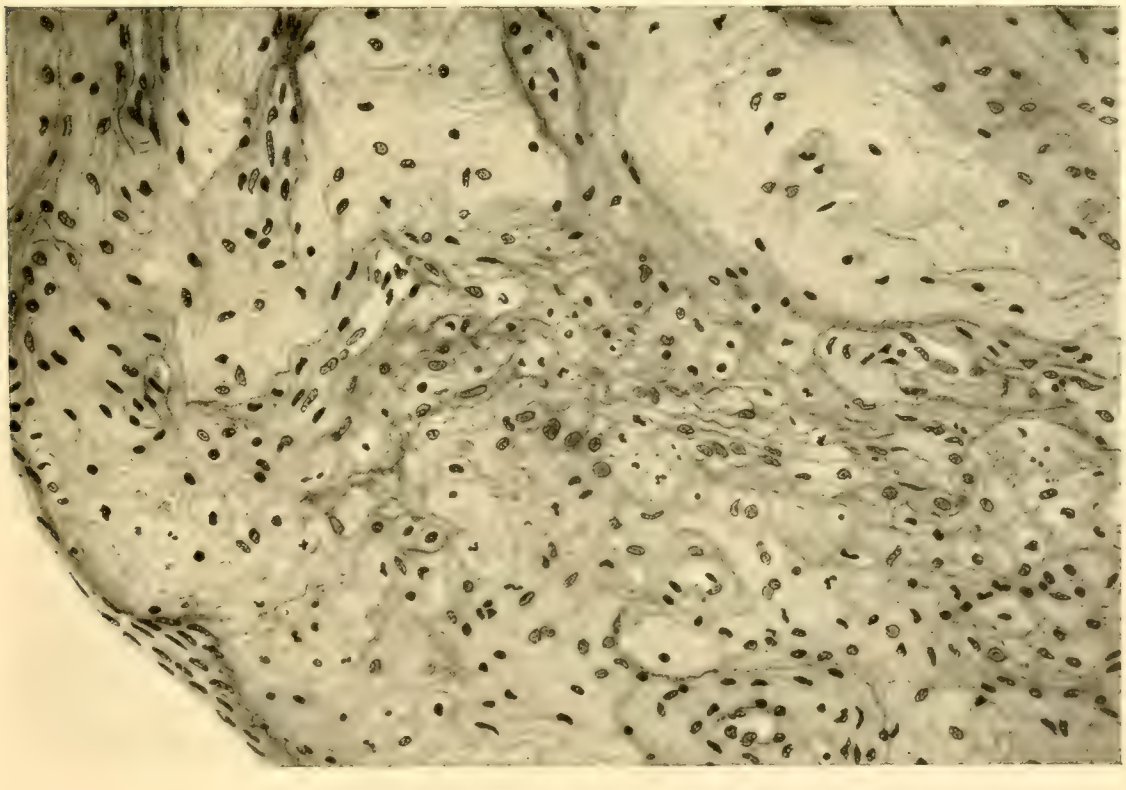

Fig. 18.

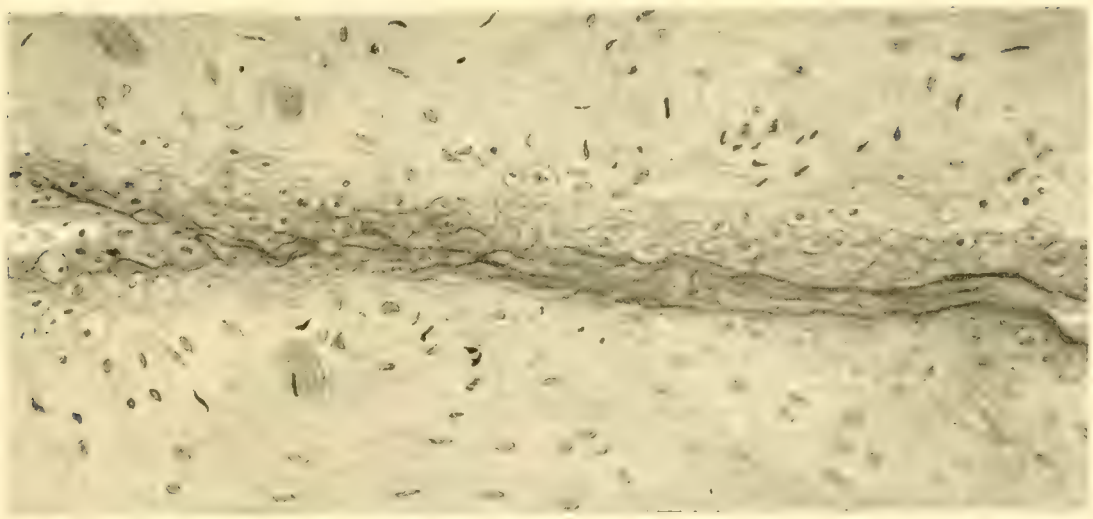

Fig. 19.

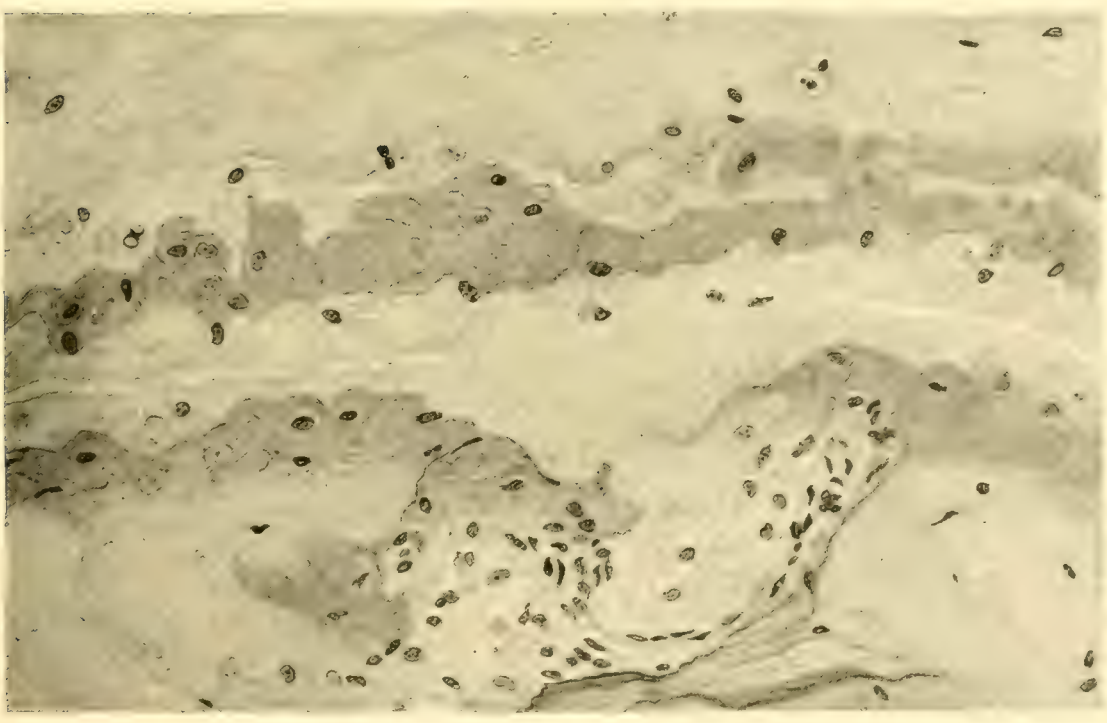

Fig. 20.

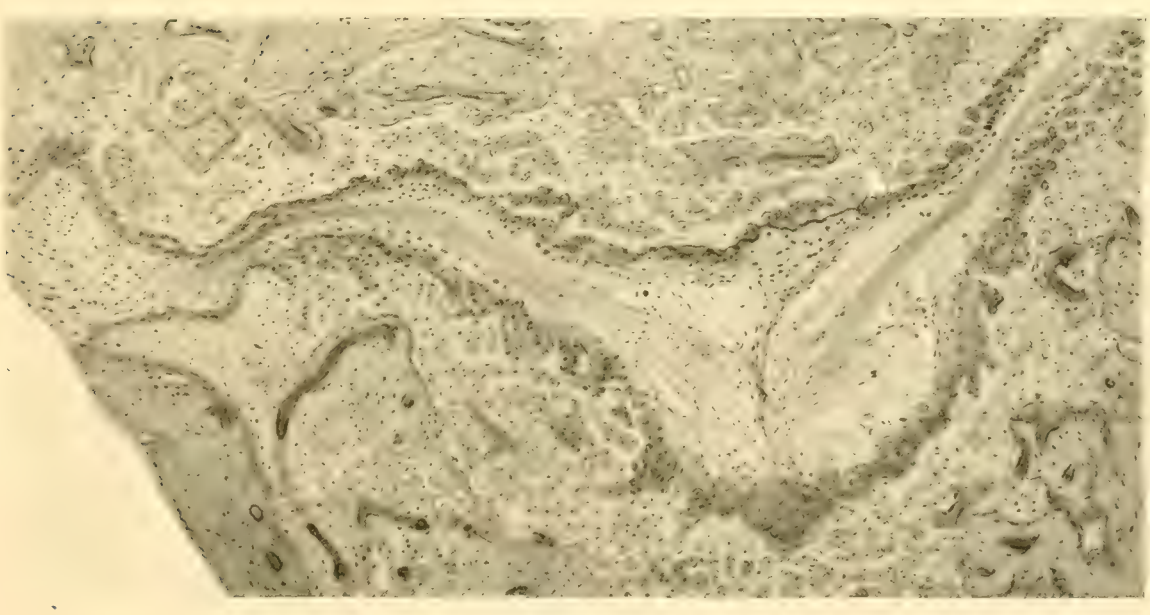

Fig. 21.

bestimmte Teile der Verbindung beschränkt. Dass selbst auch in diesen Fällen das Bestehen eines freien Gelenkes im physiologischen Sinne mehr als fraglich ist, wird sich aus Gründen, die der speziellen Beschreibung vorbehalten sind, ergeben. Wir müssen uns vielmehr zu der Auffassung entschliessen, dass die Hammer-Amboss-Verbindung, soweit sie nicht ohnehin als feste zu betrachten ist, nach einem Typus erfolgt, für den wir weder einen passenden Ausdruck noch eine Analogie an den Knochenverbindungen der Säuger besitzen. Es scheint jedoch eine Ähnlichkeit mit den Bildungen vorzuliegen, wie sie von Semon (23) bei Amphibien beschrieben wurden.

Im vorstehenden habe ich mich bemüht, die allgemeinen Verhältnisse der an der Verbindung beteiligten Gewebe darzustellen, wie sie aus einer Gesamtbetrachtung sämtlicher untersuchter Fälle sich ergibt. Im einzelnen finden wir aber natürlich eine grosse Verschiedenheit, insbesondere was die Ausbildung der Zwischenschichte betrifft, die ja in vielen Fällen fehlt. Die allgemeine Gruppierung der tatsächlich vorhandenen Verbindungsarten zeigt folgendes:

Bei manchen Gattungen sind die beiden Gehörknöchelchen in einer untrennbaren knöchernen Verbindung; andere wieder sind durch unveränderten Knorpel, wieder andere durch Faserknorpel oder durch Bindegewebe fest aneinander fixiert. In allen diesen Fällen fehlt die „Zwischenschichte". Bei einer weiteren Gruppe finden sich charakteristische regressive Vorgänge im hyalinen Knorpel und im Bindegewebe so weit ausgebildet, dass eine mit beiden Gelenkskörpern zusammenhängende „Zwischenschichte" gebildet wird. Endlich finden wir bei einer Gruppe in dieser Zwischenschichte scholligen Zerfall und Spaltbildung auf kurze Strecken bis zur Bildung wirklicher Längsspalten und weitgehender Veränderung (Verflüssigung?) dieser Schichte.

Da aber auch Mischformen vorkommen, ergibt sich eine

grosse Mannigfaltigkeit der Befunde, die im folgenden Abschnitte des einzelnen beschrieben werden sollen.

C. Spezielle Beschreibung der Hammer-Amboss-Verbindung bei den einzelnen Spezies.

Monotremata.

Echidna aculeata. (Ein Exemplar.) (Fig. 1.)

Der Amboss stellt eine dünne Knochenplatte dar[1]), die nahezu in ihrer ganzen Ausdehnung dem Hammer an seiner medialen Seite anliegt. In der Nähe der Verbindung mit dem Stapes überragt der Amboss das Hammerende ein wenig. In dem dem Stapes zugewendeten (caudalen) Teile der Hammer-Amboss-Verbindung findet sich bloss straffes Bindegewebe zwischen beiden Knochen; der breitere, craniale Anteil des Amboss weist ebenso wie der ihm gegenüberliegende Hammerteil einen hyalinen Knorpelüberzug auf, und die beiden Knorpelflächen sind durch einen Faserknorpel verbunden. Die Knorpelüberzüge der Gehörknöchelchen weisen an ihrer Oberfläche eine mit Hämatoxylin deutlich und lebhaft blau gefärbte Grundsubstanz auf. Zwischen diesen blauen Grenzzonen der Knorpel liegen dann Knorpelzellen, die durch dicke Bindegewebsbündel in Gruppen zusammengefasst werden. Ein Spalt ist in diesem Gewebe nirgends zu sehen, die gewebliche Kontinuität ist also zwischen beiden Knochen durchwegs erhalten, wenn auch durch ein besonderes Gewebe vermittelt. An unserem Präparate lässt sich somit die Angabe Eschweilers (25), dass zwischen beiden Knochen eine deutliche Gelenksspalte bestehe, nicht bestätigen. Die Angabe Gradenigos (15), dass es sich hier um eine echte Ankylose handle, trifft auch nicht ganz das Richtige, während Denker (18) sich in unserem Sinne für Echidna hystrix ausspricht.

[1]) Vgl darüber Doran (12).

Marsupialia.

Phalangista Cookii. (Zwei Exemplare.)

An den untersuchten Exemplaren (Beuteljunge) sind die Verhältnisse offenbar noch nicht zur vollständigen Ausbildung gelangt. Es besteht noch vielfach eine kontinuierliche knorpelige Verbindung beider Knochen, mit Ausbildung einer mittleren Zone tangential gestellter Knorpelzellen. An einigen Stellen ist aber auch eine deutliche Trennungslinie vorhanden. Auf Grund des geringen mir zur Verfügung gestandenen Materiales lässt sich aber ein allgemeines Urteil über die Hammer-Amboss-Verbindung der Marsupialier nicht bilden.

Insectivora.

Talpa europaea. (Zwei Exemplare.) (Fig. 2.)

Das gegenseitige Verhalten der Knochen ist in den verschiedenen Anteilen verschieden. Im caudalen Abschnitt der Verbindung ist ein Spalt nachweisbar; im Bereich desselben liegt lockeres Bindegewebe, welches den Seitenbändern gelenkwärts aufliegt und mit flachen endothelartigen Zellen die einander zugewendeten Knorpelflächen bekleidet. Weiter cranial liegen dann diese unmittelbar aufeinander, hier ist eine deutliche Schichtung der Gelenksknorpel in folgender Weise zu sehen: auf den Knochen folgt zunächst eine Zone mit deutlichen Knorpelkapseln, dann eine recht zellreiche Zone mit undeutlichen oder fehlenden Kapseln und verwaschenen Zellgrenzen. Hier nimmt die Grundsubstanz das Hämatoxylin etwas reichlicher auf. Die innerste Schichte der Knorpel wird dargestellt durch einen zellfreien strukturlosen Streifen von wechselnder Breite, der sich mit Eosin lebhaft rot färbt. Noch weiter vorne gehen dann die Knorpelzonen der vorhin beschriebenen Schichte kontinuierlich ineinander über. Es ist demnach hier eine wirk-

liche und zwar knorpelige Ankylose der beiden Knochen vorhanden

Erinaceus europaeus. (Drei Gehörorgane von verschiedenen Exemplaren.) (Fig. 3.)

Die einander zugewendeten Flächen von Hammer und Amboss sind von einem hyalinen Knorpel überzogen. An der Oberfläche weist dieser Knorpel an verschiedenen Stellen der Verbindung ein wechselndes Verhalten auf. Zumeist sind die randständigen Zellen in deutlicher Degeneration begriffen, mit Schrumpfung und starker Tinktion der Kerne, mit Rotfärbung der Knorpelgrundsubstanz, ja mit schuppenartiger Abblätterung ganzer solcher Zellen an der Knorpeloberfläche. An anderen Stellen wieder ist die Knorpeloberfläche von einer ganz dünnen endothelartigen Bindegewebslage überzogen. Zwischen den beiden einander zugewendeten Knorpelflächen findet sich in der Regel kein freier Spalt, sondern eine teils homogene, teils körnige und in Schollen zerfallende, mit Eosin lebhaft färbbare Masse, in welche einerseits die zugrunde gehenden Zellen der Knorpeloberfläche übergehen, die aber auch andererseits einen ähnlichen Übergang in das mächtig entwickelte, aber zellarme und an der Innenfläche zerfallende Seitenband aufweist. Ein direkter Zusammenhang der beiden Knochen, beziehungsweise Knorpel ist nirgends auffindbar. Auch da wo die Knorpel eng aneinander liegen, ist immer noch eine Grenzlinie erkennbar. Die Untersuchung einiger frischer Hammer-Amboss-Verbindungen ergab einen mit dem eben Geschilderten übereinstimmenden Befund. Die präparatorische Trennung der beiden Knochen ist nicht ganz leicht, mit Rücksicht auf die Festigkeit des Kapselbandes; nach Zerreissung des Bandes findet sich im Innern des Gelenkes eine dickliche, fadenziehende Masse, und die Gelenksoberfläche der Knochen ist nicht glatt, sondern rauh, mit unregelmässigen kleinen Erhabenheiten und Vertiefungen.

Der Befund an den histologisch untersuchten Objekten ist nicht in allen drei Fällen derselbe. Namentlich ist die Menge der zwischen den Knochen vorhandenen amorphen Substanz eine wechselnde. Sie ist am grössten bei demjenigen Exemplar, welches die grössten Dimensionen aufweist und somit wahrscheinlich als das älteste zu betrachten ist. Dass die amorphe Substanz durch Veränderung der oberflächlichen Knorpelschichten und des Bindegewebes innerhalb der Kapsel entsteht, geht aus den geschilderten histologischen Bildern wohl mit Sicherheit hervor. Es ist möglich, dass der Prozess nicht in einem bestimmten Lebensalter zum Stillstand kommt, sondern langsam während des ganzen Lebens weiter schreitet. Damit würde sich insbesondere auch der Befund einer besonders reichlichen amorphen Masse bei dem ältesten Tier vereinigen lassen.

Auf die Funktion des Gelenkes wirft der Befund wohl insofern ein Licht, als kaum anzunehmen wäre, dass ein wirklich tätiges Gelenk normalerweise einen solchen Zustand aufweist, der an arthritische Prozesse gemahnt.

Sorex vulgaris. (Drei Gehörorgane von zwei Individuen.) (Fig. 4.)

An dem einen Individuum (von dem nur ein Gehörorgan untersucht wurde), das offenbar ein altes Tier war, ist überhaupt keine Grenze zwischen Hammer und Ambosskörper aufzufinden. Die beiden Knochen gehen kontinuierlich ineinander über und die Stelle der ehemaligen Verbindung ist nicht einmal mehr durch eine äussere Furche markiert.

Am zweiten Individuum ist beiderseits in ziemlich gleicher Weise in der Mitte der Verbindung eine knöcherne Ankylose vorhanden. Neben derselben, in den seitlichen Anteilen der Verbindung, ist noch Knorpel erhalten und zum Teil ist in dieser Knorpelschicht noch eine Art Trennungslinie zu sehen.

Aussen markiert sich die Grenze der beiden Knochen durch eine Rinne, die durch ein straffes bandartiges Gewebe ausgefüllt erscheint. Degenerationen sind hier nicht nachweisbar.

Sorex araneus. (Ein Gehörorgan.) (Fig. 5.)

Die Form der Verbindungslinie ist noch durchwegs erkennbar. Es liegt zwischen beiden Knochen noch eine Zone hyalinen Knorpels, dessen mittlerste Schichte aus kleinen, abgeplatteten Zellen besteht. An der Peripherie ist sogar stellenweise noch eine Art Gelenksspalte erkennbar.

Sorex alpinus. (Ein Exemplar.)

Hammer und Amboss sind miteinander knöchern verschmolzen; eine Grenze zwischen beiden Knochen ist auch an den Aussenflächen nicht mehr erkennbar und nur in der Mittel werden noch hier und da einzelne versprengte Knorpelreste sichtbar.

Chiropteren.

Vesperugo serotinus. (Ein Exemplar.)

Im medialen Teile klafft ein Spalt, im lateralen Abschnitt ist stellenweise eine dichte Aneinanderlagerung, manchmal sogar knorpelige Verbindung vorhanden.

Der hyaline Knorpel zeigt am Rand eine rote Zone, innerhalb deren die Zellkerne dunkler werden und etwas geschrumpft aussehen, weiterhin noch eine nur manchmal kernlose Zone, innerhalb welcher ebenfalls viele Zusammenhänge sind. Eine strukturlose Zone ist nur andeutungsweise vorhanden.

Vesperugo noctula. (Drei Exemplare.) (Fig. 6.)

Beide Knochen besitzen einen hyalinen Knorpelüberzug mit abgeflachter endothelartiger Oberflächenschichte. Stellenweise

enthält diese abgeplattete Schichte verklumpte Kerne und ein intensiv rot gefärbtes Plasma. An den Stellen, an welchen der Spalt zwischen den Knochen klafft, ziehen mehrfach brückenartige dünne Stränge von der einen Seite zur anderen. Kurzes und straffes Kapselband.

Vespertilio murinus. (Zwei Exemplare.)

Die Gelenksgegend unterscheidet sich von den früher beschriebenen Arten hauptsächlich durch die etwas stärkere Ausprägung der bei den anderen doch nur angedeuteten oberflächlichen Degeneration. Namentlich ist an der medialen Seite stellenweise ein mit dem Kapselband zusammenhängender kernloser, lebhaft rot gefärbter und zungenförmiger Fortsatz, der mit der Ambossfläche verschmilzt, zu erkennen. Im übrigen ist die Differenzierung der Grenzschichte des Knorpels, die Unebenheit ihrer Oberfläche und die mächtige Entwickelung des nahezu kernfreien Kapselbandes übereinstimmend mit den Befunden der anderen Arten.

Vespertilio mystacinus. (Ein Exemplar.)

Entsprechend der Kleinheit des Tieres sind die Verhältnisse sehr klein. Die rot gefärbte Grenzzone des Knorpels besteht zumeist nur aus einer einzigen Zellreihe und weist wieder vielfach deutliche Zeichen des Zugrundegehens der Zellen auf. Am ausgesprochensten ist die Degenerationszone an der medialen Seite des Gelenks. Das Kapselband ist hier verhältnismässig zart, aber auch wieder sehr kernarm.

Plecotus auritus. (Zwei Exemplare.) (Fig. 7.)

Ein Spalt ist durchwegs zwischen beiden Knochen ausgebildet, zum Teil linear, zum Teil (im lateralen Abschnitt) klaffend. Die Kontaktflächen der Knochen sind mit hyalinem

Knorpel bekleidet, der an seiner Oberfläche stark abgeplattete Zellen in einer sich rot färbenden Grundsubstanz aufweist. Die Oberfläche ist keine glatte, sondern meist wellig verlaufend, der Kontakt der Knochen meist ein sehr inniger. Die den Spalt begrenzenden Zellen scheinen zum Teil in Degeneration begriffen zu sein. Das Kapselband ist kurz und straff.

Rhinolophus ferrum equinum. (Drei Exemplare.) (Fig. 8.)

Zwischen beiden Knochen klafft teilweise ein Spalt, teilweise ist ein wirklicher Spalt nicht vorhanden. Hier liegt zwischen den Knochen eine Schichte einer nur mit Eosin gefärbten amorphen kernlosen Substanz, die bloss einzelne Trümmer zugrunde gehender Zellen zeigt. An diese Schichte schliesst sich jederseits eine sehr schmale Zone von Knorpel mit blau gefärbter Grundsubstanz, an diese wieder normaler Hyalinknorpel an.

Rhinolophus hipposideros. (Zwei Exemplare.) (Fig. 9.)

Die von einem straffen zellarmen Kapselband umschlossene Knochenverbindung besteht aus hyalinem Knorpel, der stellenweise ohne erkennbare Grenze von einem Knochen auf den andern übergeht. Nur an einigen Punkten ist eine Grenzlinie der beiden Knochen erkennbar. Da wo die knorpelige Verbindung eine kontinuierliche ist, lassen sich am Knorpel Schichten unterscheiden, und zwar erstens eine an den Knochen anstossende, mit in Hämatoxylin ungefärbter Grundsubstanz, dann zweitens ein Streifen, der das Hämatoxylin stärker aufnimmt und schliesslich eine gerade in der Mitte zwischen beiden Knochen gelegene Zone, die in einer sehr spärlichen Grundsubstanz grosse Knorpelzelleiber aufweist und deren Eosin-

färbung bei schwacher Vergrösserung den Eindruck eines roten Streifens hervorruft. Hier besteht demnach eine knorpelige Ankylose.

Rhinopoma microphyllum. (Zwei Exemplare.)

Zwischen den beiden Knöchelchen klafft zum Teil ein Spalt, an anderen Stellen ist eine direkte knorpelige Verbindung wahrscheinlich, wenn auch nicht mit Sicherheit nachzuweisen. Die Oberfläche der beiden Knöchelchen ist auch hier mit einer amorphen roten Zone überzogen, die selbst wieder mehrfach in das Gelenkslumen hinein sich auffasert. An die rote Zone schliesst sich nach aussen ein Streifen von Knorpel mit dunkelblau gefärbter Grundsubstanz und dann reiner hyaliner Knorpel an. An den peripheren Rändern der Gelenksfläche findet sich zunächst ein ringförmig in die Fläche verlaufender Wulst aus Faserknorpel und dann ein starkes, straffes Kapselband, dessen kernlose innere Anteile kontinuierlich in den kernlosen Randabschnitt des Faserknorpels übergehen.

Rodentia.

Lepus cuniculus. (Drei Gehörorgane.) (Fig. 10.)

Zwischen Hammer und Amboss findet sich eine Knorpelzone von wechselnder Breite; sie besteht zunächst, dem Knochen angeschlossen, aus einem Streifen von Hyalinknorpel, der sich gegen die Mitte zu insoweit modifiziert, als die Grundsubstanz deutlicher mit Eosin rot gefärbt ist. Auch scheinen streckenweise Faserbündel in ihr zu verlaufen. Die Knorpelzellen sind überall gut erhalten, aber kleiner als im typischen Hyalinknorpel. Vielfach findet sich innerhalb dieses acidophilen Knorpels noch eine gerade, in der Mitte gelegene, ganz schmale Lage typischer Bindegewebszellen mit langen, dunkel gefärbten Kernen. Diese mittlere Bindegewebslage hängt dann vielfach mit dem oberflächlichen Periost zusammen. Im acidophilen Knorpel finden

sich ferner in der Grundsubstanz streifenförmige gekörnt aussehende dunkle Flecken. Ein Seitenband ist kaum ausgebildet. Dafür überschreiten die Knorpelüberzüge, miteinander weiter zusammenhängend, die Verbindungslinie der Knochen und erstrecken sich jederseits über deren Aussenflächen.

Lepus timidus. (Zwei Exemplare.)

Verhält sich genau so wie das vorhergehende Tier.

Sciurus vulgaris. (Drei Gehörorgane von zwei Individuen.) (Fig. 11.)

Die beiden untersuchten Individuen verhalten sich ziemlich verschieden. Bei dem einen ist an dem nach hinten zu gelegenen Abschnitt des Gelenkes wenigstens streckenweise ein deutlicher Spalt nachweisbar. In dem vorderen Anteil der Knochenverbindung ist allerdings eine kontinuierliche knorpelige Vereinigung der Knochen zu sehen, wobei die mediane Knorpelzone sich wieder durch Acidophilie und durch grosse gut gefärbte Kerne auszeichnet. Streckenweise schiebt sich wieder eine flache, niedrige Lage von abgeplatteten Bindegewebszellen in die mediane Knorpelzone ein, an manchen Punkten scheint es auch zur Nekrose und Abstossung nekrotischer Knorpelschichten in den Gelenksspalt hinein zu kommen. An dem zweiten Individuum (dessen beide Ohren untersucht wurden) ist in dem caudalen Teil der Knochenverbindung der Zustand ein ähnlicher wie der eben beschriebene. Es ist also wieder ein Gelenksspalt, stellenweise eine acidophile mediane Knorpelzone sowie die beschriebene abgeplattete Bindegewebslage zu finden. In dem vorderen und lateralen Anteil der Gelenksverbindung ist es aber wieder zur vollständigen knöchernen Verschmelzung gekommen. Im ganzen ist aber jedenfalls von einer gegenseitigen Beweglichkeit der beiden Knochen auch in dem ersten Fall, wo nur eine knorpelige Vereinigung besteht, nicht zu sprechen.

Spermophilus citillus. (Zwei Exemplare.) (Fig. 12.)

Zwischen den beiden Knochen besteht durchwegs eine gewebliche Kontinuität. Auf den Knochen folgt zunächst eine schmale Zone hyalinen Knorpels. Dieser grenzt sich nach innen sehr unregelmässig ab, indem zwischen den einzelnen, sehr stark geblähten Knorpelzellen ziemlich tiefe Buchten übrig bleiben. Diese Buchten nun und der zwischen den beiden Knorpeln verbleibende Raum ist von einem, im Mikroskop nahezu homogenen, höchst feinfaserig erscheinenden Gewebe mit rundlichen Knorpelzellen und grossen Zellkernen erfüllt. Stellenweise kommen die Knorpellagen zur Berührung, doch ist eine wirkliche Verschmelzung nicht mit Sicherheit nachweisbar. Ein Kapselband fehlt. Ebenso fehlt ein Gelenkslumen. Höchstens in den Randteilen ist ein solches andeutungsweise vorhanden und es scheint hier durch Verflüssigung des eben beschriebenen, jedenfalls sehr saftreichen Bindegewebes zustande zu kommen. Eine Beweglichkeit der beiden Knöchelchen gegeneinander wäre mit Rücksicht auf die lockere Fügung des Gewebes nicht auszuschliessen, könnte aber dann wohl nur nach Art einer elastischen Verbindung vor sich gehen.

Myoxus avellanarius. (Zwei Exemplare.)

An ihren einander zugewendeten Flächen tragen die Knöchelchen knorpelige Überzüge; eine knorpelige Kontinuität dieser beiden Flächen ist hier nicht nachweisbar, doch findet sich nur streckenweise zwischen ihnen ein freier Spalt, zumeist liegt lockeres Bindegewebe zwischen den Knorpeln und dieses füllt auch den etwas grösseren centralen zwickelförmigen Raum zwischen beiden Knochen aus. Auffallend ist das sehr stark entwickelte Kapselband, welches namentlich an der lateralen Seite der Verbindung ausgebildet ist. Da die in Betracht kommenden Teile sehr klein sind, so ist von einer Schichtung

des Knorpels kaum die Rede. Vielfach besteht sogar der Knorpel nur aus einer einzelnen Reihe von Zellen.

Myoxus glis. (Zwei Exemplare.) (Fig. 13.)

Die beiden untersuchten Exemplare verhalten sich wiederum nicht ganz gleich. Immerhin sind bei beiden die Knorpelüberzüge der einander zugewendeten Knochenflächen durch ein nahezu zellfreies, fibrilläres Gewebe vereinigt; dieses Gewebe zieht als roter Streifen zwischen den Knorpelflächen durch. In der Mitte der Verbindungslinie findet sich eine grössere, von lockerem Bindegewebe mit weiten Intercellularräumen erfüllte Lücke. Ein Gelenksspalt ist nur streckenweise an der Peripherie nachweisbar. In dem fibrillären Bindegewebe zwischen den Knorpelflächen findet man am Rand vereinzelte Bindegewebszellen, zum Teil in Zerfall begriffen. Ebenso scheinen von den oberflächlichen Knorpelzellen hier und da einzelne zugrunde zu gehen. Der eingangs erwähnte Unterschied der beiden Objekte betrifft hauptsächlich das Ausmass der kontinuierlichen Verbindung beider Knorpellager. Diese ist nämlich in dem einen Fall etwas ausgedehnter als in dem anderen. Das Kapselband ist mässig stark entwickelt und weist an seiner inneren Fläche Übergänge in das fibrilläre zellarme Gewebe zwischen den Knorpeln auf, scheint auch hier an dem Degenerationsvorgang teilzunehmen. Die äusserste Knorpelschichte hat eine lebhaft blau gefärbte Grundsubstanz und teils grosse, gut tingierte Kerne, teils in Abstossung begriffene Zellen und geschrumpfte Kerne.

Cricetus frumentarius. (Zwei Gehörorgane.)

An dem ersten Objekt findet sich im caudalen Teil der Hammer-Amboss-Verbindung ein offener Spalt; die Oberfläche der ihn begrenzenden Knorpel erscheint nicht ganz glatt, die Grundsubstanz der Randschichten ist mit Eosin lebhaft gefärbt.

In der Verfolgung der Serie tritt dann oberflächlich eine Zelldegeneration der obersten Knorpelschichten auf und noch weiter nach vorne zu sind die beiden Knorpel durch eine homogen erscheinende oder höchstens undeutlich längs gefaserte, zellfreie, mit Eosin stark färbbare Schichte verbunden. Eine Verbindung der beiden Knochen durch lebendes Knorpelgewebe ist nicht mit Sicherheit nachzuweisen. Das Kapselband ist nicht besonders stark entwickelt. An dem zweiten Objekt sind die Degenerationen auf ein viel geringeres Ausmass beschränkt. Eine rot gefärbte Knorpelgrenzzone fehlt, zwischen dem Knorpel liegt aber auch hier vielfach eine intensiv rot gefärbte, teils körnig und teils faserige, aber nicht näher analysierbare Masse. Die hyaline Knorpelzone am zweiten Objekt ist wesentlich breiter als die am ersten.

Arvicola arvalis. (Zwei Gehörorgane.) (Fig. 14.)

Ein Gelenksspalt existiert nicht. In der Mitte der Knochenverbindung findet sich ein etwas grösserer Raum zwischen den Knorpelflächen, der von sehr lockerem Bindegewebe ausgefüllt ist. Von hier aus erstreckt sich nach allen Richtungen ein Gewebe zwischen die Knorpel, welches eine Art Übergangsgewebe zwischen Knorpel und Bindegewebe darstellt insofern, als zwischen den Bindegewebszellen eine mit Hämatoxylin färbbare Grundsubstanz herdweise auftritt. Dieses Gewebe geht dann kontinuierlich in den eigentlichen Knorpel über, an den Rändern bestehen mehrfach echte knorpelige Übergänge zwischen beiden Knochen. Ein Kapselband ist nicht besonders entwickelt.

Mus decumanus. (Drei Gehörorgane.) (Fig. 15.)

Der Befund ist an den untersuchten Exemplaren kein ganz gleichmässiger. An dem einen findet sich ein fast ganz durchgehender Spalt, dessen Ränder stellenweise von platten Bindegewebszellen mit endothelartigem Charakter ausgekleidet sind,

während der darunter liegende Knorpel eine Grenzzone mit etwas lebhafter blau gefärbter Grundsubstanz und undeutlichen Knorpelkapseln und eine typische tiefere hyaline Lage aufweist. An den beiden anderen Objekten ist zwischen den Knochen nur streckenweise ein ähnlicher Spalt mit endothelartiger Auskleidung vorhanden, vielfach findet sich zwischen den zwei typischen hyalinen Knorpellagen eine Gewebsschichte mit rot färbbarer Grundsubstanz und einzelnen blassen, wenig scharf begrenzten Zellen. Nur streckenweise tritt dann in diesem Gewebe wieder ein Spalt auf; eigentliche regressive Veränderungen sind nicht zu finden. Das Kapselband ist an der medialen Seite gut, an der lateralen Seite nur schwach entwickelt. Hier findet sich auch ein zwickelförmig vom Kapselband aus zwischen die Knochen sich einschiebender kleiner Bindegewebskeil.

Mus musculus. (Vier Exemplare.) (Fig. 16.)

Unter den Objekten befinden sich zwei von einem sehr jungen Tier, bei welchem der grösste Teil der Knöchelchen noch knorpelig ist. Bei diesem Individuum sind die Gelenksflächen in grossem Ausmass von einer endothelartigen Bindegewebslage überzogen. Im übrigen liegen die Teile so fest aneinander, dass über das Bestehen eines Spaltes nichts auszusagen ist. An den Rändern kommen auch hier zwickelartige Bindegewebsmassen vor, die von dem dünnen Kapselband ausgehen und sich eine Strecke weit zwischen die Knochen hinein erstrecken. An den ausgewachsenen Individuen sind dicht aneinander liegende Knorpelflächen zu sehen, die an den Rändern vielleicht stellenweise ineinander übergehen. Mehrfach tritt in der Mitte ein deutlicher Spalt auf, der aber nur an wenigen Stellen von platten Zellen ausgekleidet ist. An einem vierten Objekt ist der Befund ein ähnlicher wie bei den erstbeschriebenen, doch lässt sich hier ausserdem zwischen den Knorpelflächen ein Streifen eines mehr homogenen oder stellenweise

faserigen, mit Eosin lebhaft rot gefärbten Gewebes nachweisen, in welchem Zellen nur in geringer Menge vorkommen. Nekrotische Zellen sind aber nicht aufzufinden, so dass diese rote Gewebszone als ein zellarmes straffes Bindegewebe aufzufassen ist.

Mus silvaticus. (Zwei Exemplare.) (Fig. 17.)

In beiden Objekten findet sich übereinstimmend auf den Knochenoberflächen ein Belag von hyalinem Knorpel, die jeder gegeneinander gerichtete Randschichten von stärker blau tingierten Zellen mit dunkleren, aber etwas verwaschenen Kernen zeigen. In dem cranialen Teile der Verbindung sind diese beiden Schichten vielfach aneinander gelagert, so dass eine Trennungslinie häufig nicht auffindbar ist. An dem caudalen Ende hingegen und in der Mitte tritt zwischen diesen Schichten eine neue auf, die aus rot gefärbten, teils scholligen, teils strukturlosen Massen besteht, innerhalb deren aber häufig wieder ganz blasse Zellen mit ausgewaschenen Kernen, sonst den Knorpelzellen ähnlich, auftreten. Beiläufig von der Mitte der Verbindung an zeigt sich innerhalb dieser roten Zone ein Spalt, der nach beiden Seiten durchgreift und teils direkt von der strukturlosen Zwischenschicht, teils von den erwähnten blassen Zellhaufen begrenzt wird.

Mus minutus. (Ein Exemplar.)

Hier sind beide Knöchelchen bis auf einen kleinen Abschnitt an der lateralen Seite in kontinuierlicher Verbindung, die so zustande kommt, dass der hyaline Knorpel unmittelbar von einer Seite auf die andere übergreift, wobei seine gemeinsame Schicht in der Grundsubstanz rot gefärbt ist, während er, soweit er den Knochenoberflächen anliegt, noch die typische Blaufärbung des hyalinen Knorpels an sich trägt. Ein Zerfall der roten Schichte ist kaum andeutungsweise erkennbar.

Feldmaus (nicht näher bestimmte Species). (Ein Exemplar.)

Die Knorpel grenzen mit unregelmässigen, zackigen Knorpeloberflächen aneinander, die nur stellenweise einen Knorpelzusammenhang vermuten lassen und an den meisten Stellen durch eine spaltförmige, ganz schmale Distanz voneinander abgegrenzt sind. Der Knorpel zeigt auch hier im Bereiche der Zusammenhänge und des Spaltes rote Färbung und Neigung zu formlosem Zerfall. Dabei macht allerdings der Spalt durch die eigentümlichen genau kongruenten Zacken und Buchten seiner Ränder meist den Eindruck einer artefiziellen Bildung; zumindest findet aber dadurch eine so innige Aneinanderlagerung der Oberflächen statt, dass sie einer Verbindung praktisch sehr nahekommen muss.

Cavia cobaya. (Zwei Exemplare.) (Fig. 18.)

Hier markiert sich die Hammer-Amboss-Verbindung nurmehr dadurch, dass mitten zwischen den Knochenbälkchen, die kontinuierlich von einem Knochen auf den anderen übergehen, vereinzelte hyaline Knorpelzellen übrig geblieben sind. Diese bilden jedoch nicht mehr einen geschlossenen Streifen, sondern liegen in ganz unregelmässigen Inseln. Am Rande ist die Knochenverbindung zumeist eine festere als in der Mitte, doch kommen vereinzelt auch randständige Knorpelinseln vor. Ein Kapselband fehlt.

Dasyprocta aguti. (Zwei Exemplare.) (Fig. 19.)

Hier sind an der Knochenverbindung zwei Abteilungen zu unterscheiden, die sich verschieden verhalten. In dem einen Teil liegt zwischen den Knorpelflächen eine Bindegewebszone, die mit den Bindegewebszwickeln des Randes zusammenhängt und aus lockerem Bindegewebe besteht. An dieses Gewebe stösst eine intensiv blau gefärbte Knorpelschichte, in welcher

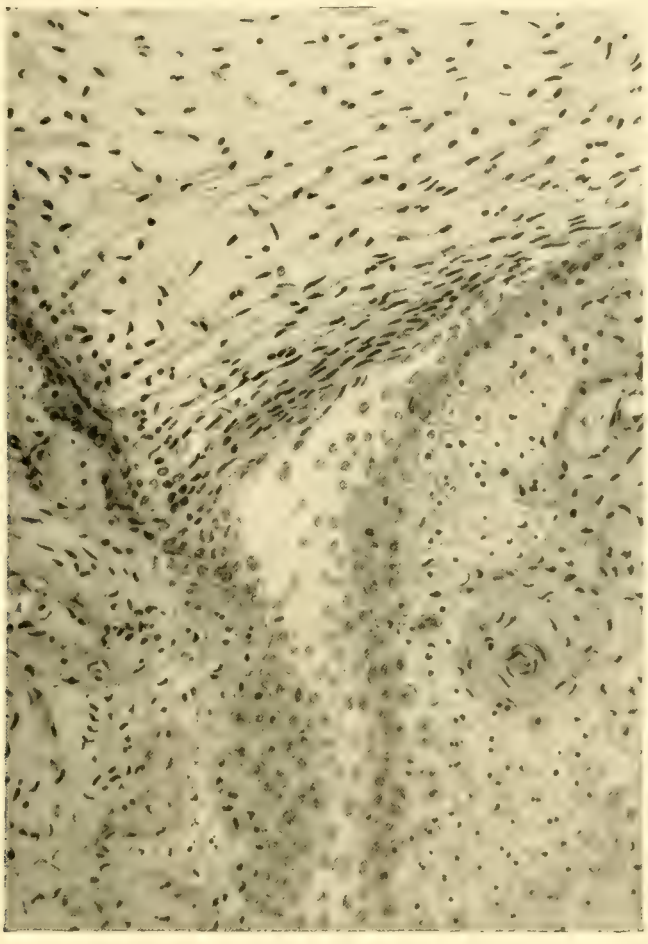

Fig. 22.

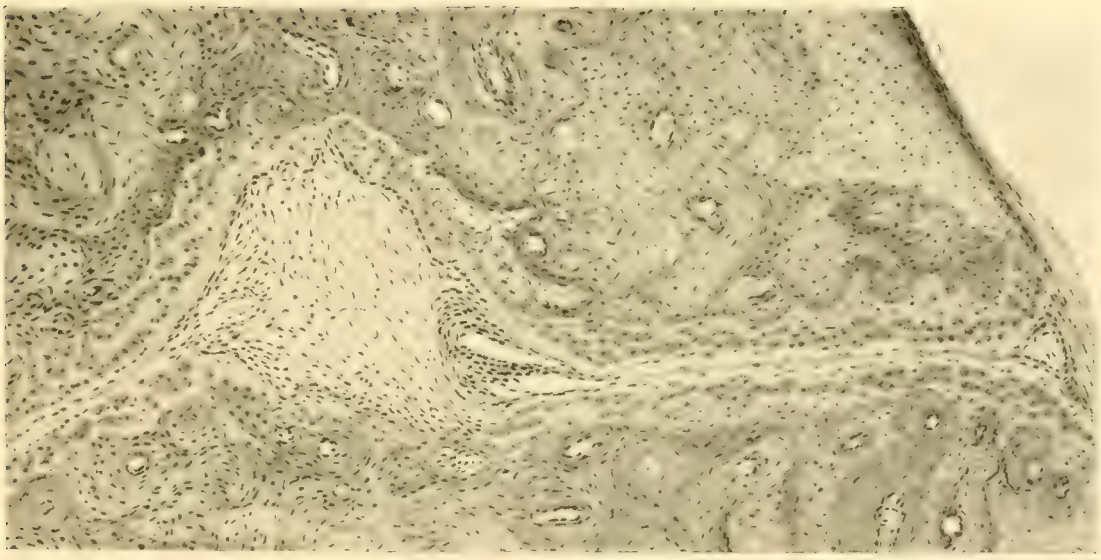

Fig. 23.

Fig. 24.

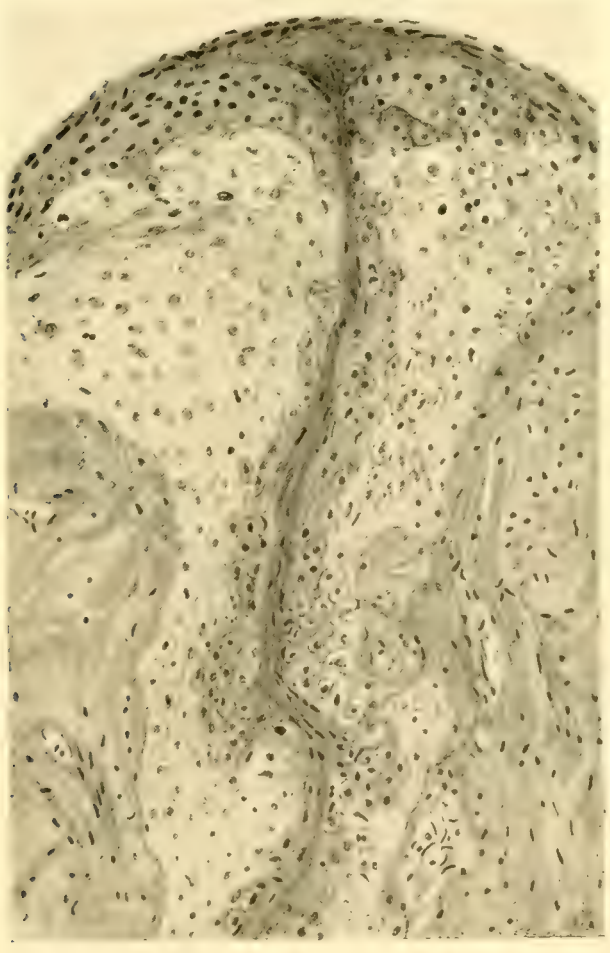

Fig. 25.

Zellen nicht mehr zu unterscheiden sind. Erst nach aussen von dieser Schichte liegt ein schmaler Streifen hyalinen Knorpels. In den anderen Teilen des Gelenkes sind diese blau gefärbten Knorpelzonen miteinander vereinigt, so dass also eine knorpelige Synchondrose besteht. Hier kann man an dem einen, schwächer gefärbten Objekt erkennen, dass innerhalb dieser Zone nur mehr Grundsubstanz vorhanden ist, in welcher konturierte, aber leere maschenartige Lücken liegen. Es sind also hier die Zellen der mittleren Knorpelzone offenbar zugrunde gegangen. Nur an wenigen Stellen besteht eine einfache knorpelige Verbindung, innerhalb welcher bloss eine mediane, etwas lebhafter mit Hämatoxylin gefärbte Grundsubstanz, im übrigen aber normales Gewebe vorhanden ist. Die eben beschriebene Art der Knorpelveränderung, die offenbar eine Vorstufe des Ersatzes des Knorpels durch Knochen darstellt, hat keine Ähnlichkeit mit einer der sonst vorkommenden endochondralen Ossifikationsformen. An der medialen Seite liegt ein mässig starkes Kapselband, an der lateralen fehlt ein solches.

Edentata.

Tolypeutes tricinctus. (Ein Exemplar.) (Fig. 20.)

Die innerhalb der Kontaktfläche der Gehörknöchelchen gelegenen Knorpelüberzüge zeigen eine deutliche Differenzierung in mehrere Schichten. Unmittelbar an den Knochen stösst eine hyaline Schichte, mit deutlichen Kapseln und gut erhaltenen Kernen. Sie wird vielfach durch einen mit Hämatoxylin lebhaft blau gefärbten Saum von der oberflächlichen Schichte getrennt. In dieser wiederum nimmt die Grundsubstanz das Eosin bis zu einem gewissen Grade auf. Die Zellen und ihre Kerne erscheinen hier zumeist sehr blass, ja sind oft überhaupt kaum färbbar. An der Oberfläche dieses Gewebes zeigt sich dann ein lebhafter mit Eosin gefärbter Streifen, in welchem Strukturen

überhaupt nicht mehr zu unterscheiden sind und höchstens an manchen Stellen körnige Schollenbildung vorkommt. Neben diesen Schollen sieht man aber auch vielfach deutlich in Abstossung begriffene und zugrunde gehende Zellen. Zwischen beiden Knorpelflächen liegt zumeist ein Spalt, der von den beschriebenen Schollen erfüllt ist. Nur in der Mitte der Verbindung scheint ein direkter Übergang der Knorpellagen ineinander zu bestehen. Das kräftig entwickelte Kapselband zeigt in seinem inneren Teile gleichfalls deutlichen Übergang in die genannte, zwischen den Knorpeln liegende amorphe Masse. An einer Stelle reicht ein Markraum des Amboss bis unmittelbar unter den Knorpel. Hier fehlt die hyaline Knorpelschichte und das Bindegewebe des Markraums stösst direkt an die oben beschriebene oberflächliche Knorpelschichte der schwach färbbaren Kerne.

Carnivoren.

Canis familiaris. (Drei Gehörorgane.) (Fig. 21.)

Das auffallendste ist eine nicht unbedeutende Inkongruenz der einander zugekehrten Knochenoberflächen, die namentlich dadurch zum Ausdruck kommt, dass der Knorpelüberzug des Hammers eine vertiefte Rinne besitzt, die sich bis an den äusseren Rand der Verbindungslinie verfolgen lässt und von lockerem Bindegewebe ausgefüllt ist. Dieses Bindegewebe strahlt wieder einerseits in die hyalinen Knorpelüberzüge, andererseits in die zwischen ihnen gelegene Gewebsschichte ein und tritt mit beiden in innigen Zusammenhang. Die Knorpelüberzüge selbst sind wieder nur in der Nähe des Knochens deutlich hyalin, weiter oberflächlich zeigen sie in einer schmalen Zone eine blau färbbare Grundsubstanz, dann folgt ein Übergang des Knorpels in ein rot gefärbtes und mit parallel der Oberfläche gestreckten Zellen versehenes Gewebe. An der Oberfläche dieser Zone findet man deutliche Degeneration,

wobei insbesondere auch zellfreie Faserzüge sich von der Oberfläche abblättern. An anderen Stellen wieder liegt zwischen diesen Knorpeloberflächen ein eigentümliches Gewebe, welches schon mehrfach im vorhergehenden als Zwischenschichte bezeichnet und beschrieben worden ist. Von der Oberfläche der Knorpel gliedern sich an manchen Stellen plattenartige Auswüchse und Vorsprünge ab, die dann auf einer Reihe von Schnitten frei erscheinen und so Trugbilder eines Meniscus hervorrufen. Wieder an anderen Stellen ist zwischen den Knorpeloberflächen weiter nichts als eine rot gefärbte wie koaguliert aussehende Masse im Gelenksspalt zu erkennen, ohne dass an der Oberfläche der Knorpel selbst eine Degeneration nachweisbar wäre. An den geschilderten Degenerationsvorgängen nimmt auch hier wieder die innere Lage des Kapselbandes teil, von welchem aus sich Keile von Bindegewebe zwischen die beiden Knöchelchen hinein einschieben. Ein kräftiges Seitenband ist namentlich medial entwickelt.

Canis vulpes. (Zwei Exemplare.) (Fig. 22.)

Bei beiden untersuchten Exemplaren ergibt sich in bezug auf die Gestaltung der Gehörknöchelchenverbindung ähnliches wie bei Canis familiaris. Auch hier besteht auf eine Strecke hin eine durch Inkongruenz der einander zugewendeten Oberflächen geschaffene Rinne, die mit lockerem Bindegewebe ausgefüllt ist, in dem aber stellenweise straffere Bindegewebszüge auffallen (s. Fig.). Der hyaline Knorpel ist nur in einer schmalen Zone blau gefärbt mit den charakteristischen Veränderungen der Zellen, und er geht in die rot gefärbte Zwischenschichte über, die nur an wenigen Stellen Andeutungen von Zerfall zeigt, während sie meist noch in Veränderung begriffene Zellen enthält, deren Kerne vielfach die Unterscheidung nicht mehr ermöglichen, ob sie Knorpel- oder Bindegewebszellen ent-

sprechen, das ebenfalls, von den Seitenbändern her, in die Zwischenschichte einstrahlt.

An einzelnen Stellen sind deutliche Knorpelzusammenhänge nachweisbar, während meist eine bald mehr, bald weniger deutliche Trennungslinie innerhalb der Zwischenschichte verläuft. Ein aussergewöhnlich starkes Ligament liegt am Rand.

Die meniscoidalen Bildungen und der weitgehende Zerfall der Zwischenschichte, wie wir sie beim Hund angetroffen haben, fehlen hier.

Mustela foina. (Zwei Exemplare.) (Fig. 23.)

Die Knochenverbindung verhält sich deutlich verschieden in der medialen und in der lateralen Hälfte. Lateralwärts besteht ein deutlicher Gelenksspalt, der von typischem Knorpel begrenzt wird, nur sind die oberflächlichen Knorpelzellen ziemlich stark abgeplattet und die Kapseln wenig deutlich. Die Knorpelgrundsubstanz ist hier ungefärbt oder nur ganz leicht eosinrot. Weiter nach aussen kommt zunächst eine blau färbbare, dann eine ungefärbte, typisch hyaline Schichte. Im medialen Abschnitt liegen die Knorpelflächen nirgends aneinander, sondern sie sind durch einen relativ grossen Abstand getrennt. Dieser Zwischenraum ist durch fibrilläres, lockeres Bindegewebe ausgefüllt, das sich innig mit den Knorpeloberflächen vereinigt. Innerhalb dieses Bindegewebes treten mehrfach unregelmässige Spalträume auf, die eine Art Gelenkshohlraum der lateralen Hälfte darstellen. In der Umgebung dieser Spalträume und auch sonst an der Oberfläche des Knorpels der lateralen Partie erscheinen wieder Degenerationen und Umbildungen des Gewebes in homogene Massen. Doch spielen diese Prozesse hier relativ eine sehr geringe Rolle. Der von Bindegewebe erfüllte Zwischenraum zwischen den Knochen setzt sich dann noch in eine Rinne fort, die in den Hammer eingelassen erscheint und am vorderen Ende der

Knochenverbindung mündet. Das Seitenband ist lateral nur wenig, medial sehr stark entwickelt. An beiden Seiten hängt es mit dem interartikulären Bindegewebe zusammen.

Foetorius putorius. (Zwei Exemplare.)

Verhält sich ähnlich wie Mustela foina, nur ist hier die Zone der strukturlosen Substanz breiter und das Eintreten des fibrillären Bindegewebes in die Formation der Zwischenschichte wird hier, innerhalb der im Hammer gelegenen Rinne, besonders deutlich.

Foetorius vulgaris. (Ein Gehörorgan.)

Auch hier ergibt sich ein Befund, der mit den vorhergehenden im wesentlichen übereinstimmt; nur ist hier in der hellrot gefärbten Zwischenschichte meist nur schwer, manchmal gar nicht, ein Spalt zu entdecken, und das lockere Bindegewebe in dem durch die Inkongruenz der Knöchelchen gebildeten Raum ist deutlich straffer als bei den früher beschriebenen Species.

Viverra Zibetha. (Ein Exemplar.)

Es besteht eine ziemliche Übereinstimmung in dem Kontur der Hammer- und Ambossoberfläche. Nur in einem umschriebenen Teil des medialen Abschnittes findet sich ein etwas breiterer Spalt, in den Bindegewebe eindringt. Die Knorpeloberflächen sind nicht glatt, sondern vielfach unregelmässig eingebuchtet und vorgewölbt, wobei aber Erhöhungen und Vertiefungen einander entsprechen, die beide keine besondere Höhe erreichen. Es handelt sich dabei meist nur um Unregelmässigkeiten von Dimensionen einer Knorpelzelle. Auch hier zeigt der Knorpel die schon im vorhergehenden oft beschriebene Schichtung in die hyaline, dem Knochen anliegende Zone, mit deutlichen Kapseln und in die von dieser durch

eine blau gefärbte Linie abgesetzte oberflächliche Schichte ohne Kapseln, deren Randpartien wiederum sich lebhaft mit Eosin färben, zugrunde gehende Zellen enthalten und schliesslich in eine körnige Masse übergehen, die aber gerade bei dem untersuchten Individuum nur in geringem Masse vorhanden ist. Ein Grenzspalt zwischen den Berührungsflächen der Knorpel ist fast durchwegs ausgebildet. Das mässig starke Kapselband hat an seiner Innenseite wieder einen Belag von lockerem Bindegewebe, das in den degenerierenden Knorpel einstrahlt und sich mit diesem restlos vermischt. Zum Unterschied von den anderen Raubtieren besteht hier kein Hohlraum mit lockerem Bindegewebe.

Herpestes fasciatus. (Zwei Gehörorgane von einem Individuum.)

Auch hier findet sich das typische Verhalten der einander zugewendeten Knorpelzonen. Dabei zeigt es sich besonders deutlich, dass gelenkwärts von den Verkalkungszonen in der blass gefärbten Zwischenschichte noch wohl erkennbare Knorpelzellen liegen, die erst in der beiden Knochen gemeinsamen Partie der Zwischenschichte ganz verschwinden. Diese selbst hat zum Teil einen Längsspalt, zum Teil ist sie bald da, bald dort von der Knochenoberfläche abgehoben, so dass meniscoidale Bilder entstehen. Diese aber entsprechen deutlich keiner anatomischen Formation, sondern tragen ganz klar das Gepräge der Zufallsbildung an sich.

Felis domestica. (Zwei Exemplare.)

Die Form der Berührungsflächen ist eine im allgemeinen gut übereinstimmende, nur an der medialen Seite und in der Mitte liegt ein etwas ausgedehnterer Raum, der durch lockeres Bindegewebe ausgefüllt ist. Auch hier ist fast durchgehends ein Spalt zwischen beiden Knorpeloberflächen zu sehen, inner-

halb dessen die nun schon wohl bekannte amorphe Substanz liegt, während an seinen Rändern die typischen Degenerationsprozesse ablaufen, und an den Enden der Verbindung tritt auch hier wieder das Kapselbindegewebe mit Knorpel und Zwischenschichte in nicht mehr auflösbaren Kontakt. An dem einen Objekt sind die Degenerationsprozesse deutlicher als an dem anderen. Das Kapselband ist namentlich medial stark.

Felis concolor. (Ein Gehörorgan.)

Die Kongruenz zwischen beiden Berührungsflächen ist hier grösser als bei F. domest. Der Knorpel verhält sich ganz so wie dort, nur zeigen sich häufiger unauflösbare Zusammenhänge, allerdings nur durch eine Substanz gebildet, die schon in der Mitte zwischen Knorpel und amorpher, zerfallener Zwischenschichte steht. Zum Teil ist eine deutliche Trennung nachweisbar; rein knorpelige Zusammenhänge kommen nicht vor.

Pinnipedia.

Phoca vitulina. (Ein Exemplar.)

Die Knochenverbindung zeigt eine Art Gelenksspalt, hauptsächlich im lateralen Anteil. In der Mitte und im medialen Teil sind die Oberflächen der Knochen verbunden durch ein Gewebe, das durch Bindegewebsfasern und durch Kapselzellen, diese allerdings in verhältnismässig geringer Anzahl, charakterisiert ist. Streckenweise ist dieses Gewebe vollständig zerfallen. Soweit sich, mit Rücksicht auf den unvollkommen erhaltenen Zustand des Objektes, urteilen lässt, handelt es sich um eine breite Verbindung der Knochen durch Faserknorpel, der vielfach wieder in Degeneration begriffen ist. An die Faserknorpellage schliesst sich zunächst Knorpel mit blau gefärbter Grundsubstanz und dann ungefärbter typischer Hyalinknorpel mit Kapselzellen. Die Grenzen einerseits zwischen Knorpel

und Knochen, andererseits zwischen typischem Knorpel und Faserknorpel verlaufen sehr unregelmässig, oft zackig. An der medialen Seite ist ein kräftiges Band vorhanden. Ein grosser Teil der medialen Fläche der Gehörknöchelchen ist von einem cavernösen Gewebe bedeckt, wie es für das Mittelohr der Pinnipedia charakteristisch ist.

Ungulata.

Equus caballus. (Ein Exemplar.) (Fig. 24.)

Hier fällt vor allem die grosse Unregelmässigkeit der Verbindungslinie beider Knochen in die Augen. Die Knorpelüberzüge tragen an den einander zugewendeten Oberflächen eine Menge grösserer und kleinerer Vorsprünge und Vertiefungen. Sie sind an vielen Stellen durch einen deutlichen Spaltraum voneinander getrennt, doch kommen mitten in der Verbindungszone sowohl ein festes fibröses Band als auch eine Brücke aus verkalktem Knorpel vor. Daneben finden sich Zusammenhänge, durch zellfreie Massen gebildet, die ohne Grenzlinie in die Knorpelzone übergehen. Es zeigt sich, dass in der obersten Knorpellage noch wohl erhaltene Knorpelzellen liegen, nach aussen davon aber Vacuolen in der Grundsubstanz auftreten, die teils eine körnige, teils eine schaumige Struktur aufweist. Diese schaumige Massen gehen dann weiterhin in amorphen Detritus über. Solche amorphe oder körnige Massen finden sich auch in denjenigen Strecken, in welchen ein Gelenksspalt vorhanden ist. Die Knorpelüberzüge der Knochen selbst lassen wieder mehrere Schichten unterscheiden; die äusserste, die oberflächlich in die strukturlosen Massen übergeht, ist charakterisiert durch eine mit Eosin schwach färbbare Grundsubstanz und durch kleine Zellen, zumeist mit deutlichen Kapseln. Dann folgt eine scharfe blaue Linie, längs welcher mehrfach feine körnige blaue Niederschläge in der Grund-

substanz auftreten (Verkalkungsprozess). Diese Linie verläuft sehr unregelmässig, zackig. Peripher von ihr findet sich dann wieder typischer Hyalinknorpel. Das ringsum kräftige Kapselband hängt vielfach mit der degenerierten oberflächlichen Knorpelschichte zusammen, ja es ist an seiner Innenseite ebenfalls von solchem Knorpel bekleidet. Im ganzen ist, mit Rücksicht auf den centralen bindegewebigen Zusammenhang und die vorhandene, wenn auch nur schwache Knorpelbrücke und weiterhin mit Rücksicht auf die grosse Unregelmässigkeit der Gelenksflächen an eine Beweglichkeit des Gelenks sicher nicht zu denken, sondern es ist höchstens eine Art elastischer Verbindung vorstellbar. Die schon oft beschriebenen regressiven Veränderungen sind in diesem Objekt besonders ausgesprochen.

Sus scrofa domestica. (Drei Exemplare.)

Die Knochenverbindung ist durchwegs eine kontinuierliche, doch rein bindegewebige. Zwischen den einander zugekehrten Flächen findet sich eine mediane Gewebszone, die mit Eosin färbbar ist und im Anschluss an den Knochen noch im wesentlichen die Charaktere desselben, also namentlich Kapselzellen in homogener Grundsubstanz besitzt. Gegen die Mitte wird die Grundsubstanz mehr und mehr deutlich fibrillär, die Zellen verlieren ihre Kapseln und strecken sich in der fibrillären Richtung. Gerade median verdichtet sich dann, wenigstens in einem Abschnitt, das fibrilläre Lager, färbt sich hier mit Eosin sehr intensiv und es scheint auch hier zur Degeneration des Gewebes zu kommen. Auf diese Weise wird eine Spaltbildung zwischen den Knochen zwar vorbereitet, aber wenigstens an den drei untersuchten, noch jugendlichen Individuen nicht wirklich ausgebildet. Das mediane Bindegewebe hängt mit dem Kapselband kontinuierlich zusammen; dieses Band ist ringsum ziemlich gut entwickelt. Eine etwas grössere Menge fibrillären

Bindegewebes findet sich mitten im Gelenk in der Furche, welche über dem Ambosskopf verläuft.

Cervus capreolus. (Zwei Exemplare.) (Fig. 25.)

Die Kontaktflächen sind hier unregelmässig höckerig und greifen mit mehrfachen Vorsprüngen und Einbuchtungen ineinander ein. Die Knorpelüberzüge sind nicht durch scharfe Linien begrenzt, sondern gehen allmählich und in einer sehr unregelmässigen Begrenzung in ein Zwischengewebe über, das im wesentlichen den Charakter des fibrillären Bindegewebes hat, mit Eosin sehr lebhaft färbbar ist und in der Mitte vielfach strukturlos oder körnig erscheint sowie Längsspalten aufweist. Im fibrillären Bindegewebe liegen auch isolierte Knorpelherde, die Knorpelzonen selbst sind deutlich hyalin, mit einer Randzone, die das Hämatoxylin etwas stärker annimmt. Das Kapselband ist an der medialen Seite etwas kräftiger als an der lateralen, aber im ganzen nicht besonders stark. Die Verbindung der beiden Knochen ist jedenfalls eine feste und in Anbetracht der Schmalheit der eingeschalteten Bindegewebsschichte ist selbst eine irgendwie nennenswerte Elastizität dieser Verbindung nicht anzunehmen.

Cervus elaphus. (Ein Exemplar.) (Fig. 26.)

Die gröberen Verhältnisse ähneln im wesentlichen dem Vorhergehenden. Die blassblaue hyaline Knorpelschichte ist sehr deutlich durch eine dunkelblaue Zone, die Kalkschollen enthält, abgegrenzt. An sie schliesst sich eine erst blasse, dann intensiv rote Zwischenschichte, in der die Elemente des Knorpel- und Bindegewebes noch gut erkennbar sind. Ein Spalt ist nur im medialen Anteil auf eine Strecke hin zu sehen, lateral findet sich ein unmittelbarer Zusammenhang durch eine zum Teil noch als Bindegewebe, zum Teil als Knorpel charakte-

risierte Zwischenschichte. Gegen die Mitte zu findet ein Auseinanderweichen statt, wodurch kleine Hohlräume gebildet werden, die dann wieder durch zartes Bindegewebe zusammenhängen.

Capra hircus. (Drei Exemplare.)

Bei dieser Species charakterisiert sich die Verbindung wieder erstens durch die unregelmässige Form der Knorpeloberflächen, die Höcker und Furchen besitzen, und zweitens durch eine kontinuierliche Bindegewebslage, welche die Knorpel miteinander verbindet. In diesem Bindegewebe treten wieder an einzelnen Stellen Spalten auf, doch ist die Menge dieser Spalten eine recht geringe. Überhaupt ist die Dicke der Bindegewebslagen im grössten Teil der Verbindung eine sehr geringe; da die Unregelmässigkeiten der Knorpeloberfläche nicht ganz miteinander kongruent verlaufen, so schwankt der Durchmesser dieser Bindegewebslage entsprechend den jeweiligen Abständen. Das Bindegewebe ist ziemlich zellreich, Degenerationen kommen nur in beschränktem Ausmasse vor.

An einer der Serien ist übrigens sowohl die Degeneration des Bindegewebes als die Spaltbildung viel mehr ausgesprochen als an den anderen.

Das ziemlich kräftige Kapselband hängt mit der beschriebenen Bindegewebslage zusammen. Die Details der Knorpelflächen zeigen eine weitgehende Übereinstimmung mit den beim Reh beschriebenen.

Bos taurus. (Zwei Exemplare.)

Die Knorpelflächen besitzen eine etwas grössere Regelmässigkeit als bei den bisher beschriebenen Wiederkäuern. Namentlich sind die buckelartigen Vorsprünge der Knorpelflächen weniger hervortretend und das dazwischen liegende

Gewebe hat infolgedessen einen gleichmässigeren Dickendurchmesser. Stellenweise kommen wenigstens an einer der untersuchten Serien partielle, inselförmige Ablösungen von Knorpelgewebe vor, so dass auf den Querschnitten das Bild knorpeliger Einlagerung, einer Meniscus ähnlichen Formation, zustande kommt. Doch lehrt die weitere Verfolgung derselben Serie, dass dieses Knorpelband wieder mit dem Oberflächenknorpel zusammenhängt. In dem Zwischengewebe sind Spaltbildungen nur in beschränktem Masse ausgeprägt. Gegen den Rand zu weichen die Knorpel etwas stärker auseinander und es kommt zu keilartigen Verdickungen des dazwischen gelegenen Gewebes. Dabei bestehen diese Keile teils aus lockerem Bindegewebe, teils aus einem Übergangsgewebe zum Knorpel (Faserknorpel). Das Zwischengewebe hingegen besteht nicht aus deutlichem Bindegewebe wie bei den früher beschriebenen Arten, sondern ist eine Art modifizierten Knorpels, mit oberflächlich lebhaft rot gefärbter Grundsubstanz. Teilweise findet man innerhalb dieser körnige Struktur und zugrunde gegangene Zellen, so dass ein Streifen degenerativ veränderten Gewebes die beiden Knochen voneinander trennt. Im ganzen ist aber die Knochenverbindung im grössten Teil ihrer Ausdehnung eine sehr innige und dichte.

Die Keile hängen mit den nicht besonders kräftig entwickelten Kapselbändern zusammen; die Knorpelbeläge der Knöchelchen sind wenig charakteristisch, es ist weder eine blau gefärbte Randzone, noch auch sonst eine scharf abgesetzte Schichtung dieser Knorpel deutlich. Ebensowenig ist die Grenze zwischen der Knorpel- und der intermediären Bindegewebslage scharf; die Gewebe gehen ineinander über.

Ovis aries. (Zwei Exemplare.) (Fig. 27.)

Das Schaf unterscheidet sich in einer Reihe von Punkten von den anderen Wiederkäuern. Im grössten Teil der Knochen-

verbindung ist ein Spalt ausgebildet, nur im caudalen Anteil des Gelenkes gibt es kleine Knorpelbrücken und bindegewebige Zusammenhänge. Die den Spalt begrenzenden Knorpelwände stellen keine Ebene dar, sondern zeigen wieder sanfte Erhabenheiten und Vertiefungen, ohne dass die Unebenheit eine sehr auffallende wäre. Immerhin kann man nicht von glatten Flächen sprechen. Im ganzen Bereich des Spaltes findet sich eine amorphe oder körnige Masse, die frei im Spalte zu liegen scheint und etwa als eine durch die Fixation des Objektes koagulierte Synovia aufgefasst werden könnte, wenn nicht einerseits ihre Menge und ihr Reichtum an Fasern und koagulierten Bestandteilen, andererseits ihr Zusammenhang mit in Degeneration begriffenen Anteilen der Gelenksränder beweisen würde, dass es sich auch hier wieder um bereits abgestossene und veränderte Bindegewebsformationen handelt. In der Nähe der Knorpelbrücken findet sich nämlich wieder fibrilläres Bindegewebe zwischen den benachbarten Oberflächen und hier ist wieder an den Rändern desselben Pyknose der Kerne, Verwaschung der faserigen Struktur und Auftreten intensiver Faserfärbbarkeit mit Eosin zu konstatieren. Auch im Bereich der Spaltbildung lässt sich eine Veränderung der äussersten Knorpelzonen erkennen. Nach aussen von einer blau gefärbten Verkalkungszone liegt nämlich eine mit Eosin stark gefärbte schmale Lage, in welcher teils noch typische, aber kleinere Knorpelzellen, teils platte, parallel der Oberfläche gestreckte Zellen, teils endlich, wenn auch vereinzelt, wieder deutliche degenerierte Zellen zu bemerken sind. Offenbar wird also auch von der Oberfläche des freien Gelenksspaltes aus fortwährend zugrunde gegangenes Material abgestossen. Entsprechend der im allgemeinen viel lockereren Verbindung der Knochen, als dies bei den anderen Wiederkäuern der Fall war, ist hier das Kapselband sehr kräftig entwickelt. Wieder findet sich Bindegewebe auch an der Innenseite des Kapselbandes und setzt sich,

zwischen die Knochen einstrahlend, fort, wieder ist in den dadurch gebildeten Bindegewebskeilen Degeneration nachweisbar. Trotz der Ausbildung eines deutlichen Spaltes ist demnach mit Rücksicht auf diese Bänder und mit Rücksicht auf die, wenn auch degenerierten, Einlagerungen sowie die vorhandene Unregelmässigkeit der Oberflächen eine irgendwie in Betracht kommende Beweglichkeit nicht anzunehmen.

Primates.

Macacus rhesus. (Drei Exemplare.) (Figg. 28 u. 29.)

Im Bereiche der Verbindung zeigen die Knorpel glatte Oberflächen, deren Randschicht mit Eosin stärker färbbar ist und stärker gefärbte Kerne enthält. Zwischen den Knorpelflächen liegt eine teils grobfaserige, teils anscheinend homogene Zwischenschichte, in welcher, wenigstens im grössten Teil ihrer Ausdehnung, Kerne nicht nachweisbar sind. An der Peripherie geht diese Zwischenschichte deutlich in faseriges Bindegewebe über, dessen Kerne in der Übergangszone pyknotisch und stärker färbbar sind, während noch weiter peripher normale Kerne vorkommen. Dieses Bindegewebe sitzt breit basig auf der straffen dicken Kapsel, schiebt sich also auf dem Querschnitt keilförmig zwischen die Ränder der Knorpel und geht an der Spitze des Keiles kontinuierlich in die Zwischenschichte über. Zumeist ist diese selbst von den Knorpeloberflächen durch einen deutlichen Spalt getrennt, doch findet sich stellenweise auch eine innige Verbindung beider. An anderen Stellen wieder hängen die Knorpelüberzüge der Knochen innerhalb ihrer mit Eosin rot gefärbten Schichten kontinuierlich miteinander zusammen und die Abgrenzung dieser Knorpelbrücken gegen die Zwischenschichte bleibt undeutlich. An der einen Serie, bei welcher die einander zugewendeten Knorpelflächen der Fläche nach getroffen sind, zeigen sich auf den Flachschnitten nirgends

wirkliche Spaltbildungen in der Zwischenschichte. Dabei sieht man von aussen nach innen zu deutlich das Blasserwerden der Kerne und die Verwischung der Knorpelzellgrenzen in der Zwischenschichte, während gleichzeitig die Bindegewebskerne von der Kapsel her ebenfalls innerhalb der Keilstücke verschwinden, so dass die Zwischenschichte tatsächlich wie ein morphologischer Übergang vom Knorpel zum fibrillären Bindegewebe anmutet.

Bei dem dritten Exemplar ist ein eigentlicher knorpeliger Zusammenhang nirgends zu finden. Dafür sind an entsprechenden Stellen degenerierende Zellen zwischen den beiden Knorpelbelegen vorhanden und eine scharfe Grenze zwischen lebendem Knorpel und Zwischenschichte ist nicht zu sehen. Im Bereich der Degeneration zeigen die Zellen bei starker Vergrösserung den Kern in eine Menge feiner homogener, manchmal staubähnlicher Körnchen aufgelöst. An einigen Stellen scheint die Zwischenschichte zu fehlen und dann ist ein Spalt zwischen den Knorpeln vorhanden. Ausserdem fällt auf, dass nach innen von der Zone der blau konturierten Knorpelkapseln noch eine dünne Schichte mit kleineren Zellen ohne deutliche Kapseln liegt.

Macacus nemestrinus. (Zwei Exemplare.)

Das Verhalten ist im wesentlichen das gleiche wie beim Macacus rhesus. Nur hat hier die Zwischenschichte einen geringeren Querdurchmesser. Die Keile und die Zwischenschichte sind beide vielfach völlig zerklüftet, so dass sowohl Querteilungsbilder als auch Meniscusbilder entstehen. Sehr deutlich sieht man, wie die nach innen von der stark tingierten Knorpelzone gelegenen Knorpelzellen sich auch noch auf die Seitenflächen des Knorpels, dort wo er schon an die Keile grenzt, erstrecken. Man findet auch in der Zwischenschichte, gegen das Ende der Serie zu, deutliche Bindegewebskerne auftreten, wie sie sonst nur beim Übergang des Kapselbandes in die Keile zu finden

sind. An mehreren Stellen sind Knorpelbrücken zwischen Hammer und Amboss vorhanden, die den Charakter der gefärbten Zone an sich tragen. Sowohl durch den kontinuierlichen Übergang der Zwischenschichte als auch insbesondere durch die Knorpelbrücken scheint die Verbindung der beiden Knochen eine sehr innige und feste zu sein.

Hylobates leuciscus. (Ein Exemplar.)

Der schlechte Konservierungszustand des bereits sehr alten Objektes verhindert eine genaue Untersuchung der feineren Details, da nicht einmal die Kerne des Bindegewebes gefärbt sind. Die Zwischenschichte ist ganz schwach rosenfarben, zum Teil allseits fest anhaftend, zum Teil zerfallen. Man findet in ihr daher auch längs verlaufende, zungenförmige Lappen, mit Reihen von sichtlich veränderten Zellen. Man findet nicht nur deutliche Verkalkung der entsprechenden Knorpelzone, sondern auch Kalkkonkremente in der Zwischenschichte selbst. Die auch hier vorhandenen keilförmigen Stücke schliessen sich unmittelbar an das periostale Bindegewebe an.

Homo sapiens. (Zwei Exemplare.)

Aus der von Schmidt gegebenen Beschreibung und aus den von mir untersuchten Fällen ergibt es sich, dass auch beim Menschen von einer Gelenksbildung nicht die Rede sein kann. Die einander zugewendeten Knorpeloberflächen sind zumindest im grössten Teil ihrer Ausdehnung durch Bindegewebe miteinander vereinigt. Dieses Bindegewebe ist teils auf eine ganz niedrige Lage reduziert, teils weist es eine etwas grössere Dicke auf. In diesen etwas dickeren Anteilen kommen dann auch abgesprengte Knorpelzellen oder in zungenförmigem Zusammenhang mit der Knorpeloberfläche stehende Fortsätze vor. Im Bindegewebe treten auch hier wieder teils Degenerationen

Fig. 26.

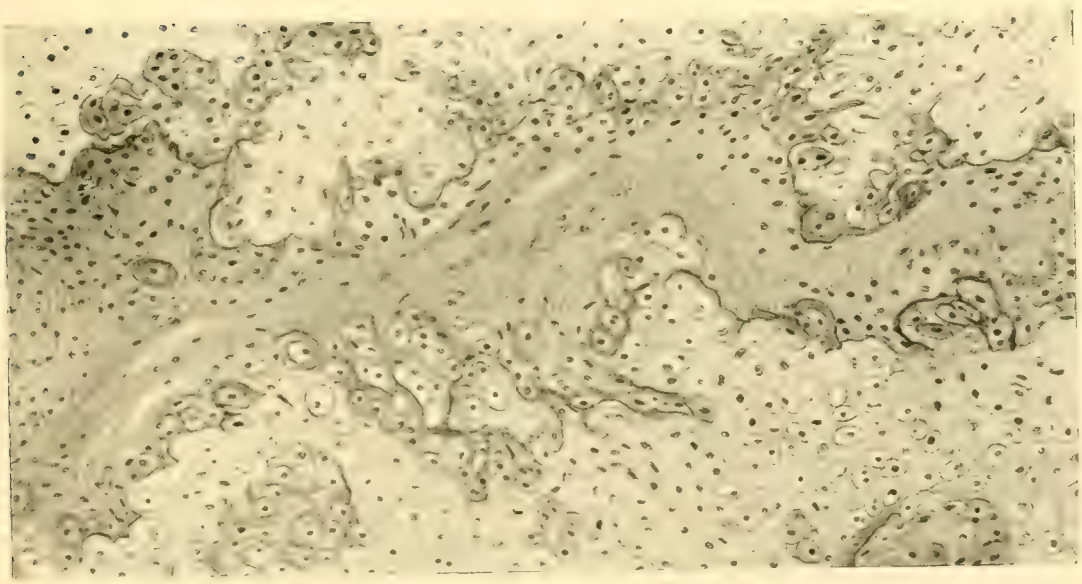

Fig. 27.

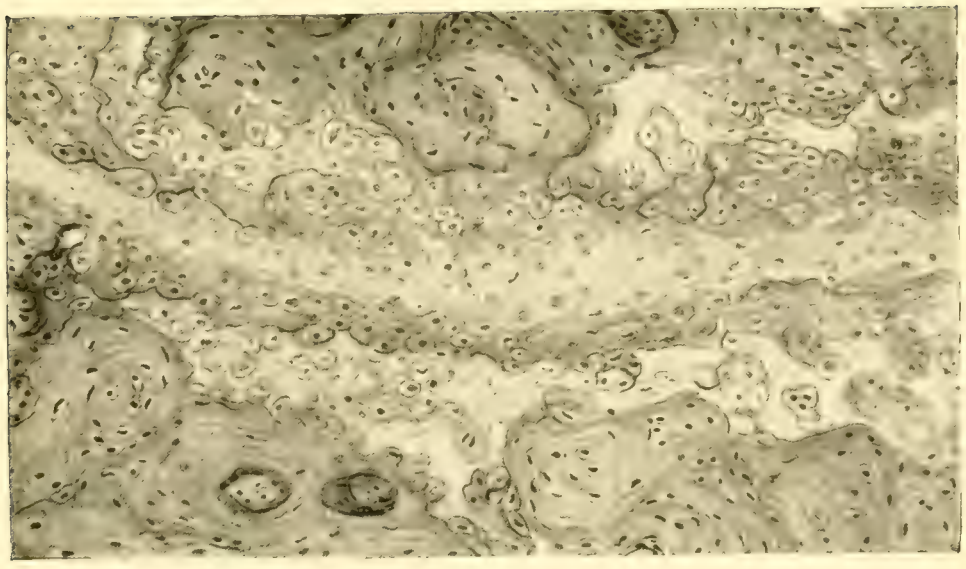

Fig. 28.

Fig. 29.

mit Zerfall der Zellen und Ausbildung von körnigem Detritus auf, teils erscheinen darin Spaltbildungen, die namentlich am Rande deutlich sind. Eine scharfe Grenze zwischen dem Bindegewebe und dem knorpeligen Überzug ist nicht zu ziehen. Das Gewebe geht ineinander über. Wieder ist das kräftige Kapselband an der Innenseite mit dem Bindegewebe in direktem Zusammenhang. Ein typischer Bindegewebs- oder Faserknorpel im Sinne der Histologen ist nirgends nachweisbar.

D. Zusammenfassung der Befunde nach dem zoologischen System.

1. Monotremata. Bei dem einzigen von mir untersuchten Vertreter dieser Ordnung (Echidna aculeata) besteht eine solide Verbindung des Hammers mit dem Amboss durch echten Faserknorpel, der den hyalinen Knorpelbelägen der beiden Knöchelchen direkt anliegt. Für Echidna hystrix ist nach Denker (18) dasselbe anzunehmen.

2. Marsupialia. Da die zwei von mir untersuchten Gehörorgane von Beuteljungen stammten, kann ich über die Verhältnisse am Erwachsenen mich nicht äussern.

3. Insectivora. Hier finden wir ausserordentliche Verschiedenheiten in der Ausbildung der Hammer-Amboss-Verbindung.

Erinaceus zeigt einen auffallend weit vorgeschrittenen Zerfall der knorpeligen Anteile, insofern als hier an die Schichten des hyalinen Knorpels, in denen schon deutliche Zeichen des Zerfalls auftreten, eine rot gefärbte amorphe Zone sich anschliesst, in der auch das aus dem Kapselband stammende Bindegewebe strukturlos zerfällt und die den ganzen Zwischenraum zwischen beiden Knochen ausfüllt.

Bei Talpa besteht zum Teil eine echte knorpelige Ankylose, zum Teil ist aber auch hier eine amorphe Zone zwischen

die Knorpellagen eingeschaltet, die typische Schichtung zeigen. Das Bindegewebe der Kapsel strahlt zwischen die Gelenkskörper ein, die es teilweise mit endothelartigen Zellen bekleidet; bei Sorex hingegen besteht eine ausserordentlich feste ankylotische Verbindung, die teils in direktem knöchernen Zusammenhange, teils aber in knorpeliger Verlötung der Gelenkskörper zum Ausdruck kommt. Das Genus Sorex verhält sich demnach wesentlich so wie gewisse Rodentia, mit denen ja nach Hertwig (26) die Insectivoren überhaupt in einer Anzahl anatomischer Merkmale Ähnlichkeit zeigen.

4. Chiroptera. Hier finden sich sogar bei nahe verwandten Species wesentliche Unterschiede. Im allgemeinen lässt sich sagen, dass an den verhältnismässig dünnen Knorpelbelägen die Degenerationserscheinungen nicht so ausgesprochen auftreten. Ziemlich charakteristisch scheint für die Fledermäuse ein klaffender Spalt im medialen Anteil der Verbindung zu sein, dessen Ränder, in entgegengesetzter Richtung konkav, nicht unbedeutend voneinander abstehen, während im medialen Abschnitt zum Teil knorpelige Ankylose, zum Teil dichte Aneinanderlagerung unebener Knorpeloberflächen, zum Teil endlich auch Einschaltung einer rot gefärbten strukturlosen Zwischenschichte, allerdings nur in geringem Masse, vorkommt. Die Seitenbänder sind ziemlich derb und bei einer Art (Rhinopoma) sogar durch echten Faserknorpel verstärkt.

5. Rodentia. Bei den Nagern sehen wir zwar sehr verschiedene Formen der Verbindung, vorherrschend ist aber hier eine sehr feste Vereinigung der beiden Knochen, die häufig bis zur echten knöchernen Ankylose fortschreitet, oft aber auch nur als eine knorpelige Verlötung auftritt. Schon die älteren Untersucher haben bei makroskopischer Betrachtung in einer grösseren Zahl hierher gehöriger Species die Ankylose erkannt. Der Knorpel, der die beiden Knöchelchen verbindet, ist manchmal bei den knöchernen Ankylosen nur mehr inselförmig in

die Verbindungslinie eingestreut; wo er sich als Schichte einschiebt, lässt er oft nur durch sein tinctorielles Verhalten Spuren einer beginnenden Veränderung erkennen, die als erste Ansätze des Zerfalles gedeutet werden kann, den wir bei anderen Ordnungen regelmässig finden. Auch existiert manchmal eine gewebliche Kontinuität durch ein fibrilläres Gewebe, wenn auch mit sehr spärlichen Zellen, manchmal wieder ein Zusammenhang nur durch ein strukturloses Gewebe. Wirkliche Spaltbildung kommt nur stellenweise und selten vor und ist zum Teil sogar mit Wahrscheinlichkeit als Artefakt zu bezeichnen (Feldmaus). Das Genus Myoxus ähnelt in manchen Beziehungen den Carnivoren.

6. Edentata. Bei der einzigen untersuchten Species findet sich eine weitgehende Degeneration der Knorpellagen bis zum scholligen Zerfall und dabei an anderen Stellen partiell knorpeliger Zusammenhang.

7. Carnivora. Sie zeichnen sich vor allem meist durch eine deutliche Inkongruenz der einander zugewendeten Flächen von Hammer und Amboss aus. Durch eine tiefe Einbuchtung des Hammers entsteht nämlich innerhalb der Verbindungszone ein Hohlraum. Dieser wird durch ein lockeres Bindegewebe ausgefüllt, das deutliche spindelförmige Zellen aufweist. Dieser Hohlraum scheint mit Ausnahme von Myoxus nur bei den Raubtieren vorzukommen. Abgesehen von dem rein bindegewebigen Zusammenhange von allerdings lockerem Charakter, der innerhalb dieses Hohlraumes vorliegt, vollzieht sich die Verbindung der Knöchelchen bei dieser Ordnung so, dass die hyalinen Knorpelflächen in der gesetzmässigen Weise degenerativen Prozessen unterliegen, als deren vorgeschrittenstes Stadium die Bildung einer eosinophilen strukturlosen Masse erscheint. Sie vermittelt den Zusammenhang zwischen beiden und liegt den hyalinen Oberflächen teils fest an und geht in sie über, teils löst sie sich gelegentlich von ihnen ab. Durch

das Auftreten von Spaltbildungen verschiedener Art innerhalb dieser Zwischenzone, die manchmal als Artefakte, jedenfalls aber meist als Zufallsbildungen imponieren, wird der Zusammenhang der Knöchelchen wieder unterbrochen und so entstehen auf einzelnen Schnitten meniscoidale und diarthrosenartige Bilder, wobei aber das Vorhandensein eines echten Meniscus bei Betrachtung der Serie mit Sicherheit in Abrede gestellt werden kann. Die Seitenbänder sind meist sehr straff und fest und sie erstrecken sich nicht selten von der Peripherie ziemlich weit central zwischen die Knöchelchen hinein.

8. Pinnipedia. Bei dem einzigen untersuchten Vertreter zeigt sich gleichzeitig weitgehender Zerfall der Knorpelüberzüge und ein festes knorpeliges Gewebe, das beide Knöchelchen im Centrum verbindet.

9. Ungulata. Hier sind teils ganz feste bindegewebige und Verkalkungsbrücken vorhanden, teils ist durch eine noch deutlichen Bindegewebs-Charakter tragende Zwischenschichte ein sehr inniger Zusammenhang aufrecht erhalten. Der bei einzelnen Species (Schaf) sehr weitgehende Zerfall, der sogar an Verflüssigung gemahnt, wird hier durch andere Mittel (Kapselband, Unebenheit der Oberflächen) wieder soweit paralysiert, dass eine Beweglichkeit immerhin so gut wie ausgeschlossen werden kann.

10. Primates. Auch hier findet sich ein Zusammenhang der gegenüberliegenden Knorpelflächen durch Bindegewebe, Knorpel oder auch durch die durch Verbindung und Veränderung beider resultierende Zwischenschichte. Spaltbildungen in dieser, die niemals die ganze Kontaktzone durchgreifen, tragen meist einen Zufallscharakter an sich.

III. Schlussbetrachtungen.

Die Prüfung der vorliegenden Ergebnisse zeigt mit grosser Klarheit, dass bei keiner der untersuchten Species eine wirkliche Gelenksverbindung zwischen den lateralen Gehörknöchelchen besteht. Man sollte daher den Ausdruck „Hammer-Amboss-Gelenk", wie er heute allgemein üblich ist, aufgeben und richtig nur mehr von einer „Hammer-Amboss-Verbindung" sprechen. Diese Verbindung ist, wie wir gesehen haben, in sehr mannigfaltiger Form ausgebildet. Wir können folgende Typen unterscheiden:

a) Komplette Ankylosen:

echte knöcherne Ankylose,
echte knorpelige Ankylose,
bindegewebige Ankylose.

b) Partielle Ankylosen:

durch Knochenbrücken,
durch verkalkte Knorpelbrücken,
durch knorpelige oder bindegewebige Zusammenhänge.

c) Andere Verbindungen:

durch eine gemeinsame Zwischenschichte von schon verändertem hyalinem Knorpel und Bindegewebe,
durch eine zerfallende Zwischenschichte gleichen Charakters mit Spaltbildungen in ihr.

In den ersten zwei Gruppen ist eine Beweglichkeit der Gehörknöchelchen schon von vornherein ausgeschlossen; bei der dritten Gruppe ist eine Beweglichkeit nur sehr wenig wahrscheinlich und kann keinesfalls nennenswert sein. Es finden sich peripher immer noch genügend feste Zusammenhänge vor

und wir werden jede Verbindung für praktisch unbeweglich halten müssen, bei der an mehr als einer Stelle ein wirklicher Zusammenhang zwischen zwei gegenüberliegenden Punkten stattfindet.

Insofern die zusammentreffenden Knöchelchen durch die früher beschriebene Zwischenschichte zusammenhängen, könnte an einen gewissen Grad von Elastizität der Verbindung gedacht werden.

Bei der Beurteilung der Beweglichkeit kommt aber auch noch die Frage der Kapselbänder in Betracht. Diese sind häufig bei den festankylotischen Formen sehr schwach, hingegen sehr kräftig bei den Fällen weniger fester Vereinigung. Sie setzen sich aussen an den äusseren Seiten der Knöchelchen, meist noch im Bereiche der nach aussen umgeschlagenen Knorpellippen an und verlaufen ganz gestreckt, ohne dass zwischen ihnen und den Knöchelchen ein Spielraum bliebe. Auch dadurch scheint eine erhöhte Festigkeit der Verbindung herbeigeführt zu sein.

Wir müssen uns nun fragen, ob nicht zwischen der hier angenommenen Unbeweglichkeit der Verbindung und den festgestellten physiologischen Tatsachen ein Widerspruch sich erhebt. Dass dies nicht der Fall ist, habe ich bereits an anderer Stelle auseinander gesetzt (2) und möchte hier nur erwähnen:

1. dass einer Bildung, die von Art zu Art so ausserordentlich variiert, eine wesentliche physiologische Bedeutung überhaupt nicht zukommen dürfte, und

2. dass die Annahme, eine Beweglichkeit sei hier von Wert, sich wohl erledigt, wenn so zahlreiche Species mit zweifellos ankylotischer Verbindung auskommen können.

Es muss dabei noch bemerkt werden, dass ein Gegenbeweis für unsere Behauptungen damit nicht erbracht werden kann, dass die Knöchelchen zahlreicher Individuen grober mechanischer Trennung keinen grossen Widerstand entgegensetzen

und nur bei einzelnen auch eine solche Trennung undurchführbar ist (vgl. Doran [12]).

Denn wir haben bei der Bestimmung der Festigkeit der Verbindung nur auf die physiologische Beanspruchung zu achten. Diese steht aber an Intensität und Exkursionsbreite weit unter dem, was selbst durch subtilste mechanische Verschiebungen bewirkt werden könnte. Für die zweifellos sehr geringen Energiemengen, die bei normaler physiologischer Schallzufuhr zur Wirkung kommen, reicht wohl auch die Festigkeit der am wenigsten starren noch aus.

Für grössere Energiemengen (Trauma, grobe mechanische Erschütterungen) aber wird in vielen Fällen die Verbindung auch noch als elastische fungieren können. Es ist damit der doppelte Zweck erreicht: Festigkeit und daher absolut treue Übertragung für kleine Energiemengen (Schall), elastische Nachgiebigkeit für gröbere Dislokation.

Der Grund, aus dem trotz alledem die beiden lateralen Knöchelchen nach dem Typus einer diskontinuierlichen Verbindung vereinigt sind und nicht etwa in allen Fällen knöcherne Ankylose besteht, ist freilich unklar. Wenn eine solche Frage überhaupt gestellt werden kann, so liesse sie sich vielleicht durch den Hinweis auf die — freilich bestrittene (Fuchs [24]) — Homologisierung der Hammer-Amboss-Verbindung der Mammalia mit dem Unterkiefergelenk der Nonmammalia erledigen. Hammer und Amboss wären dann zwei zwar für die Funktion nicht getrennte, aber, entsprechend der Entwickelungsgeschichte der Mammalier, schon getrennt im Gehörapparat angelegte, durch Funktionswechsel veränderte Organe, deren Verbindung als funktionslose Diskontinuität ein altes phylogenetisches Erbstück vorstellen würde. In diesem Sinne wären die vorliegenden Befunde vielleicht auch als Unterstützung der erwähnten entwickelungsgeschichtlichen Lehre zu verwerten.

Die Ergebnisse der vorliegenden Untersuchung lassen sich in folgenden Sätzen zusammenfassen:

I. Die Verbindung der lateralen Gehörknöchelchen der Säuger trägt niemals den Charakter eines wahren Gelenkes an sich, sie ist daher weder als ein einfaches noch als ein Doppel-(Meniscus-)Gelenk zu betrachten.

II. Der bei anderen Autoren mehrfach beschriebene faserknorpelige Meniscus in diesem Gelenk existiert als solcher nicht.

III. Die Verbindung ist bei einer grösseren Anzahl von Säugern absolut ankylotisch.

IV. Bei allen anderen hat sie, auch ohne komplett ankylotisch zu sein, einen hohen Grad von Festigkeit, so dass von einer gegenseitigen Beweglichkeit bei physiologischer Inanspruchnahme kaum die Rede sein kann.

V. Innerhalb der Verbindung tritt bei vielen Species ein eigentümlicher Vorgang im Sinne einer regressiven Metamorphose am hyalinen Knorpel und am Bindegewebe ein, wodurch eine besondere Formation, die sogenannte Zwischenschichte, zustande kommt.

VI. Die Auffassung dieser Zwischenschichte als einer faserknorpeligen ist irrig.

VII. Das Auftreten echten Faserknorpels ist nur auf wenige Arten beschränkt.

VIII. Diese Befunde lassen sich mit den physiologischen Tatsachen in Einklang bringen.

Bei der Ausführung der vorliegenden Untersuchungen fand ich bei den Herren Vorständen und Prosektoren der hiesigen

I. anatomischen Lehrkanzel die entgegenkommendste Unterstützung. Insbesondere bin ich weiland Herrn Hofrat Professor E. Zuckerkandl sowie den Herren Professoren J. Tandler und O. Grosser sowohl für die Beihilfe bei Beschaffung des Materials als auch bei der Durchsicht und Deutung der Präparate zu grösstem Danke verpflichtet.

Vor allem sei es mir aber auch gestattet, meinen ergebensten Dank der hohen Kaiserlichen Akademie der Wissenschaften zu Wien abzustatten, durch deren munifizente Subvention mir die Beschaffung des Materials und die Anfertigung der Abbildungen wesentlich erleichtert wurden.

Literaturverzeichnis.

1. Frey, H., Die Ankylose des Hammer-Amboss-Gelenkes. Arch. f. Ohrenheilk. Bd. 61. pag. 234. 1904.
2. Derselbe, Die Physiologie der Hammer-Amboss-Verbindung in Pflügers Archiv und Contribution à la mechanique de la chaîne des osselets. Arch. intern. de laryngologie etc. Vol. 31. 1911.
3. Schmidt, Ch., Zur Anatomie und Entwickelungsgeschichte der Gelenksverbindung der Gehörknöchelchen beim Menschen. Zeitschr. f. Ohrenheilk. Bd. 43. 1903. pag. 125.
4. Valsalva, De aure humana tractatus. Trajecti ad Rhenum 1707, pag. 32.
5. Freuler, Monografia Caviae porcelli. Goettingae 1820. pag. 44.
6. Pappenheim, Die spezielle Gewebelehre des Gehörorganes nach Struktur, Entwickelung, Krankheit. Breslau 1840.
7. Barkow, Syndesmologie. Breslau 1841. pag. 29.
8. Hyrtl, Vergleichend anatomische Untersuchungen über das innere Gehörorgan der Menschen und der Säugetiere. Prag 1845. pag. 57.
9. Magnus, Beiträge zur Anatomie des mittleren Ohres. Virchow's Arch. Bd. 20. 1861. pag. 88.
10. Rüdinger, Beiträge zur Histologie des Gehörorgans, München 1870 pag. 23 ff. und derselbe, Beiträge zur Histologie des mittleren Ohres. München 1872. pag. 18 ff.
11. Brunner, Beiträge zur Anatomie und Histologie des mittleren Ohres. Leipzig 1870.

11a. Politzer, Die anat. u. hist. Zergliederung d. menschl. Gehörorgans. Stuttgart 1889. pag. 220.

12. Doran, Morphology of the mammalian ossicula auditus. The Transactions of the Linnean Society of London, Second Series, Zoologie, vol. I. pag. 371. 1876.
13. Körner, Die Gelenke der Gehörknöchelchen etc. Zeitschr. f. Ohrenheilk. Bd. 12, 1878. pag. 116.
14. Urbantschitsch, Betrachtungen über die Bildung des Hammer-Amboss-Gelenkes. Mitteilungen aus dem embryologischen Institut der k. k. Universität Wien I. Bd. pag. 229. 1880.

15. Gradenigo, Die embryonale Anlage des Mittelohres; die morphologische Bedeutung der Gehörknöchelchen. Med. Jahrbücher der k. k. Gesellschaft der Ärzte in Wien. Neue Folge. Jahrg. 1887.
16. Siebenmann, Mittelohr und Labyrinth. In Bardelebens Handbuch der Anatomie. Bd. 5. II. Abteilung. pag. 284.
17. Boenninghaus, Das Ohr des Zahnwales. Zoologische Jahrbücher, Abteilung für Anatomie und Ontogenie der Tiere Bd. 19. 1903.
18. Denker, Zur Anatomie des Gehörorgans der Monotremata. In Semon, Zoologische Forschungsreisen in Australien und dem malaiischen Archipel. Jena 1901. pag. 641.
19. Váli, Ernö, Adatok a Hazai Rágcsáló Emsölök etc. Magyar Orvosi Archivum 1909 II. füz.
20. Broman, Die Entwickelungsgeschichte der Gehörknöchelchen beim Menschen. Anat. Hefte I. Abteilung 11. Bd. Heft 4 und Wiesbaden 1899.
21. J. Tandler, Zur Technik der Celloidin-Serien. Zeitschr. f. wissenschaftliche Mikroskopie und mikroskopische Technik, Bd. 14. 1896.
22. Bondy, Beiträge zur vergleichenden Anatomie des Gehörorganes der Säuger. Anat. Hefte 1907. Heft 106.
23. Semon, Festschrift für Kupfer.
24. Fuchs, H., Untersuchungen über die Entwickelung der Gehörknöchelchen, des Squamosum und des Kiefergelenkes der Säugetiere. Archiv f. Anatomie und Entwickelungsgeschichte 1906. Suppl. Band.
25. Eschweiler, Archiv f. mikroskop. Anatomie, Bd. 53, pag. 580.
26. Hertwig, Lehrbuch d. Zoologie. Jena 1903. p. 598.

Erklärung der Abbildungen.

Sämtliche Figuren geben Schnitte durch die Hammer-Ambossverbindung wieder und sind auf Grundlage photographischer Aufnahmen hergestellt.

Tafel 1, Fig. 1. Echidna aculeata. Knorpelige Ankylose; die Knorpelzellen der Verbindungsschichte sind durch Bindegewebsbündel in Gruppen abgeteilt.

Fig. 2. Talpa europ. Links knorpeliger Zusammenhang, rechts strahlt das Bindegewebe der Kapsel gegen die Verbindungszone ein.

Fig. 3. Erinaceus europ. Die Verbindungszone erfüllt von einer dunkelgefärbten, strukturlosen, schollig zerfallenden Masse, an einer Stelle fehlend. Rechts erkennt man den Übergang des Kapselbindegewebes und des Knorpels in diese Zwischenschichte.

Tafel 2, Fig. 4. Sorex vulg. Schnitt von dem zweiten Individuum Links knöcherne, rechts knorpelige Ankylose, mit zum Teil noch angedeuteter Trennungslinie; feste Verlötung an der Peripherie.

Fig. 5. Sorex araneus. Knorpelige Ankylose.

Fig. 6. Vesperugo noctula. Rechts ein klaffender Spalt, links knorpeliger Übergang.

Tafel 3, Fig. 7. Plecotus auritus. Durchgehender Spalt, zum Teil klaffend, zum Teil sind die Knorpeloberflächen eng aneinander gelagert. Feste Verbindung durch das straffe Kapselband und den ihm angelagerten Knorpel.

Fig. 8. Rhinolophus ferrum equinum. Rechts ein Spalt, links unmittelbare Verbindung durch eine dünne Knorpellage und aus ihr hervorgehende rote, amorphe Zwischenschichte.

Fig. 9. Rhinolophus hipposideros. Knorpelige Ankylose.

Tafel 4, Fig. 10. Lepus cuniculus. Knorpelige Ankylose; der Knorpel enthält stellenweise Bindegewebszellen und kleinere Kerne und steht mit dem periostalen Bindegewebe in unmittelbaren Zusammenhang.

Fig. 11. Sciurus vulgaris. Teils knorpelige, teils knöcherne Ankylose.

Fig. 12. Spermophilus citillus. Verbindung durch ein eigentümliches feinfaseriges Gewebe mit grossen Knorpelzellen.

Tafel 5, Fig. 13. Myoxus glis. (Zweites Exemplar.) Links Ver-

bindung durch Knorpel, rechts durch fibrilläres Gewebe. In der Mitte Lücke mit lockerem Bindegewebe.

Fig. 14. Arvicola arvalis. Verbindung rechts knorpelig, sonst durch ein Übergangsgewebe zwischen Bindegewebe und Knorpel.

Fig. 15. Mus decumanus. Zum Teil ein Spalt sichtbar, zum Teil Verbindung durch eine rotgefärbte Zwischenschichte.

Tafel 6, Fig. 16. Mus musculus. Links durchgehender feiner Spalt, rechts dichte Aneinanderlagerung. (Siehe Text.)

Fig. 17. Mus silvat. Schnitt aus dem Teil der Verbindung, wo ein Spalt vorhanden ist. Dieser hat sehr unregelmässige Ränder, die genau aneinander passen.

Fig. 18. Caviacobaya. Knöchern-knorpelige Ankylose, kein Kapselband.

Tafel 7, Fig. 19. Dasybrocta Aguti. Ankylose durch stark blau tingierten Knorpel mit leeren Lücken.

Fig. 20. Tolypeutes tricinctus. Verbindung durch ein strukturloses Gewebe mit Zellresten, das peripher Spaltbildung aufweist.

Fig. 21. Canis famil. Zwischenschichte, in die das Bindegewebe und der Knorpel sichtbar übergeht; in der Mitte grosse Lücke mit lockerem Bindegewebe erfüllt.

Tafel 8. Fig 22. Canis vulpes. Zwischenschichte aus verändertem Knorpel, die einen direkten Übergang zwischen beiden Knöchelchen bildet. Oben besonders stark entwickeltes Seitenligament, bis zwischen die Knöchelchen hineinreichend.

Fig. 23. Mustela foina. In der Mitte ein mit lockerem Bindegewebe erfüllter Hohlraum, von der Seite her strahlt Bindegewebe in die Zwischenschichte ein. (Der dunkle Streifen in der hellen Zone.)

Tafel 9, Fig. 24. Equus caballus. In der Mitte ein fibröses Band; links davon Durchschnitt durch eine verkalkte Knorpelbrücke.

Fig. 25. Cervus capreolus. Verbindung durch fibröses Bindegewebe.

Tafel 10, Fig. 26. Cervus elaphus. Verbindungsschichte, die aus rotgefärbtem Knorpel und von der Kapsel (oben) herkommenden Bindegewebe besteht.

Fig. 27. Ovis aries. Zwischen beiden Knochen befindet sich eine wie geronnen aussehende, rotgefärbte, amorphe Masse, in der Reste zugrundegegangener Zellen an den Rändern sichtbar sind.

Tafel 11, Fig. 28. Macacus rhesus. Rotgefärbte Zwischenschichte, teils mit, teils ohne Kerne. Kein Spalt.

Fig. 29. Schnitte von demselben Objekt. Die Zwischenschichte ist mehrfach zerfallen, wodurch eine Spaltbildung und das Trugbild eines Meniscus entsteht.

Aus dem anatomischen Institut der tierärztlichen Hochschule in Dresden.

DIE LYMPHGEFÄSSE

DER

GELENKE DER SCHULTERGLIEDMASSE DES RINDES.

VON

H. BAUM,
DRESDEN.

Mit 2 Abbildungen auf Tafel 25.

Die Lymphgefässe der Gelenke, und zwar sowohl die der Gelenkhöhlen als auch die der Gelenkkapseln, sind bis jetzt nur wenig untersucht worden. Es mag dies dadurch bedingt worden sein, dass die Darstellung der Gelenklymphgefässe Schwierigkeiten bereitet hat und verschiedene diesbezügliche Versuche misslungen sind. Vor allem fehlen in der Literatur fast vollständig die Angaben darüber, zu welchen Lymphknoten die Lymphgefässe der einzelnen Gelenke hinziehen. Ich fand nur eine einzige diesbezügliche Angabe von Clermont (9), der die Lymphgefässe des Hüftgelenkes des Menschen (bei Neugeborenen und Föten) durch Einstichinjektionen gefüllt und bis zu den zugehörigen Lymphknoten verfolgt hat. Es geht aus der Clermontschen Beschreibung aber nicht klar hervor, ob er nur die Lymphgefässe der Hüftgelenkskapsel oder ausser diesen auch noch die der Hüftgelenkshöhle injiziert hat; ich glaube nur die ersteren. Weitere Angaben über erfolgreiche Injektion oder Darstellung der die Lymphe aus den Gelenkhöhlen abführenden, bezw. der aus den Gelenkhöhlen entspringenden Lymphgefässe und deren Präparation bis zu den zugehörigen Lymphknoten sind mir nicht bekannt geworden. Wohl aber liegen einige Angaben über die Lymphgefässe der Gelenkkapseln vor, aber auch von ihnen ist nicht angegeben, zu welchen Lymphknoten die injizierten Lymphgefässe sich verfolgen liessen [1]).

Am eingehendsten hat sich mit der Frage wohl Tillmanns (5) beschäftigt. Er hat die Lymphgefässe der Synovialmembranen vom

[1]) Anmerkung: Als die vorstehende Arbeit schon gesetzt war, erhielt ich Kenntnis von 3 weiteren Angaben jüngeren Datums über erfolgreiche

Knie-, Schulter-, Ellbogen-, Tarsal-, Metatarsophalangealgelenk etc. bei Pferden und Rindern durch Einstichinjektion mit Berlinerblau oder mit 0,5%iger Silberlösung injiziert und ein reich verzweigtes, weites Lymphgefässnetz unter dem Endothelhäutchen und ein zweites in der Tiefe im subsynovialen Bindegewebe dargestellt. Die Injektion gelingt nach ihm am leichtesten an allen Ansatzstellen der Synovialmembran an den Knochen und an den Zwischenknorpelscheiben. Die Lymphgefässe der Gelenke sollen sich im Periost und im intermuskulären Bindegewebe zu ansehnlichen Stämmchen vereinigen. Clermont (s. S. 441) hat in ähnlicher Weise reiche Lymphgefässnetze in der Hüftgelenkskapsel des Menschen dargestellt. Auch Teichmann (10) hat die Lymphgefässe der Gelenkkapseln gesehen; sie liegen nach ihm nahe dem Endothel und sind verhältnismässig gross, lassen sich jedoch nur schwer einspritzen.

Die Lehrbücher der makroskopischen und mikroskopischen Anatomie geben über die Lymphgefässe der Gelenkhöhlen gar nichts an und sagen von denen der Gelenkkapseln höchstens, dass sie unter dem Endothel liegen und in grosser Zahl vorhanden sind (Stöhr [11], Ellenberger [12]).

Gelegentlich meiner Untersuchungen über das Lymphgefässsystem des Rindes habe ich mich auch mit der Darstellung der Lymphgefässe der Gelenke des Rindes und zwar sowohl der der Gelenkhöhlen, als auch der der Gelenkkapseln beschäftigt und zwar mit Erfolg. Die Lymphgefässe der Gelenkkapseln des Rindes wurden ausnahmslos durch Einstichinjektion gefüllt, was verhältnismässig leicht gelingt. Die angewendete Methode habe ich genauer in meiner Arbeit „Die Lymphgefässe der Unterarmfascie des Rindes“ (Anatom. Anzeiger Bd. 39, 1911) beschrieben. Die Lymphgefässe der Gelenkhöhlen des Rindes wurden ausnahmslos in der Weise gefüllt, dass die In-

Injektion von Gelenklymphgefässen beim Menschen. Alle 3 Angaben stammen von Mouchet: 1. Lymphatiques de l'articulation du genou C. R. Soc. Biol. Paris 1910. t. 70; 2. Lymphatiques de l'articulation du conde, ebenda 1910, t. 69 und 3. Lymphatiques de l'articulation du poignet et Topographie des lymphatiques profonds de l'avantbras, Anat. Anzg. 1911. Bd. 38, S. 71. Mouchet hat die Lymphgefässe der Kapsel des Kniegelenkes und 12mal die der Kapsel des Ellbogengelenkes nach der Gerotaschen Methode beim Menschen injiziert, weiterhin hat er die Lymphgefässe des Carpalgelenkes des Menschen durch Einstichinjektion und nachfolgender Bewegung des Gelenkes gefüllt; er beschreibt den Verlauf der Lymphgefässe.

jektionsflüssigkeit durch Einstich in die betreffende Gelenkhöhle gebracht und alsdann längere Zeit die Bewegungen des Gelenkes künstlich ausgeführt wurden.

Zur Injektion benutzte ich die bei den Fascienlymphgefässen (s. S. 442) näher beschriebene, blaue Flüssigkeit (Preussischblau-Ölfarbe, vielfach verdünnt mit Terpentinöl und Äther). Das Einbringen der Flüssigkeit in die Gelenkhöhle erfolgte ohne jede weitere Vorbereitung oder Präparation der letzteren; es muss natürlich vorsichtig geschehen; es darf ferner nicht zu viel Flüssigkeit in das Gelenk eingebracht werden, und die Bewegungen des Gelenkes dürfen nicht zu intensiv ausgeführt werden, weil sonst offenbar leicht Zerreissungen der Synovialis eintreten; wenigstens deutet darauf hin die Tatsache, dass man in solchen Fällen leicht Farbextravasate in der Umgebung der Gelenkkapsel erhält; trotzdem füllen sich aber auch in solchen Fällen in der Regel Lymphgefässe.

Auf diese Weise gelang die Injektion der Lymphgefässe im allgemeinen sehr leicht, denn es war bei den meisten Gelenken nur notwendig, die Bewegungen derselben **10—15** Minuten auszuführen. Eine Ausnahme machten bis zu einem gewissen Grade nur das Schulter- und vor allem das Hüftgelenk insofern, als ich hier zunächst bei mehreren Präparaten die beschriebene Methode vergeblich anwandte; dann trat der Erfolg aber doch ein, wenn auch nicht ausnahmslos, d. h. nicht bei jedem Versuch. Manchmal war es jedoch auch notwendig, die Bewegungen der Gelenke längere Zeit ($^1/_2$ Stunde und noch mehr) fortzusetzen, ehe die Lymphgefässe sich injizierten. Es scheint dies mit von der Menge der im Gelenk enthaltenen Synovia, von der Weite der Gelenkkapsel usw. abhängig zu sein. In der geschilderten Weise wurden die Lymphgefässe aller Gelenke der Schulter- und Beckengliedmasse und die des Unterkiefergelenkes des Rindes injiziert. Bei den anderen Gelenken wurde die Injektion nicht versucht, weil sie im Verhältnis zur Bedeutung der Gelenke zu viel Zeit in Anspruch genommen haben würde. Es sei noch besonders darauf hingewiesen, dass

in der beschriebenen Weise die Gelenklymphgefässe nicht nur bei jungen Tieren (Kälbern), sondern auch bei erwachsenen Rindern des öfteren injiziert wurden. Es machte mir den Eindruck, als ob man bei erwachsenen Tieren die Bewegungen des Gelenkes längere Zeit ausführen muss als bei jungen Tieren. So dürfte es bei erwachsenen Rindern kaum gelingen, in kürzerer Zeit als 20—25 Minuten die Lymphgefässe der Gelenke zu füllen, während bei Kälbern oft schon nach wenigen Minuten die Füllung der Gefässe eintrat.

Der Versuch, die Gelenklymphgefässe auf die geschilderte Weise zu injizieren, ist nicht neu; er ist bereits von Ludwig und Schweigger-Seidel (4) und von Tillmanns (5) vorgenommen worden, aber ohne deutlichen Erfolg. Erstere haben rot gefärbtes Terpentinöl oder gelöstes Berlinerblau eingefüllt und dann das Gelenk bewegt, aber keinen Erfolg gehabt. Tillmanns (5) hat unter Anwendung grosser Vorsichtsmassregeln (Ausspülen des Gelenkes mit Kochsalzlösung, dann Auspumpen mit Aqua destillata etc.) die Versuche am Knie- und Ellenbogengelenk von toten und curaresierten Hunden ausgeführt. Er spritzte Berlinerblau, Alkannin, Orleans, indigschwefelsaures Natron oder mit Anilin. rubrum, pikrinsaurem Natron, Carmin, schwefelsaurem Kupferoxyammoniak gefärbte normale Gelenkflüssigkeiten ein und hat die Bewegungen des Gelenkes 1—2 Stunden fortgesetzt, aber, wie er selbst meint, erfolglos, d. h. er hat in keinem einzigen Falle eine Füllung der Lymphgefässe der Synovialis nachweisen können. Dass aber seine Versuche nicht erfolglos waren, geht daraus hervor, dass er zuweilen zwischen den Oberschenkelmuskeln deutlich gefärbte Lymphgefässstämmchen nachweisen konnte, die er aber, weil sie ihm nebensächlich erschienen, nicht weiter verfolgt hat, sondern die nach oben und unten spurlos verlaufen sollten. Wahrscheinlich hat er auf diese Weise Gelenklymphgefässe in mehreren Fällen injiziert, sie aber nicht genügend beachtet, weil er sein ganzes Augenmerk auf die Lymphgefässe der Synovialis richtete. Er hat auch das mit gefärbtem, mucinhaltigen Serum gefüllte Gelenk mittels elastischer Binden eingewickelt und festgestellt, dass z. B. nach 24 Stunden der Inhalt des Gelenkes vollständig oder zum grössten Teile resorbiert war; die Lymphwege gibt er aber nicht an. Ein ähnliches Ergebnis hatte Böhm (1), der in das Kniegelenk eines Hundes Zinnober oder Milch einfüllte und den Zinnober oder die Milchkügelchen 24 Stunden später in den Inguinaldrüsen frei oder in Zellen nachweisen konnte; die Lymphwege hat er aber auch nicht festgestellt.

Noch eines besonderen Befundes sei gedacht. Bei

Fig. 1.

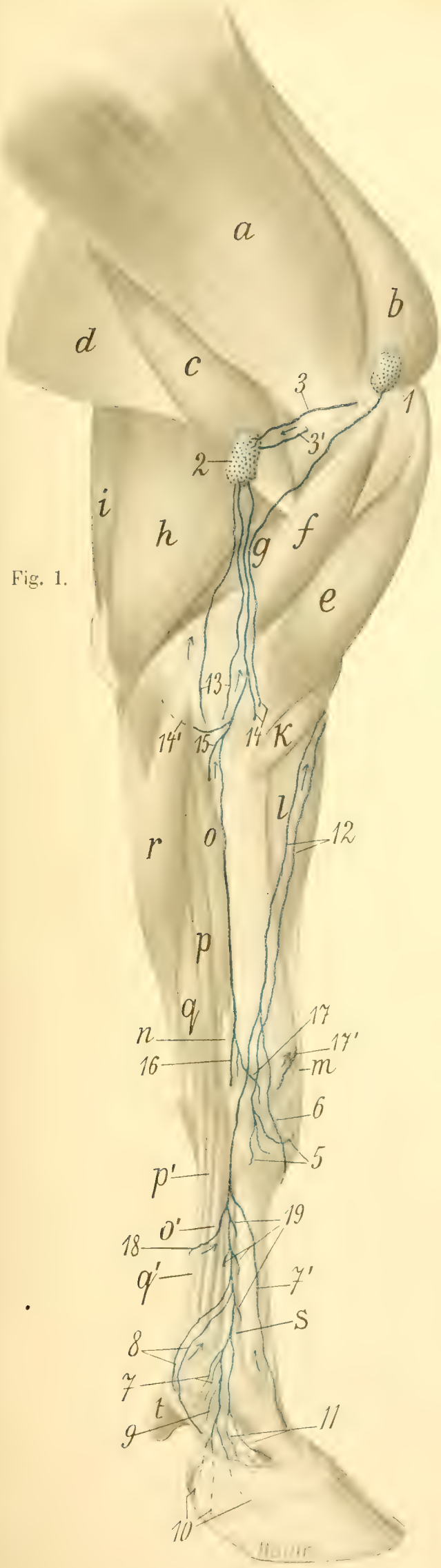

Fig. 2.

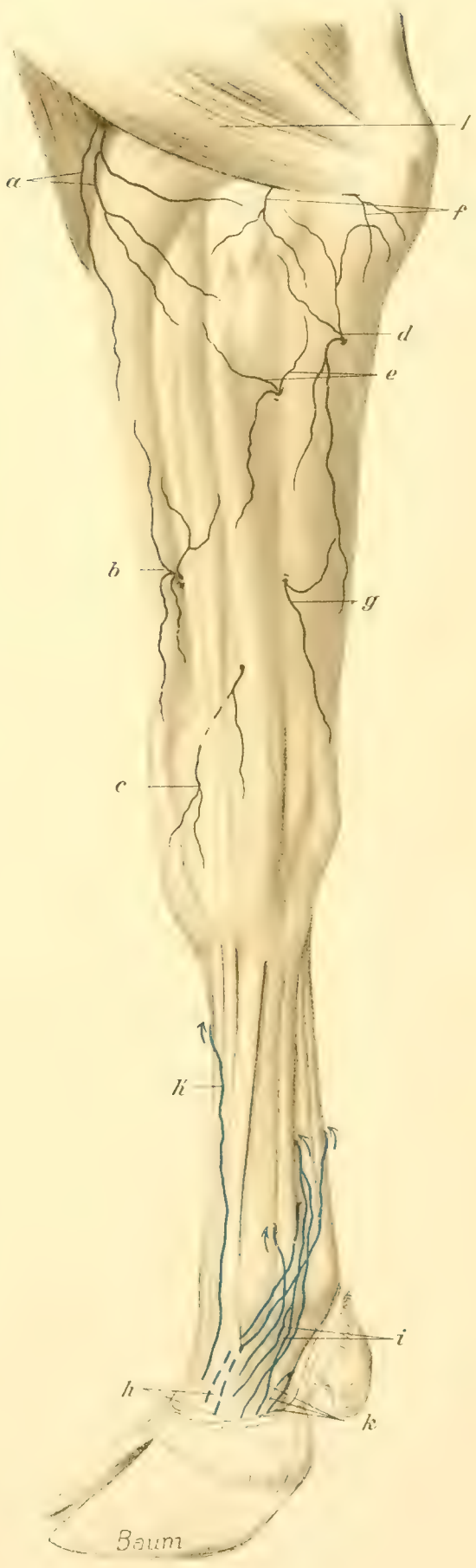

Verlag von J. F. Bergmann in Wiesbaden.

den von mir angestellten Versuchen, nach der geschilderten Methode die Lymphgefässe der Gelenkhöhlen zu injizieren, füllte sich ausser zweifelsfreien Lymphgefässen bisweilen ein Gefäss, das in eine Vene einmündete; es dürfte sich in solchen Fällen kaum entscheiden lassen, ob das aus dem Gelenk entsprungene Gefäss ein Lymphgefäss oder eine Vene war; ich werde auf diesen Punkt in einer besonderen Arbeit über das Verhalten der Lymphgefässe zu den Venen zurückkommen.

Bei meinen Untersuchungen kam es mir darauf an, festzustellen, zu welchen Lymphknoten die einzelnen Gelenke ihre Lymphgefässe senden. Das Verhalten der Lymphgefässe in der Gelenkkapsel habe ich nicht berücksichtigt. Im nachfolgenden seien die Lymphgefässe der Gelenke der Schultergliedmasse des Rindes beschrieben; die Schilderung der übrigen Gelenke wird in meinem später erscheinenden Werke: „Das Lymphgefässsystem des Rindes" erfolgen.

Die Lymphgefässe der Gelenke der Schultergliedmasse gehen teils zu den Lgl. axillares, und zwar entweder zur Lgl. axillaris propria oder zu einer Lgl. axillaris primae costae oder zu beiden, teils zur Lgl. cervicalis superficialis. Zu den Lgl. axillares ziehen die Lymphgefässe der Höhle und der Kapsel des Schulter- und Ellbogengelenkes, zur Lgl. cervicalis superficialis die der Höhle und Kapsel der Zehengelenke, während die der Höhle und Kapsel des Carpalgelenkes sowohl zur Lgl. cervicalis superficialis, als auch zu den Lgl. axillares gehen. Es suchen mithin die Lymphgefässe der Gelenkhöhlen im allgemeinen dieselben Lymphknoten auf wie die Lymphgefässe der Gelenkkapseln, wenn auch vereinzelt die Wege etwas verschieden zu sein scheinen (vgl. Ellbogen- und Carpalgelenk). Im übrigen machte es mir den Eindruck, als ob die Lymphgefässe der Kapsel zahlreicher seien und auf mehr Wegen das Gelenk verlassen als die Lymphgefässe der Gelenkhöhle;

es gilt dies besonders für die Lymphgefässe des Ellbogen- und Carpalgelenkes (s. S. 447 u. 448); immerhin ist dabei nicht ausschlossen, dass sich von der Gelenkhöhle aus bei den Injektionen nicht alle Lymphgefässe gefüllt haben. Ich möchte sogar besonders darauf hinweisen, dass auch die in der nachfolgenden Beschreibung geschilderten Lymphgefässe der einzelnen Gelenke sich nicht bei jeder Injektion alle zu füllen brauchen; vor allem darf man sich nicht dadurch irreführen lassen, dass man mit den Bewegungen des Gelenkes aufhört, wenn 1 oder 2 Lymphgefässe sich füllen; man muss die Bewegungen vielmehr noch einige Zeit fortsetzen und wird dann in der Regel auch noch die anderen Lymphwege füllen können. Die Lymphgefässe des Schultergelenkes wurden 3 mal, die der anderen Gelenke 4—6 mal injiziert.

Die Lgl. axillaris propria (Fig. 12) liegt beim erwachsenen Rinde 6—10 cm beckenwärts vom Schultergelenk an der medialen Seite des M. teres major und ist beim erwachsenen Tiere 2,5—3,5 cm lang, 1,5—2 cm breit und 0,75—1 cm dick. Zur Brustwand verhält sich die Lgl. axillaris propria so, dass sie dicht dorsal vom M. pectoralis prof. an der 3. Rippe bezw. noch im 3. Interkostalraum am M. scalenus supracostalis liegt.

Die Lgl. axillares primae costae (Fig. 11) finden sich an der lateralen Seite der 1. Rippe und des 1. Interkostalraumes in Form von 1—3 Lymphknoten medial vom M. pectoralis profundus bezw. von ihm verdeckt. Die Grösse der Knoten schwankt innerhalb weiter Grenzen, überstieg aber bei keinem der untersuchten Tiere die Länge von 2 cm. In den meisten Fällen waren die Knoten $^3/_4$ bis $1^1/_2$ cm lang.

Die Lgl. cervicalis superficialis ist ein grosser, beim erwachsenen Rinde 7—9 cm langer, $1^1/_2$—2 cm breiter und 1—1,5 cm dicker Knoten, der von Fett umgeben dicht vor (cranial von) und über dem Schultergelenk so am vorderen (cranialen) Rande des M. supraspinatus liegt, dass er in seinem ventralen Drittel vom M. brachiocephalicus, in den dorsalen zwei Dritteln vom M. omotransversarius bedeckt ist und zugleich auf dem M. scalenus liegt.

Die Lymphgefässe der einzelnen Gelenke verhielten sich im speziellen wie folgt:

a) Schultergelenk. Die Lymphgefässe der Schultergelenk**kapsel** gehen zur Lgl. axillaris propria. Vom medialen Teile der Gelenkkapsel entsteht ein feines Lymphgefäss, das über die mediale Seite des ventralen Endes der Scapula und über die mediale Seite des M. teres major caudal (nach hinten) zur Lgl. axillaris propria verläuft (Fig. 13). Von der lateralen Seite der Gelenkkapsel kommen 1—2 Gefässe. Diese verlaufen zunächst auf dem Schulterblatt ein wenig caudal, treten zwischen dem M. infraspinatus und teres minor hindurch und schlagen sich um den hinteren Rand des M. teres minor nach der medialen Seite um (Fig. 13′) und münden auch in die Lgl. axillaris propria.

Die Lymphgefässe der **Höhle** des Schultergelenkes münden ebenfalls in die Lgl. axillaris propria. In 2 Fällen trat ein Lymphgefäss an der medialen Seite des Gelenkes hervor und nahm denselben Verlauf, wie das Lymphgefäss vom medialen Teil der Gelenkkapsel (Fig. 13), in einem dritten Falle füllte sich dieses Gefäss nicht, dafür aber ein anderes, das ebenso verlief wie die Lymphgefässe vom lateralen Teil der Gelenkkapsel (Fig. 13′).

b) Ellbogengelenk. Die Lymphgefässe der **Kapsel** des Ellbogengelenkes ziehen zur Lgl. axillaris propria oder zu einer Lgl. axillaris primae costae; sie schlagen dabei folgende Wege ein: Die Lymphgefässe vom lateralen Teil der Gelenkkapsel treten dicht oberhalb des Condylus lateralis humeri zwischen dem Ursprungsteil des M. extensor carpi radialis und dem Ende des M. biceps brachii und brachialis einerseits und dem Humerus andererseits hindurch nach der medialen Seite (Fig. 14) und gesellen sich hier zu den Lymphgefässen vom vorderen und medialen Teil der Gelenkkapsel, die von hier aus direkt in die Höhe steigen zu den Oberarmgefässen. Die Lymphgefässe vom caudomedialen (hinteren-inneren) Teil der Kapsel endlich bilden ein Stämmchen,

das in dem unter den Beugemuskeln des Unterarmes gelegenen Fett etwas herabsteigt, den medialen Bandhöcker des Radius umzieht (Fig. I 14′) und sich dann ebenfalls zu den die Oberarmgefässe begleitenden Lymphgefässen gesellt, die von hier aus zu den erwähnten Lymphknoten gehen.

Die Lymphgefässe der **Höhle** des Ellbogengelenkes münden auch in die Lgl. axillaris propria; sie treten entweder dicht vor (cranial von) oder dicht hinter (caudal von) dem medialen Seitenband des Ellbogengelenkes hervor (Fig. I 13) und gesellen sich zu den betreffenden Lymphgefässen der Gelenkkapsel (s. oben), um mit ihnen des weiteren die A. und V. brachialis zu begleiten und in die Lgl. axillaris propria einzumünden.

In allen 4 untersuchten Fällen gingen die Lymphgefässe nur zur Lgl. axillaris propria. Ob sie in anderen Fällen auch zu einer Lgl. axillaris primae costae gehen können, wie man vermuten muss, bleibe dahingestellt.

In keinem der 4 untersuchten Fälle hatten sich ausser den erwähnten noch andere Lymphgefässe gefüllt.

c) Carpalgelenk. Die Lymphgefässe der **Kapsel** des Carpalgelenkes münden vorwiegend in die Lgl. axillares und zwar entweder nur in die Lgl. axillaris propria oder in eine Lgl. axillaris primae costae oder in beide Gruppen, ausnahmsweise zieht eines der Lymphgefässe auch zur Lgl. cervicalis superficialis. Im speziellen verhalten sich die Kapsellymphgefässe wie folgt: Die vom dorsalen (vorderen) und lateralen Teil der Gelenkkapsel kommenden Lymphgefässe vereinigen sich zu 1—2 Stämmchen (Fig. II c), die unter den Strecksehnen hindurch nach der Rinne an der lateralen Seite des Unterarmes verlaufen und von hier aus durch die distale oder proximale Unterarmspalte hindurchtreten (Fig. I 15) und so zu den die A. und V. mediana und des weiteren zu den die Oberarmgefässe begleitenden Lymph-

gefässen sich gesellen; sie gingen mit diesen entweder zur Lgl. axillaris propria oder zu einer Lgl. axillaris primae costae, nicht aber zu beiden.

Die Lymphgefässe vom volaren (hinteren) Teile der Gelenkkapsel vereinigen sich auch zu 1—2 Stämmchen (Fig. I 16), die mit der A. und V. mediana in die Höhe steigen und nahe dem Ellbogengelenk zu den ersteren Lymphgefässen sich gesellen. Vom medialen Teil der Kapsel verlaufen die Lymphgefässe bis zum distalen Ende des Radius in die Höhe und gesellen sich teils zu den Lymphgefässen vom dorsalen Teil der Gelenkkapsel (Fig. I 17'), teils zu denen vom volaren Teil derselben (Fig. I 17), indem sie über den medialen Rand des distalen Viertels des Radius schräg schulterwärts und nach hinten zur A. und V. mediana verlaufen und sich damit zu den vorerwähnten Lymphgefässen gesellen.

In einem Falle füllte sich vom lateralen Teil der Gelenkkapsel jedoch auch ein Lymphgefäss, das zunächst etwas zehenwärts verlief, dann im proximalen Viertel des Metacarpus zwischen Knochen und M. interosseus medius an die mediale Seite trat, sich hier zu den die V. cephalica begleitenden Lymphgefässen gesellte und mit ihnen zur Lgl. cervicalis superficialis in die Höhe stieg.

Die Lymphgefässe der **Höhle** des Carpalgelenkes gehen zwar zu denselben Lymphknoten hin, wie die Lymphgefässe der Gelenkkapsel, aber doch mit dem Unterschiede, dass von der Höhle die weitaus meisten Lymphgefässe die Lgl. cervicalis superficialis und nur ein kleinerer Teil die Lgl. axillares aufsuchen, also gerade umgekehrt wie bei den Lymphgefässen der Gelenkkapsel.

Zur Injektion der Lymphgefässe der Höhlen des Carpalgelenkes wurde die Injektionsflüssigkeit entweder in den proximalen (oberen) oder in den distalen (unteren) Sack der Gelenkkapsel eingespritzt. Die injizierte Flüssigkeit trat zunächst in alle Abteilungen der Kapsel des Carpalgelenkes ein; alsdann füllten sich α) 2—3 Lymphgefässe, die fast mitten an der

dorsalen (vorderen) Seite des Carpalgelenkes und an der distalen Grenze des proximalen Gelenksackes, dicht medial von der Sehne des M. extensor carpi radialis und unter ihr hervortraten und sich bald zu einem Stämmchen vereinigten, das mit der V. cephalica humeri in die Höhe stieg zur Lgl. cervicalis superficialis (Fig. I 12). β) Ausser diesen Lymphgefässen füllten sich meist, wenn auch nicht immer, noch andere Lymphgefässe, die am dorsolateralen (vorderen-äusseren) Teil der Gelenkkapsel hervortraten und sich zu den Lymphgefässen aus dem dorsolateralen Teil der Gelenkkapsel (Fig. II c) gesellten (s. S. 448) und mit ihnen zur Lgl. axillaris propria oder einer Lgl. axillaris primae costae zogen.

An den **Zehengelenken** besteht ein Unterschied zwischen den Lymphgefässen der Gelenkkapseln und denen der Gelenkhöhlen kaum. Sie werden deshalb auch nicht besonders beschrieben. Es stimmen ausserdem die Lymphgefässe aller Zehengelenke in wesentlichen Punkten so überein, dass sie zusammenfassend geschildert werden sollen.

Die Lymphgefässe der einzelnen Zehengelenke[1]) können das einzelne Gelenk auf drei verschiedenen Wegen verlassen und zerfallen demnach in drei Gruppen: Die erste Gruppe wird bei jedem Gelenk von 1—2 Lymphgefässen gebildet, die am Übergang der dorsalen (vorderen) zur Zwischenzehenspaltfläche hervorkommen und sich mit den entsprechenden der anderen Zehengelenke zu 1—2 Stämmchen vereinigen. Diese steigen an der dorsalen Seite des Zwischenzehenspaltes und des distalen (unteren) Teiles des Metacarpus und des weiteren am Übergang der dorsalen (vorderen) zur medialen

[1]) Die Zehengelenke zerfallen in:
1. Die beiden Metacarpophalangealgelenke oder 1. Zehengelenke.
2. Die beiden Gelenke zwischen Phalanx 1 und 2 der lateralen und medialen Zehe: 2. Zehengelenke oder Kronengelenke.
3. Die beiden Gelenke zwischen Phalanx 2 und 3 der lateralen und medialen Zehe: 3. Zehengelenke oder Klauengelenke.

Seite des Metacarpus und des Carpus in die Höhe (Figg. I 7′ und II h′) und gesellen sich zu den Lymphgefässen, die von der Carpalgelenkkapsel stammen (s. S. 448), um mit ihnen in Begleitung der V. cephalica zur Lgl. cervicalis superfacialis in die Höhe zu steigen (Fig. I 12). Die zweite Gruppe kommt an der der Fussachse abgekehrten Seite der Gelenke, also an der medialen Fläche der medialen und an der lateralen Fläche der lateralen Zehengelenke und zwar meist an der volaren Hälfte dieser Flächen, zum Vorschein und besteht meist bei jedem Gelenk aus 1—2 Gefässen. Diese steigen vor der betreffenden Afterklaue in die Höhe (Fig. I 7, 9, 10 u. 11; Fig. II h, i, k) bis zum distalen Teile des Metacarpus; die von den lateralen Gelenken (Fig. II h, i, k) wenden sich hier entweder zwischen dem M. interosseus medius und den Beugesehnen oder zwischen dem M. interosseus medius und dem Hauptmittelfussknochen hindurch nach der medialen Seite, wo sie in Fig. I bei 19 zum Vorschein kommen, oder sie laufen schräg schulterwärts und nach hinten (volar) und gelangen über die volare Fläche der oberflächlichen Beugesehne ebenfalls nach der medialen Seite (Fig. I 18); auf beiden Wegen gesellen sie sich zu den entsprechenden Lymphgefässen von den medialen Zehengelenken (Fig. I 7, 9, 10 und 11) und zu den mit der V. cephalica verlaufenden Lymphgefässen und gehen mit ihnen zur Lgl. cervicalis superficialis. Eine dritte Gruppe von Lymphgefässen kommt an der volaren (hinteren) Seite eines jeden Gelenkes zum Vorschein. Diese Lymphgefässe vereinigen sich auch meist zu 2 Stämmchen, die oberflächlich, d. h. unter der Haut an der volaren Seite des Zwischenzehenspaltes und des weiteren zwischen beiden Afterklauen in die Höhe steigen (Fig. I 8) und im distalen (unteren) Viertel des Metacarpus an die volare Seite der oberflächlichen Beugesehne (Fig. I 8) gelangen; von hier aus wenden sie sich über den medialen Rand der Beugesehnen schräg schulter-

wärts und nach vorn (dorsal) auch zu den die V. cephalica begleitenden Lymphgefässen und damit zur Lgl. cervicalis superficialis. Es kann sich eines dieser Gefässe jedoch auch zu den Lymphgefässen, die an der der Fussachse abgekehrten Seite des Gelenkes zum Vorschein kommen, gesellen (Fig. 19).

Es vereinigen sich mithin alle Lymphgefässe der beiden Metacarpophalangealgelenke, der beiden Kronen- und der beiden Klauengelenke zu 1—3 stärkeren Lymphgefässstämmchen, die zu den Lymphgefässen in der Nachbarschaft der V. cephalica sich gesellen und mit diesen in die Lgl. cervicalis superficialis einmünden.

Es sei jedoch noch besonders darauf hingewiesen, dass sich durchaus nicht bei jeder Injektion alle drei Gruppen von Lymphgefässen von jedem Gelenk aus zu füllen brauchen (s. S. 446), dass es mir sogar bei den Metacarpophalangealgelenken überhaupt nicht gelungen ist, die dritte Gruppe auf die geschilderte Weise zu injizieren; es bleibe dahingestellt, ob die dritte Gruppe der Lymphgefässe bei den Metacarpophalangealgelenken überhaupt nicht vorhanden ist oder sich nur bei den geschilderten Versuchen nicht injiziert hat.

Für die Zahl der Lymphgefässe eines Gelenkes, über die bis jetzt kaum zuverlässige Angaben vorliegen, ergaben meine Untersuchungen, dass die aus den einzelnen Gelenken ihren Ursprung nehmenden Lymphgefässe zu 1—6 Stämmchen sich vereinigen.

Der Erfolg der von mir geübten Methode, die Gelenklymphgefässe zu füllen, spricht indirekt auch dafür, dass die Lymphgefässe mit der Gelenkhöhle in offener Verbindung stehen, vielleicht in ähnlicher Weise wie die Lymphgefässe der Pleura

und des Peritonaeums mit der Pleura- und Peritonaealhöhle (s. Baum, Die Lymphgefässe der Pleura des Rindes. Zeitschrift für Infektionskrankheiten, parasitäre Krankheiten und Hygiene der Haustiere. Bd. IX, Heft 6, 1911). Auf eine kritische Beleuchtung dieser bekanntlich noch kontroversen Frage will ich hier nicht eingehen; es sei aber auf die Arbeiten von Ludwig und Schweigger-Seidel (4), Böhm (1), Braun (2), Jaffe (3), Tillmanns (5), Noetzel (6) verwiesen.

Literaturverzeichnis.

1. Böhm, Beiträge zur normalen und pathologischen Anatomie der Gelenke. Dissertation. Würzburg 1868.
2. Braun, Untersuchungen über den Bau der Synovialmembranen, der Gelenkknorpel, sowie über die Resorption flüssiger und fester Körper aus den Gelenkhöhlen. Deutsche Zeitschr. f. Chir. Bd. 39. 1894.
3. Jaffe, Über die Veränderungen der Synovialmembran bei Berührung mit Blut. Arch. f. klinische Chirurgie. Bd. 54. 1897.
4. Ludwig u. Schweigger-Seidel, Die Lymphgefässe der Faszien und Sehnen. Leipzig 1872.
5. Tillmanns, Die Lymphgefässe der Gelenke. Arch. f. mikr. Anatomie. Bd. 12. 1876.
6. Noetzel, Über die Bakterienresorption auf dem Lymph- und Blutwege und über die Bedeutung der Lymphdrüsen für dieselbe. Beiträge zur klinischen Chirurgie. Bd. 51. 1906.
7. Derselbe, Über die Infektion und die Bakterienresorption der Pleurahöhle. Arch. f. klin. Chir. Bd. 180. 1906.
8. Derselbe, Weitere Untersuchungen über die Wege der Bakterienresorption von frischen Wunden und die Bedeutung derselben. Arch. f. klin. Chir. Bd. 60. 1899.
9. Clermont, Les lymphatiques de l'articulation de la hanche. C. R. Assoc. des Anatomistes, 10. Réunion, Marseille 1908. p. 155—163.
10. Teichmann, Das Saugadersystem. Leipzig 1861.
11. Stöhr, Lehrbuch der Histiologie. 1910.
12. Ellenberger, Vergleichende Histiologie der Haussäugetiere. 1887 und 1911. Bd. II.

Erklärung der Abbildungen.

Legende zu Fig, 1. Schultergliedmasse des Rindes von der medialen Seite mit Gelenklymphgefässen. a. M. subscapularis. b. M. supraspinatus. c. M. teres major. d. M. latissimus dorsi. e. M. biceps brachii. f. M. coracobrachialis. g. Caput mediale des M. triceps brachii. h. Caput longum des M. triceps brachii. i. M. tensor fasciae antebrachii. k. M. brachialis. l. M. extensor carpi radialis. m. Sehne des M. abductor pollicis longus. n. Endsehne des M. flexor carpi radialis. o. M. flexor dig. profundus, o' seine Sehne. p. Tiefer Kopf des M. flexor dig. sublimis, p' seine Sehne. q. Oberflächlicher Kopf des M. flexor dig. sublimis, q' seine Sehne. r. M. flexor carpi ulnaris. s. M. interosseus medius. t. Laterale Afterklaue (die mediale ist weggenommen).

1. Eine Lgl. axillaris primae costae, 2. Lgl. axillaris propria 3, 3' Lymphgefässe vom Schultergelenk, 5. Lymphgefässe vom Carpalgelenk, 6. Lymphgefäss von den Zehengelenken, das sich von der lateralen Seite umschlägt, 7. Lymph gefässe vom medialen Metacarpophalangealgelenk, 7' Lymphgefäss, das aus dem vorderen (dorsalen) Teile der beiden Metacarpophalangealgelenke, der beiden Kronengelenke und der beiden Klauengelenke entsteht, 8. Lymphgefässe von beiden Kronengelenken und von beiden Klauengelenken, die an der Zwischenzehenspaltfläche zum Vorschein kommen und zunächst an der hinteren Seite in die Höhe steigen, 9. Lymphgefäss des medialen 2. Zehengelenkes, das durch den Zwischenzehenspalt nach hinten tritt, 10. Lymphgefässe vom medialen Klauengelenk, 11. Lymphgefäss des medialen 2. Zehengelenkes, 12. Lymphgefässe, die zur Lgl. cervicalis superficialis ziehen, 13. Lymphgefässe der Höhle des Ellbogengelenkes, 14, 14' Lymphgefässe der Kapsel des Ellbogengelenkes, 15. Lymphgefäss von der dorsalen Seite des Carpalgelenkes, das durch die proximale Unterarmspalte hindurchtritt, 16. Lymphgefäss vom volaren Teile der Carpalgelenkskapsel, 17, 17' Lymphgefässe vom medialen Teil der Kapsel des Carpalgelenkes, 18. Lymphgefäss, das sich um den hinteren Rand der Beugesehnen von der lateralen Seite (s. Fig. 2) auf die mediale Seite umschlägt, 19. Lymphgefässe, die von den lateralen Zehen-

gelenken stammen und zwischen dem Hauptmittelfussknochen und dem M. interosseus medius von der lateralen nach der medialen Seite hindurchtreten.

Fig. 2. Laterale Seite des Unterarmes und Fusses des Rindes mit Lymphgefässen der Unterarmfaszie und der Fussgelenke.

1. Caput laterale des M. triceps brachii. a, b, d, e, f und g Lymphgefässe der Unterarmfaszie. c Lymphgefässe der Höhle und der Kapsel des Carpalgelenkes, mit der die Faszie verschmolzen ist. h Lymphgefässe des lateralen Kronengelenkes. h' Lymphgefäss, das aus dem dorsalen (vorderen) Teile der beiden Metacarpophalangealgelenke, der beiden Kronengelenke und der beiden Klauengelenke entsteht. i Lymphgefässe vom lateralen Metacarpophalangealgelenk. k Lymphgefässe des lateralen Klauengelenkes.

Aus dem anatomischen Institut zu Nagasaki, Japan.

DIE KEIMBLATTBILDUNG DES HYNOBIUS NEBULOSUS.

VON

KANAÉ KUNITOMO,
NAGASAKI, JAPAN.

Mit 2 Textfiguren und 46 Figuren auf den Tafeln 26/29.

Einleitung.

In neuerer Zeit ist die Entstehung der Keimblätter sehr vielfach untersucht worden. Jedoch ist man von einer einheitlichen Auffassung der Vorgänge immerhin noch recht weit entfernt. Deshalb kann eine über möglichst viele Tiere ausgedehnte Kenntnis der Keimblattbildung nur erwünscht sein.

Die Abhandlung ist die Fortsetzung meiner ersten Mitteilung „Über die Entwickelungsgeschichte des Hynobius nebulosus" (34). Die Entwickelungsstufen, welche die Eier im Zwischenraum von 8 Tagen (vom 2. bis 9. März) durchlaufen, habe ich in 7 Stadien unterschieden. Das erste Stadium ist das Blastulastadium, das zweite und dritte sind das Gastrulastadium.

Mein Untersuchungsmaterial habe ich aus der natürlichen Eiablagestelle, dem Tümpel des Gebirges, beschafft und zur Entwickelung in das Aquarium gebracht (in Wärmetemperatur von 5—12° C). Innerhalb des oben erwähnten Zeitraumes wurden die Eier in der Weise konserviert, dass der eine Teil von ihnen an jedem Tage regelmässig zweimal (8 Uhr vormittags und 4 Uhr nachmittags), der andere in einer beliebigen Zeit zwischen diesen zwei Zeitpunkten je nach dem Entwickelungszustand der Eier fixiert wurden. Fixierungsflüssigkeit, Färbung und Schnittbildung usw. sind ebenso wie die, welche ich in der ersten Mitteilung angegeben habe.

Ich beschränke mich hauptsächlich auf die morphologische Beschreibung der Keimblattbildung von Hynobius und beschäftige mich mit Entwickelungsmechanik nicht.

Historischer Überblick.

Über die Keimblattbildung der Amphibien liegt eine sehr umfangreiche Literatur vor, doch kann ich auf geschichtliche Darstellung derselben verzichten. Nur die Literatur der Urodelen, zu welcher Ordnung unsere Species gehört, wäre zunächst kurz zu referieren, um sie mit meinen Beobachtungen bei Hynobius nebulosus zu vergleichen.

Amblistoma.

Haussays und Bataillons (26) schrieben über den Blastoporus von Amblistoma wie folgt: Der Blastoporus erscheint als eine Zickzacklinie. Jn Sagittalschnitten sieht man von dieser Rinne einen pigmentierten Streifen in den Dotter hineinragen. Die Pigmentierung deutet auf eine rege Tätigkeit der betreffenden Zellen. Der Blastoporus wird hufeisenförmig, dann schliesst er sich zu einem Ringe und zeigt an seiner dorsalen Lippe eine kleine Einstülpung, welche sich mit der gleichzeitig gebildeten Archenteronhöhle vereinigt. Die Archenteronhöhle wird durch Auseinanderweichen der pigmentierten Zellen und nicht durch Umwachsung der Furchungshöhle von den Makromeren gebildet.

Die Archenterondecke wird dann im Anfang von grossen pigmentlosen dotterreichen Zellen aufgebaut. Nach der Erscheinung der dorsalen Einstülpung wird der hintere Teil der

Darmhöhle von kleinen, pigmentierten Epiblastzellen ausgekleidet, welche wiederum allmählich von den Dotterzellen unterwachsen werden. Infolge davon finden wir in diesem dritten Stadium zum anderen Male eine von Dotterzellen gebildete Decke. Das Mesoderm trennt sich durch Delamination von der Darmdecke und von dem Hypoblast in der Nähe des Blastoporus. Nachher findet die Differenzierung der medianen Chorda und der seitlichen Mesodermflügel statt.

Haussay und Bataillons geben endlich an, dass der Blastoporus zum Anus werde und dass der neurenterische Kanal fehlt.

Lwoff (39) teilt auch mit, dass der Urdarm durch Auseinanderweichen der Dotterzellen gebildet wird. Seine Ansichten über die Bedeutung der Vorgänge sind aber ganz andere. Die Umwachsung der Dotterzellen von den Mikromeren betrachtet er als die wirkliche Gastrulation. Dieselbe findet teils durch Epibolie, teils durch Delamination statt. Wenn etwa $^2/_3$ der Oberfläche von Mikromeren bedeckt ist, erscheint an der hinteren Seite des Mikromerenfeldes eine Zelleneinwucherung, die Dorsalplatte. In dieser Zeit ist die Furchungshöhle von Makromeren umwachsen worden. Die Höhle wird aber nicht zur Archenteronhöhle, welche mehr caudalwärts auf schizogene Weise gebildet wird. In einzelnen Fällen vereinigen sich die beiden Höhlen, wie auch Eycleshymer (13) meint, in den meisten Fällen verschwindet aber die erstere. Da wird die Furchungshöhle zur Archenteronhöhle, und dieselbe breitet sich vielleicht auf schizogene Weise aus, hier bildet sich die Darmhöhle durch Auseinanderweichen der Dotterzellen und in einzelnen Fällen vergrössert sich der Raum, indem die Furchungshöhle mit aufgenommen wird. Dorsalinvagination besitzt keine Höhle; bei der Bildung des Archenteron wird aber die Dorsalplatte sogleich in den Aufbau des Daches bezogen und bildet nachher den grössten Teil des Mesoderms

und die Chorda. Ein Teil des Mesoderms soll von den oberflächlichen Dotterzellen gebildet werden.

Lwoff (38), Brachet (7, 8) und Kopsch (31) teilen mit, dass bei der dorsalen Lippe deutlich Zellenbewegungen zu beobachten sind. Besonders die Experimente Eycleshymers und die photographischen Aufnahmen von Kopsch haben uns dargetan, dass die letzteren Beobachtungen die richtigen sind. Eycleshymer meint überdies, dass die Urdarmhöhle durch Invagination gebildet wird. Offenbar verwechselt er die Einwucherung der Dorsalplatte mit der Archenteronbildung.

Neuerdings hat sich Brachet mit der Entwickelung der Keimblätter bei Siredon pisciformis und Rana temporaria beschäftigt. Bei der Gastrulation unterscheidet Brachet zwei Phasen und zwei sehr verschiedene Prozesse. Die eine Phase und den einen Prozess bezeichnet er als „clivage gastruléen". Der Prozess besteht darin, dass an der Randzone Göttes eine oberflächliche Lage von Zellen, während sie durch fortgesetzte Teilung kleiner werden, sich von den tiefer gelegenen und grösseren Dotterzellen durch einen Spalt abgrenzt. Brachet nennt den Vorgang „auch eine Pseudoinvagination der Zellen am Boden der Furchungshöhle und eine Pseudoepibolie der Zelle von der Decke", und er betrachtet als das Endergebnis hiervon die Bildung einer umhüllenden Zellenlage und einer eingehüllten Masse. Die Übergangsstelle beider, welche die Form eines Ringes hat, deutet er als einen virtuellen Blastoporus, der später mit der Entstehung der Urmundlippen in einen reellen Blastoporus umgewandelt wird.

In seiner Darstellung der zweiten, von ihm unterschiedenen Phase der Gastrulation schliesst sich Brachet dem Standpunkt von Moquin Tandon (40), Houssay (25) Assheton (1) an, die durch das Studium der Gastrulation ver-

anlasst wurden, eine Entstehung des Urdarmes durch Einstülpung beim Frosch überhaupt in Abrede zu stellen.

Brachet (8) glaubt, den Vorgang nicht als eine Einstülpung bezeichnen zu können. „Il n'y a pas trace d'invagination", bemerkt er in seinem Resumé vom Axolotlei, „la fente archenterique se creuse au milieu des grosses cellules vitellines. Il n'est pas douteux que la fente archenterique se soit creusée par délamination." Brachet lässt auch das mittlere Keimblatt der Amphibien durch Delamination an der Oberfläche des Endoblasts der Gastrula und ausschliesslich auf Kosten der Elemente dieses Blattes entstehen.

Salamandra.

Abhandlungen über die Entwickelung von Salamandra liegen vor von Kupffer (36), Benecke (5), Groenroos (19, 20) und Rusconi.

Kupffer hat sich aber mit den jüngsten Stadien nicht beschäftigt. Er findet auch äusserlich nichts Beachtenswertes am Ei vor der Erscheinung der Medullarfalten. Dann sieht er eine kleine Öffnung am Ende der Medullarplatte, das Prostoma. Die Umwachsung des Dotters von den Mikromeren hat er nicht gesehen.

Vom Prostoma dringt eine Höhle in das Innere des Eies vor und vereinigt sich mit der indessen durch Auseinanderweichen der Dotterzellen gebildeten Archenteronhöhle. Eine Furchungshöhle war nicht anwesend. Das Mesoderm stammt ganz und gar von dem längs des Prostomarandes eingestülpten ectoblastogenen Zellenmaterial her. Er sagt auch in seiner Abhandlung folgendes:

„Im Innern des Eies befindet sich bereits eine durch Auseinanderweichen der Dotterzellen entstandene primitive Darmhöhle, die der Gestalt und Lage nach mit der des Batrachiereies

übereinstimmt." — „Schnitte derselben (sagittalen) Richtung aus etwas älteren Stadien zeigen bereits Kommunikation zwischen dem eingestülpten Entodermsack und dieser primitiven Darmhöhle durch einen engen Spalt, aber noch sind die Dotterzellen und die Zellen des eingestülpten Entoderms deutlich voneinander zu unterscheiden." — „Der Umschlagsrand von Ectoderm und Entoderm (Properistom) gibt den Ausgangspunkt der Bildung des Mesoderms ab und zwar erscheint dasselbe zunächst an der kopfwärts gerichteten Seite des Properistoms."

Groenroos (19) gibt über die Gastrula und die primitive Darmhöhle des Erdsalamanders folgendes an:

An Sagittalschnitten durch Eier, die wenig jünger sind als das Ei der Fig. 1, und an welchen die geschilderte latitudinale Grenzlinie sich nur erst in eine Furche von geringer Tiefe umgewandelt hat, sieht man im hinteren, d. h. jener Furche am nächsten liegenden Bereich der Furchungshöhle einzelne grobkörnige Dotterzellen an die Innenfläche des Daches dieser Höhle emporgerückt.

Wenn die Furche schon zu einem klaffenden Spalt geworden ist, sieht man in den Durchschnitten die Innenfläche des Furchungshöhlendaches zum grössten Teil mit solchen Dotterzellen belegt.

Schliesslich ist die Innenfläche des Daches mit einer kontinuierlichen Schicht von Dotterzellen ausgekleidet. Der von aussen her nach innen und oben vordringende Spalt — die Gastrulahöhle — hat sich mittlerweile so weit vertieft, dass sein blinder Grund dem hinteren Umfang der Furchungshöhle genähert ist. In dem die beiden Hohlräume noch trennenden Gebiete zeigt sich die Aneinanderlagerung der Dotterzellen teilweise gelockert. Der auf der Eioberfläche befindliche Urmundspalt, bezw. die diesen fortsetzende Furche, gibt inzwischen die bisherige latitudinale Verlaufsrichtung allmählich auf und biegt sich nun mehr und mehr mit ihren beiden Enden

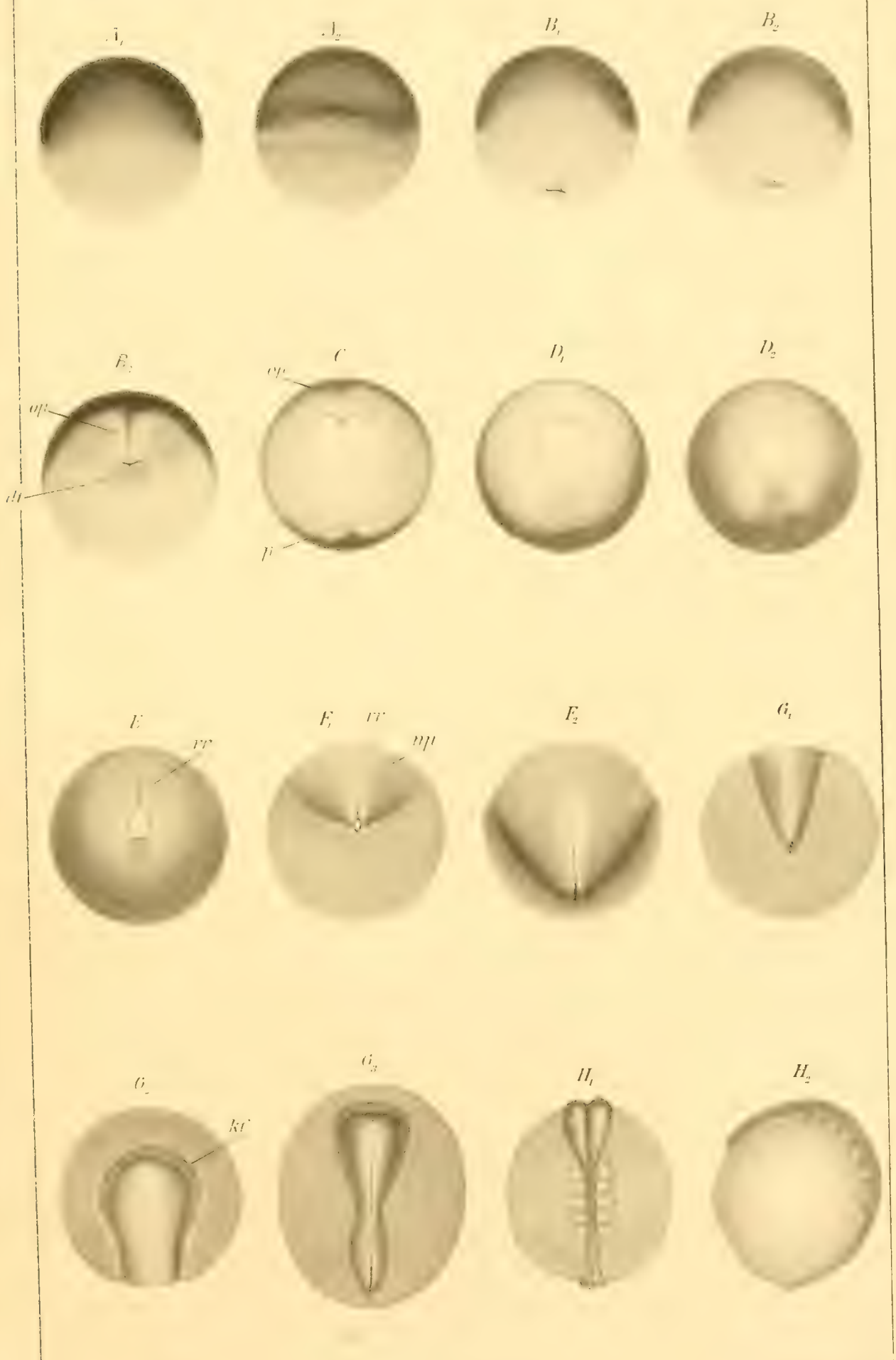

Verlag v J F Bergmann, Wiesbaden

Werner u Winter, Frankfurt a M

nach unten hin zusammen, so dass hieraus eine Hufeisenform mit nach oben gerichteter Konvexität resultiert. Schon in dem Stadium der Fig. 2 sieht man in Sagittalschnitten die Gastrulahöhle und die Furchungshöhle am hinteren Umfang der letzteren in offener Verbindung miteinander, so dass die Furchungshöhle nunmehr durch Vermittlung der Gastrulahöhle und des Urmundspaltes mit der Aussenwelt in Verbindung steht. Den aus der Vereinigung der Gastrula-Einstülpung mit der ursprünglichen Furchungshöhle entstandenen, durch den Urmundspalt sich nach aussen öffnenden Hohlraum bezeichne ich, nach dem Vorgange Kupffers als primitive Darmhöhle."

Groenroos sagt zusammenfassend: „Der weitaus grösste Teil der primitiven Darmhöhle geht aus der modifizierten Furchungshöhle hervor; die eigentliche, von aussen her eindringende Gastrula-Einstülpung spielt in dieser Hinsicht — wie es schon Kupffer richtig ausspricht — nur eine untergeordnete Rolle."

Triton.

Wichtige Arbeiten über die Keimblattbildung bei Triton liefern Scott und Osborne (55), van Bambeke (3), Hertwig (23), Johnson (28), Sheldon, Braus (9), Röthig (46).

Hertwig teilt folgendes mit: Die Decke der Furchungshöhle von Triton hat am Anfang der Gastrulation einen Durchmesser von zwei Zellen. Nach der Erscheinung der Blastoporuslippen und infolge der Dotterumwachsung wird dieselbe allmählich einschichtig.

Der Blastoporus (Notoporus) ist zuerst in der Randzone Göttes zu sehen als eine sichelförmige Rinne. Die Rinne wird hufeisenförmig und später kreisförmig, während die dorsale Lippe ventralwärts rückt. Man beobachtet eine von diesem Blastoporus im Ei vordringende Spalte, welche Hert-

wig Archenteron benennt. In diesem Stadium sieht man in der Furchungshöhle eine Anzahl nur lose zusammenhängender Dotterzellen.

Die Furchungshöhle des Tritons wird von der Einstülpung verdrängt. In einem Stadium, wo die Furchungshöhle ganz verdrängt worden ist, ist an der Darmdecke die Grenze zwischen den eingestülpten Mikromeren und den wirklichen Entodermzellen noch sehr gut ersichtlich, wie auch in dem etwas jüngeren. Die tiefe, quere Spalte an der vorderen Seite der ventralen Darmwand, welche nach Hertwig für den Triton charakteristisch ist, gibt Anlass zu der Vermutung, dass die Archenteronhöhle sich ausserdem auf schizogene Weise erweitert.

Über den Blastoporusschluss liegen mehrere Ansichten vor. Scott und Osborne beobachteten einen neurenterischen Kanal. Johnson verneint das Dasein eines solchen Kanals zuerst, später aber kommt er mit Sheldon zu dem Schluss, dass ein neurenterischer Strang anwesend ist. Schanz (51) sagt, dass die lateralen Lippen in der Mitte verwachsen; infolgedessen bilden sich zwei Öffnungen. Die vordere, der neurenterische Kanal, verschliesst sich bald, die hintere wird zur Analöffnung.

Hertwig gibt an, dass die Mesodermbildung bei Triton in der Blastoporusgegend nach dem Amphioxusschema stattfindet. Unter den lateralen Lippen bildet sich eine Invagination von Mesodermzellen. Infolgedessen wird das Mesoderm von Anfang an durch die sogenannte Cölomspalte in ein parietales und viscerales Blatt getrennt. P. Röthig (46) sagt in seiner Mitteilung über die Rückenrinne beim Triton taeniatus: „Mit Recht können wir daher sagen: Wir halten die Rückenrinne für die Gegend, in der die Urmundlippen auf früheren Entwickelungsstadien verschmolzen sind."

Cyptobranchus japonicus.

Die Beobachtungen über die Keimblattbildung dieser Species sind in neuer Zeit von Ishikawa (27), de Bussy (10) und de Lange (37) mitgeteilt.

De Lange beschreibt sehr genau sein reiches Material, welches aus 17 Eiern von verschiedenen Stadien besteht. An Schnitten beobachtete er, dass Archenteron und Invagination an drei Stellen kommunizieren. Im nächsten Ei sind diese Prozesse weiter fortgeschritten. Der vordere Rest der Furchungshöhle fehlt, hinten und seitlich kommuniziert sie mit dem Urdarm. Der Notoporusrand zieht sich zusammen, doch findet sich ventral keine Invagination.

Ishikawa gibt im Gegensatz zu der Beobachtung von de Lange an, dass die Furchungshöhle mit der Vergrösserung des Urdarmes verdrängt wird; er hat jedoch nicht beobachten können, dass die Scheidewand zwischen Urdarm und Furchungshöhle durchbricht und dadurch die beiden Hohlräume zusammenfliessen.

Eigene Untersuchungen.

Erstes Stadium (Blastula).

Figuren A_1 A_2. Tafel 26 am 23 März.

Nach dem Ablaufe der siebenten Furchung, welche in meiner ersten Mitteilung (34) eingehend beschrieben ist, treten noch die achte und weitere Furchung in den Eielementen auf, infolgedessen verkleinern sich die Elemente nach und nach, wenngleich man für die einzelnen Furchungsstadien eine scharfe Grenze nicht bestimmen kann. Ungefähr 3 Tage nach der Eiablage werden die Elemente so klein, dass sie makroskopisch bezw. bei geringer (10- bis 20facher) Vergrösserung weder

am oberen noch am unteren Pole beständig erkennbar sind. Zu dieser Zeit erscheint die obere Hemisphäre äusserlich dunkelbraun und an ihrem Centrum graulich.

Der Entwickelungsvorgang in dem Blastulastadium wird bei Hynobius in drei Perioden gegliedert.

a) Die erste Periode.

In dieser Periode kann man die Furchungselemente an der oberen und der unteren Hemisphäre des Eies noch makroskopisch nach ihrer Grösse unterscheiden, obgleich sie sich nach der siebenten Furchung immer mehr verkleinern.

Das farbige Feld (die obere Hemisphäre) ist an seiner Peripherie stark pigmentiert, wie es sich in der Fig. A_2 Taf. 26 zeigt. Das Feld ist auch an einer Stelle der seitlichen Fläche der oberen Hemisphäre schwächer gefärbt, während im Gegensatz hierzu die ihr überliegende Stelle sehr stark pigmentiert ist. Die letztere ist vermutlich der Ort, durch welchen ein Spermatozoon eingedrungen ist.

Von nun an nimmt die Farbe dieses Feldes nach und nach ab, je nachdem der Furchungsprozess fortschreitet.

Auf einem meridionalen Schnitte, welcher durch die am stärksten gefärbte und die am schwächsten gefärbte Stelle hindurch gelegt ist, zeigt die Decke der Furchungshöhle, dass erstere Stelle eine dickere Wand besitzt als letztere. Im allgemeinen ist die Wand da dick, wo die Dachwand in den Boden der Furchungshöhle übergeht. Vgl. Fig. A st, s. sh, s., Taf. 27. Die dicke Wand besteht aus kleinen Zellen und ist dreischichtig; die andere besteht aus grossen Zellen und ist zweischichtig. Der Scheitel des Daches ist ebenso zweischichtig, aber von kleinen Zellen.

Die Zellen der oberflächlichen Lage solcher Dachwandung enthalten in ihrem Körper, besonders in der Oberschicht des

Körpers und zwar in der zu der Dotterhaut gewendeten Seite sehr reichliche Pigmentkörnchen. Die Zellen behalten ein festes Gefüge, welches den betreffenden Elementen eine vieleckige Gestalt verleiht.

Die Zellen der zweiten Schicht liegen von unten der oberflächlichen Lage dicht an, in rundlicher oder rundlichpolygonaler Gestalt, und sie haben untereinander noch kein festes Gefüge. Sie schwellen nach innen in die Furchungshöhle an. Die innere Fläche der Decke erscheint deshalb uneben (vgl. Fig. A Taf. 27). Die Zellen haben eine viel dünnere Pigmentschicht als die äussere Grenzschicht des Zellkörpers, so dass sie von derselben umrahmt erscheinen. Dadurch kann man die einzelne Zelle leicht unterscheiden.

Die Furchungshöhle dieser Blastula ist verhältnismässig klein und die Deckenwand ist dick.

Der Boden der Furchungshöhle besteht aus den grossen pigmentlosen, schlaff verbundenen Dotterzellen, deren obere Enden in die Furchungshöhle vorspringen, so dass die Bodenfläche uneben wird. Zuweilen findet man an der oberen Fläche dieser Zellen eine sehr dünne, nicht konstante Pigmentschicht, und dann kann man an den Dotterzellen ihre Grenze leicht bestimmen.

b) Die zweite Periode.

Ungefähr 10 Stunden nach dem Auftreten der Erscheinung der ersten Periode sind die Elemente so klein geworden, dass sie an der oberen Hemisphäre makroskopisch nicht deutlich erkennbar sind, während man sie an der unteren Hemisphäre ziemlich distinkt unterscheiden kann, weil die Zellteilung der Furchungselemente im Dache der Furchungshöhle denselben in dem Boden voraneilt.

Am Schnitte besteht die Decke aus 3 bis 4 Schichten kleiner Zellen, da die jungen Zellen in der vorigen Periode

sich tangential geteilt und verkleinert haben; namentlich ist der in den Boden übergehende Teil des Daches an der pigmentierten Seite fünfschichtig, während die ihm gegenüberliegende Wand aus zwei bis drei (selten nur einer) Schichten grosser Zellen besteht (Fig. B st, s. sh, s., Taf. 27).

Die Furchungshöhle ist geräumiger, ihre Bodenfläche etwas glatter und auch die Furchungselemente des Bodens sind kleiner wie in der ersten Periode. Die Bodenzellen teilen und vermehren sich, aber es findet kein Druck unter ihnen statt, weshalb die Gestalt der Zellen im allgemeinen kugelig ist. In den Zellen (von dem Dache sowie Boden) ist das Protoplasma um den Kern reichlich und es erscheint bei dem gefärbten Schnittpräparat hell (Fig. B kt., Taf. 27).

c) Die dritte Periode.

Dieselbe umfasst die letzte Zeit des Blastulastadiums. Die Furchungselemente werden in dieser Zeit so klein, dass sie makroskopisch bezw. bei 10—20 facher Vergrösserung weder am Keimpol noch am Gegenpol deutlich erkennbar sind. Das Ei gewinnt infolgedessen oberflächlich wieder ein ziemlich gleichmässig glattes Aussehen, wenn auch nicht in demselben Grade, wie vor Anfang des Furchungsprozesses.

Das pigmentierte Feld, welches dem Dache der Furchungshöhle entspricht, nimmt im Grade der Färbung ab und erscheint jetzt dort graulich, infolge der Verdünnung des Daches und der Verbreitung des Pigmentbereiches. Die Peripherie des Feldes bleibt noch stark gefärbt. Dadurch ist es leicht, den oberen Teil als ein grauliches Feld von dem dickeren, soliden und weisslich aussehenden unteren Teile des Eies zu unterscheiden, abgesehen davon, dass an dem frei schwimmenden Ei dieses dünnere Dach nach oben gekehrt ist und dass es nicht selten am fixierten Ei in Form einer Delle gegen die Furchungshöhle zu eingesunken ist.

Befund an den Schnitten.

Das graue Feld des Daches dehnt sich allmählich aus und kann deswegen zur Altersbestimmung derartiger Stadien dienen. Fig. C, Taf. 27 stellt einen Vertikalschnitt durch ein solches Ei im Blastulastadium dar. Zwischen dem animalen und dem vegetativen Teil liegt die Furchungshöhle; jedoch ist zu beachten, dass der animale Teil ringsum etwas tiefer herabreicht als der Boden der Furchungshöhle.

An der Grenze zwischen dem animalen und dem vegetativen Teile gehen die kleineren pigmentierten und die grösseren pigmentlosen Zellen allmählich durch Zwischenformen ineinander über; die beiden haben daher keine scharfe Grenze, jedoch kann man dieselbe bei schwacher Vergrösserung mit einiger Deutlichkeit bestimmen.

Der mittlere Teil des Daches der Furchungshöhle besteht im allgemeinen aus 2—3 Schichten der kleinen Zellen; die Übergangsstelle des Daches in den Boden an der stark pigmentierten Seite aus 5—6 Schichten, während dieselbe an der ihr gegenüberliegenden Stelle vierschichtig ist, wie Fig. C, Taf. 27 zeigt.

A. Götte nennt bei dem Unkenei „Embryonalzellen" die Zellen, welche die Decke der Furchungshöhle der Blastula bilden, weil sie in nächster Folge die morphologische Grundlage des Embryos darstellen. Die Embryonalzellen der oberflächlichen Lage sind niedercylindrisch oder kubisch. Die der darunter liegenden zweiten Schicht sind mehr polygonal. Die Grenze der beiden ist sehr deutlich zu sehen (vgl. Fig. C, Taf. 27).

Die Embryonalzellen der oberen Schicht enthalten in ihrem Körper kleine Dotterkörner. Die in der tiefen Lage enthalten grössere Körner als jene.

A. Götte nennt auch die oberflächliche Lage des Daches „die Deckschicht" und die anderen tiefen Lagen „die Grund-

schicht". Die Elemente der letzteren liegen augenscheinlich schlaff aneinander, dagegen die der ersteren fest. In früherer Zeit, wo die Furchungselemente des Daches noch sehr gross waren, hatten diese in der Mitte ihres Körpers eine hellere protoplasmatische Partie, in welcher der Kern eingebettet war (vgl. Fig. B kt., Taf. 27). Zu dieser Zeit findet man jedoch an der betreffenden Stelle des Elementes keine helle Partie mehr, sondern der Kern befindet sich direkt zwischen den Dotterkörnern.

Die Dotterzellen.

Im Gegensatz zu den Embryonalzellen nennt A. Goette die im Boden befindlichen Zellen „die Dotterzellen". Die Grenze der Dotterzellen ist nicht überall deutlich erkennbar. In den meisten Dotterzellen sieht man den von dem pigmentierten, protoplasmatischen Hof umgebenen Kern. In dem Hof befindet sich kein Dotterkorn und er erscheint deshalb am Schnitt hell, wie es in Fig. C d h. D_2, Taf. 27 zu sehen ist. Auch an dem Schnitt erkennt man, dass die grossen Dotterkörner durch eine sehr geringe, teilweise fast unsichtbare protoplasmatische Substanz zusammengehalten werden. Eine Zellmembran habe ich weder an diesen noch an den Embryonalzellen finden können. Die an der oberflächlichsten Stelle vorhandenen Dotterkörner mögen vielleicht frei liegen. Bei schwacher Vergrösserung sieht die obere Fläche des Bodens rauh aus (vgl. Fig. C, Taf. 27). Die in der oberen Schicht des Bodens liegenden Dotterzellen sind kleiner als in der tiefen Schicht. Der Boden prominiert etwas in der Mitte.

Die Furchungshöhle.

Die Furchungshöhle ist von halbkugeliger Gestalt, die kugelige Fläche nach oben gerichtet, und die Winkel, in welchen Dachwand und Boden zusammen-

stossen, sind stumpf. Die Höhle hat eine grössere Ausdehnung als vorher und sie erreicht in der Tat gegen das Ende dieses Stadiums ihre höchste Grösse.

Gegen das Ende dieses Stadiums findet eine Verdickung der Keimschicht an der Übergangsstelle des Daches in den Boden (längs des Äquators) statt. Sie wird dadurch hervorgerufen, dass die Keimzellen von der tiefen Schicht, den sog. Zellen der Grundschicht, sich nach unten bis zu der Äquatorgegend herabschieben, und dass nur am Centrum der Decke die kleinen Embryonalzellen in 2–3 Schichten geordnet bleiben. Diese verdickte Partie nennt Goette die Randzone. Die in der Randzone befindlichen Zellen sind ziemlich gross (von Mittelgrösse) und schwach pigmentiert, d. h. sie zeigen die Übergangsform zwischen den Keim- und Dotterzellen. Ausserdem haben sie nach oben zu den eigentlichen Keimzellen, nach unten zu den Dotterzellen keine exakte Grenze.

Die Randzone schiebt bei ihrer Verdickung die Dotterzellen in den Boden nach innen zu, so dass dieselben sich auch aneinander drängen.

Die oberflächliche Lage der Keimschichten der Embryonalzellenschichten rückt während dieses Vorganges über den Äquator in das weisse Feld fort, und das pigmentierte Feld wird daher immer umfangreicher. Solche Fähigkeit der Ausdehnung geht aber nicht gleichmässig am Äquator vor sich, sondern von einem gewissen Zeitpunkt an eilt die eine Seite der anderen voraus. Gleich vor der Gastrulation oder schon zur Zeit, in der die Anlage des Urmundes auftritt, erkennt man, dass sich in der diese Anlage enthaltenden Seite die Rindenzone der Keimzellen an der unteren Hemisphäre tiefer erstreckt als an der gegenüberliegenden Seite (vgl. Fig. D, K S, Taf. 27). Die innerhalb dieser Zone der Keimzellen dicht liegenden Dotterzellen steigen nach oben längs der inneren Fläche der Dachwand auf, und zwischen diesen Dotterzellen und der

Dachwand bemerkt man eine feine Lücke, die sich am Schnitt als helle Linie zeigt, wie in der Fig. D_1, D_2, E. hl., Taf. 27 zu sehen ist. Ferner ist hier die Anschwellung der Keimschicht verschwunden.

Der Kern der Furchungselemente.

Der Kern der Furchungselemente ist verschieden gross, und zwar in den Dotterzellen etwas grösser wie in den Dach-

Textfigur 1.

Vertikalschnitt der Decke der Furchungshöhle. dh. Dotterhaut op. Pigmentschicht der obersten Zellen. rk. ruhender Kern. tk. sich teilender Kern. pi. sehr dünner, aus Pigmentkörnchen bestehender Zellrahmen. bk. bläschenförmiger Kern. os. oberflächliche Schicht der Deckwand sog. Deckschicht. ts. tiefe Schicht derselben, sog. Grundschicht. Einzelne Zellen sind von der sehr dünnen Pigmentschicht umrahmt deutlich getrennt.

zellen. Die Kerne der Dachzellen zeigen im Ruhestadium innerhalb der Kernmembran eine sehr spärliche, helle Grundsubstanz und enthalten darin ein reichliches intensiv gefärbtes Gerüst, wodurch der Kern ein etwas dunkles Aussehen gewinnt. Einige der Kerne haben eine bläschenförmige Gestalt mit unebener

Kontur, andere bieten ein eigentümliches grosshöckeriges oder knolliges Aussehen dar, dabei zeigen die einzelnen Knollen eine im ganzen wohl abgerundete Gestalt und glatte Oberfläche. Ausserdem findet man in einer Zelle mehrere anscheinend vollständig voneinander getrennte Bläschen, die eng aneinander liegen. Die Bläschen sind auch von verschiedener Grösse.

Über die bläschenförmigen Kerne ist eine genauere Untersuchung beim Erdsalamander von Groenroos (21) gemacht. Seine Mitteilung über die Kerne stimmt mit meinem Befunde bei Hynobius überein.

Die Kerne lassen auch verschiedene Teilungsfiguren wahrnehmen (vgl. Textfig. 1). In den Dotterzellen haben die Kerne im Ruhestadium grosse Dimensionen und reichliche helle Grundsubstanz, während das chromatische Gerüst wenig voluminös ist. Sie haben auch einen hellen, Pigmentkörnchen enthaltenden Hof.

Zweites Stadium. (Gastrulation I).

Figg. B_1, B_2, B_3. Tafel 26 am 4. März.

Eine Stelle des Daches der Blastula ist, wie ich es oben bereits erwähnt habe, stärker pigmentiert als die andere. Sie wird von den Autoren bei mehreren Amphibienarten als Eintrittsstelle des Spermatozoons betrachtet. Die ihr gegenüberliegende Stelle ist sehr schwach gefärbt, und hier tritt kurz nachher der Urmund auf. Nach den Autoren bezeichne ich auch in meiner Abhandlung diese Seite als die hintere und jene Seite als die vordere.

Das ist jedoch nicht der Fall bei demjenigen Ei, in welchem das Spermatozoon durch die untere Polgegend eingedrungen war. Aber kurz vor dem Auftreten des Urmundes nimmt die hintere Seite bei dem letzteren Ei selbst in der Färbung mehr ab, als an der vorderen, weil die Keimzellenschicht der vorderen Dachwand sich nach unten weiter ausdehnt wie an der hinteren

Wand und infolgedessen die Wand bezw. die Keimschicht sich dort verdünnt.

An der Grenze zwischen dem oberen pigmentierten animalen Teil und dem unteren weisslichen vegetativen findet man grünlich aussehende Elemente in der Randzone (die Zwischenformen).

Die die vordere Wand der Furchungshöhle bildenden Zellen sind im allgemeinen kleiner wie die in der hinteren Wand.

Unterhalb des Äquators an der hinteren Seite, wo die breite Randzone in den vegetativen Teil übergeht, bildet sich zuerst eine kleine, schwach pigmentierte sichelförmige Rinne. Sie bezeichnet das vordere Ende des Urdarmes.

Eine auf die Sichelrinne senkrecht errichtete Linie fällt etwa mit der Längsachse des späteren Embryos zusammen.

In den meisten Fällen zeigt sich die Rinne kurze Zeit nach dem Auftreten in Gestalt eines dreieckigen stark pigmentierten Grübchens, obwohl sie bald nachher wieder sichelförmig wird (vgl. Fig. B_1, B_2, Taf. 26).

Die Anlage derselben tritt anfangs an der Oberfläche des Eies in der Mitte zwischen dem Äquator und dem unteren Pol, oder ein wenig tiefer als in der Mitte auf. Die Stelle, an der die Anlage zuerst auftritt, ist bei den Amphibienarten verschieden, wenngleich man sie immer unterhalb des Äquators findet; z. B. bei dem braunen Frosch 20—30° unterhalb des Äquators nach Kopsch (31), bei demselben Tiere 30° nach Moszkowski (43). Bei Salamandra maculosa teilt H. Groenroos (19) mit: Die Grenzlinie, die die Anlage der Furche (des Urmundes) ist, tritt auf etwa in der Mitte zwischen dem Äquator und dem unteren Pole, ähnlich wie in meinen Befunden bei Hynobius; bei Megalobatrachus maximus 12° ebenso unterhalb desselben nach de Lange (37). Am Anfang ist diese pigmentierte Linie so fein, dass man sie nur

mit der Lupe wahrnehmen kann, aber sie entwickelt sich bald zu der Rinne, die in der Mitte am tiefsten ist, und dementsprechend wirft hier ihr oberer Rand den stärksten Schatten: Nach der Seite hin läuft sie flach aus. Der Rinnengrund erscheint dunkelschwarz infolge der starken Pigmentierung. Ihre Ränder sind in unregelmässigen feinen Zacken eingekerbt, und oft läuft ein feiner langer Schlitz vom oberen oder unteren Rande. Ausserdem tritt an der unteren Lippe ein Spalt auf, der von der Mitte der Rinnenstrecke aus durch den unteren Rand nach unten senkrecht zieht, wie es in Fig. B_3, Taf. 26, abgebildet ist. Die Rinne ist die Anlage des Urmundes und bezeichnet den Beginn des Urdarmes. Ihr oberer Rand, die dorsale Blastoporuslippe, besteht aus schwach pigmentierten Zwischenformzellen. Nach einiger Zeit findet man statt dieser Zellen die stark pigmentierten Keimzellen, denn die in dem pigmentierten animalen Felde befindlichen Zellen schieben sich nach unten herab. Die Rinne des Blastoporus verlängert sich mit Ablauf der weiteren Entwickelung und vertieft sich gleichzeitig, indem ihre beiden Enden allmählich nach abwärts und seitwärts rücken. Dadurch entsteht die Blastoporusrinne in Gestalt eines das Dotterfeld umfassenden, nach unten und seitwärts konkaven gekrümmten Bogens. In den meisten Fällen zeigt der Bogen an zwei Stellen stumpfe Winkel (vgl. Fig. B_3, Taf. 26). Ausserdem vergrössert sich der Schlitz, welcher sich von der Mitte der Rinne senkrecht nach unten herab zieht, ohne in seiner Länge zuzunehmen, während er etwas tiefer pigmentiert ist. Die Partie zwischen der eigentlichen Rinne und dem Schlitz ist tiefer gefärbt als das andere vegetative Feld, wie man in Fig. B_3 d t., Taf. 26 sieht. Der Schlitz schwindet aber nach kurzer Zeit wieder und statt desselben bleibt nur der Pigmentstreifen zurück (s. Fig. C, Taf. 26). Um diese Zeit kann man die ventrale Blastoporuslippe und die dorsale durch die Grösse der Blastomeren deutlich unterscheiden.

Die Krümmung der Rinne nimmt durch fortschreitendes Wachstum mehr und mehr zu, und es erscheint endlich die Rinne (im nächsten Stadium) in hufeisenförmiger Gestalt.

Am Ende dieses Stadiums dehnt sich das pigmentierte animale Feld der oberen Eihälfte nach unten durch den Äquator des Eies aus, insbesondere deutlich an der dorsalen Gegend des Urmundes, und dann sah ich oft dort diejenige breite pigmentierte Linie, welche vom animalen Felde bis zur Mitte der dorsalen Lippe fortzieht. Es scheint die untere Gegend der Rinne bei passender Beleuchtung etwas wulstig über die Oberfläche der Eikugel zu prominieren. Ferner tritt an der dem Urmund entgegenliegenden Seite des Eies die breite dunkelschwarze Linie auf, die vom Rand des pigmentierten Feldes nach unten herabgeht und sich weiter durch den unteren Pol hin nach dem Urmund bis zum Mittelpunkt der ventralen Blastoporuslippe fortsetzt (siehe unteres Ende der Fig. B_3, C, op, p, Taf. 26).

Befund an Schnitten des Eies vom zweiten Stadium.

Ich unterscheide zwischen der Beschreibung an Schnitten aus früherer und aus späterer Zeit.

a) Befund bei den Schnitten in der früheren Zeit.

Bei schwacher Vergrösserung erkennt man an den dicken ungefärbten Schnitten, dass diejenige Stelle der vorderen Seite, welche bei der oberflächlichen Beobachtung stark gefärbt war, aus an Pigmentkörnchen reichen Zellen besteht. Ein Teil der Pigmentkörnchen stammt wohl aus denen der Pigmentstrasse. Auf dem Medianschnitte des Eies ist die Furchungshöhle halbmondförmig; ihr eines Ende ist stumpf, das andere scharf. Sie ist auf dem Querschnitt des Eies an den beiden Hälften genau symmetrisch.

Auf Schnitten von 10—15 μ ist die Dicke des Daches nicht überall gleich. Am Scheitel des Daches ist sie am dünnsten und nimmt von hier nach unten allmählich bis zu der Stelle zu, wo das Dach in den Boden übergeht.

Das Verhalten der Keimzellen, die Form, die Grösse und die Grösse der Dotterkörner ist verschieden.

Die Dachzellen der Furchungshöhle ordnen sich in drei Schichten, in der vorderen Wand in 6—7 Schichten und in der hinteren in 4—5 Schichten, es können jedoch die einzelnen Schichten voneinander nicht ganz deutlich unterschieden werden.

1. Die Zellen der oberen ersten Schicht.

Die Zellen der Oberschicht des Daches sind niedercylindrisch oder kubisch und sie enthalten in ihrem Körper zahlreiche Dotterkörner und Pigmentkörnchen. Die letzteren sammeln sich in ihrem oberen Teil so stark an, dass sie hier auf dem Schnitt von 15 μ einen gelblich braunen Saum bilden. Der Saum liegt der Dotterhaut dicht an. Ferner befindet sich eine Menge Pigmentkörnchen an der Grenze zwischen den einzelnen Zellen als die äussere Grenzschicht des Protoplasmas (vgl. Textfig. 1).

Der Zellkörper enthält namentlich im unteren Teil kleine Dotterkörner von 3—4 μ. Nur sehr selten finden sich zwischen ihnen einige etwas grössere ovale Dotterkörner (7 μ breit, 9 μ lang).

Der Kern liegt in der Mitte der Zelle und man sieht in ihm Teilungsfiguren der verschiedenen Stadien. Die Teilungsebene scheint gegen die tangentiale Richtung des Eies senkrecht zu sein. Ich bin der Meinung, dass die Zellen der Oberschicht des Daches in der Tat ursprünglich aus der Rindensubstanz des früheren Eies abstammen.

2. Die Zelle der zweiten Schicht des Daches.

Diese Lage bildet die mittlere Schicht des Daches (am Scheitel), und ihr einzelnes Element setzt sich gegen das der oberen Schicht etwas schärfer ab, während es von den darunter liegenden Elementen (der dritten Schicht) keine deutlichen Unterschiede erkennen lässt. Das Aussehen dieses Elementes ist demjenigen der Oberflächenschicht ähnlich; man kann das Element der zweiten Schicht von jenem dadurch unterscheiden, dass sein Körper von zahlreichen grossen Dotterkörnern von 5—8 μ ausgefüllt ist, während das Protoplasma und die Pigmentkörnchen sich vermindern. Die Form der Zelle der zweiten Schicht ist oval oder rundlich-polygonal. An der Berührungsfläche der Zellen sammeln sich geringe Mengen Pigmentkörnchen an und lassen dadurch ihre Grenzen deutlich erkennen.. Das ist aber nicht der Fall an der den Elementen der dritten Schicht zugewandten Fläche (vgl. Textfig. 1).

3. Die Zelle der dritten Schicht.

Das Element dieser Schicht wird bei schwacher Vergrösserung von dem der oben erwähnten zweiten Schicht nicht deutlich unterschieden. Untersucht man das Element mit starker Vergrösserung genau, so ist es noch von cylindrischer Gestalt, ähnlich wie das der Oberflächenschicht. Es ist aber grösser als das der ersten Schicht und enthält in seinem Körper mehr grosse Dotterkörner wie das der zweiten Schicht. Die Grösse der Dotterkörner ist jedoch im allgemeinen derselben in der zweiten Schicht ähnlich.

Die nach innen zur Furchungshöhle gewandte freie Fläche der Zelle in der innersten Lage ist von dem von Pigmentkörnchen gebildeten Saum bedeckt, welcher jedoch dünner ist als an der Zelle der oberen Schicht (vgl. Textfig. 1).

A
sts
sh s
B
kt
sh s
sts
C
ch
D1
hl
ks
ur
D2
hl
dh
ur
E
d
hl
ur
F1
th
oh
hl
kf
hw
dh
uh
F2
th
dh
G
oh
dh
H
dh
ck
et
K
I1
np
ck
cho
dp
I2
np
ck
et
ms
dp
v ms

Die oben erwähnte dreischichtige Natur ist in dem ganzen Dache nicht gleichmässig ausgebildet, sondern es kommen auch mehr als drei Schichten vor, oft auch teilweise nur zwei. Namentlich an der Scheitelgegend des Daches gibt es dreischichtige Bezirke in Form von länglichen Ovalen. In dem Bereiche dieser Bezirke findet sich wieder eine kleine Partie von zwei Schichten. Von hier an nach unten nimmt die Schicht an Zellen mehr oder weniger zu, insbesondere ist sie in kleiner Entfernung nach oben vom Blastoporus vier- bis fünfschichtig, während sie in der dazu gegenüberliegenden Wand fünf- bis sechs-, selten siebenschichtig ist. Überdies werden die Zellen und die Dotterkörner darin nach unten allmählich grösser. Die grossen Dotterkörner in dem Zelleibe vermehren sich auch, je nachdem die Schichten der Zellen bis zu drei oder sieben zunehmen, umgekehrt nehmen die kleinen Körner ab. Endlich enthält die Zelle der 6. oder 7. Schicht in ihrem Leibe so grosse Körner, wie diejenigen in der den Boden bildenden Dotterzelle.

An dem unteren Teil des Daches, wo es in den Boden übergeht, der Übergangsstelle, sind die Zellen der Oberschicht niedriger geworden wie an der Scheitelgegend, indem Pigmentkörnchen und Protoplasma immer mehr sich vermindern. Schliesslich wird der ganze Zelleib von grossen Dotterkörnern ausgefüllt. Endlich gehen die Zellen der oberen Schicht des Daches in dieselben der Oberschicht von dem vegetativen Teile über, ohne eine scharfe Grenze zu zeigen (mit Ausnahme des Urmundteiles).

Bei dem Medianschnitt des Eies ist die Zahl der Zellen in der Zellreihe, welche das Dach der Furchungshöhle ausbildet, ungefähr 68—74.

Die Dicke der Dachwand beträgt an der vorderen Wand 332—340 μ, an der hinteren 194—222 μ und an der Scheitelgegend 155—186 μ.

Die Dotterzelle.

Die Dotterzellen häufen sich in der unteren Hemisphäre des Eies zusammen und dieselbe sieht äusserlich weisslich aus. Sie bilden den Boden der Furchungshöhle. Bei der Beobachtung auf dem Schnitt können wir die einzelnen Zellen nicht deutlich voneinander unterscheiden, denn sie haben in ihrer Grenze nahezu kein Pigmentkörnchen, keine Zellmembran und liegen sehr dicht nebeneinander, wie ich es im Abschnitt von der Blastula eingehend beschrieben habe. Aber man darf nicht ausser acht lassen, dass bei einigen Fixierungsmitteln an der Grenze zwischen den Zellen helle Lücken erscheinen, infolge der starken Schrumpfung einzelner Zellen, z. B. bei Anwendung der Formalinlösung (Fig. L, Taf. 28). Die Grösse der Dotterkörner in den Dotterzellen ist allenthalben ungefähr gleich. Nur ist sie etwas kleiner in der oberen Schicht als in der tiefen. Der weitere Befund an der Dotterzelle (über den Kern und Kernhof usw.) ist nicht anders als der auf dem vorherigen Blastulastadium.

Die innerhalb des Urmundes befindlichen Dotterzellen steigen längs der inneren Fläche der Dachwand auf, und zwischen dieser Dachwand und den Dotterzellen entsteht eine sehr schmale Lücke, die am Schnitt sich als feine helle Linie zeigt, wie Fig. D_1, D_2, hl, Taf. 27 zeigen.

Der Urmund (Blastoporus).

Dieser tritt anfangs in der Mitte zwischen dem Äquator und dem vegetativen Pole des Eies als eine pigmentierte Linie auf. In ihr geht die Isolation der Zellen von der an denselben befestigten Dotterhaut vor sich. An der abgelösten Fläche der Zellen liegen so viele Pigmentkörnchen, dass durch sie die Linie dunkelschwarz erscheint. Diese Pigmentkörnchen nun sehen aus, als wenn sie für den Vorgang der Urmundbildung eine wichtige Rolle spielen. Sodann sinken die pigmentierten

Zellen in die Tiefe ein und hier kleiden sie ein Grübchen aus, dessen Grund stark pigmentiert ist, wie Fig. D_1, D_2, ur., Taf. 27 und Textfig. 2 zeigen.

Die Einsenkung wird immer tiefer und rückt zugleich nach beiden Seiten vor, indem die Pigmentbildung in der Regel

Textfigur 2.

Schnitt senkrecht etwa durch die Mitte des Urmundes, im frühesten Stadium, wo er nur ein Grübchen zeigt. dh. Dotterhaut. ur. der Urmund, welcher sich in der Weise gebildet hat, dass die hier befindlichen Zellen aus der Dotterhaut abgelöst und dann nach innen eingesunken sind. pig. Pigmentkörnchen. dl. dorsale Blastoporuslippe. vl. ventrale Blastoporuslippe.

mit geht. In dieser Zeit erscheint der Urmund am Schnitt in Form einer dreieckigen Einkerbung (vgl. Textfig. 2).

Nach der Beschaffenheit der Zellen kann man die dorsale Lippe von der ventralen nicht exakt unterscheiden. In den meisten Fällen jedoch sind die Dotterkörner in den Zellen an der dorsalen Lippe etwas kleiner wie an der ventralen. Die

Länge der ersteren beträgt 3,7—9,3 μ, die Breite 3—6,2 μ, während dieselbe der letzteren 9,3—12,4 und 6,2—10,6 μ beträgt.

b) Befund bei den Schnitten in der späteren Zeit.

Um diese Zeit kann man die sichelförmig gewordene Furche (Urmund) mit unbewaffnetem Auge äusserlich sehr leicht wahrnehmen (vgl. Fig. B_3, Taf. 26).

Der Befund bei den Schnittserien ist im allgemeinen ähnlich dem der früheren Zeit. Nur sind einige fortgeschrittenere Vorgänge anzufügen. Der hintere Teil des Bodens springt nach oben vor, weil die den Urmund bildenden Zellen nach innen hinein getreten sind und den Boden vorgedrängt haben. Infolgedessen wird die hintere Hälfte der Furchungshöhle sehr eng und spitzig. Eine solche ist in der Fig. E, Taf. 27 abgebildet.

An der Scheitelgegend des Daches der Furchungshöhle, wo die Keimzellen in der früheren Zeit in drei Schichten geordnet waren, sind sie jetzt zweischichtig geworden, wie in Fig. E, d, Taf. 27 zu sehen ist. Die Oberschicht besteht aus kubischen Zellen von 37—53 μ Durchmesser, die zweite aus kubischen oder kurz-cylindrischen Zellen von 32—37 μ Durchmesser. Die Dachwand ist seitlich fünf- bis sechsschichtig von etwas niederen Zellen, während sie oberhalb des Urmundes sehr dünn geworden ist. Ich meine, dass sich nun die Keimzellen der zweiten und tieferen Schicht nach der Randzone herab schieben, um den Randwulst zu bilden, und dass die Keimzellenschicht an dem Dache dünner geworden ist, ungeachtet kräftiger Vermehrung der Zellen. Bei Triton wird das Dach in demselben Stadium schon von einer einschichtigen Lage cylindrischer Keimzellen gebildet (nach Hertwig).

Der Urmund ist in dieser Zeit ziemlich tief geworden; sein Grund dringt nach innen-oben ein und zeigt am Schnitte einen

Spaltraum, der am oberen Teil einigermassen geräumig geworden ist. Die den Spaltraum umgebenden Zellen sind stark pigmentiert, besonders auffallend die am Grunde liegenden. Mit dem Spaltraum beginnt die Anlage des Urdarmes.

Die oberhalb des Spaltraumes angesammelten Zellen sind nach ihrer Beschaffenheit denjenigen Zellen gleich, welche in jüngeren Stadien die Randzone bildeten. Die innerhalb der dorsalen Lippe befindlichen Zellen entstehen durch Einschlagen dieser Lippe und sind die Fortsetzung der Keimschicht an der Dachwand.

Drittes Stadium (Gastrulation II).

(C Tafel 26 am 5. März.)

In diesem Stadium verlängert und krümmt sich die Urmundrinne immer mehr, die am Ende des vorigen Stadiums zu $^1/_3$ Bogen des ganzen Kreises herangewachsen ist, und unter Zunahme des Kreisradius bildet die Rinne einen etwa $^4/_5$ oder vollständig geschlossenen Kreisring. Wenn sie zu dem Dreiviertelkreis geworden ist, dann prominiert die untere Partie der Rinne, die nach kurzer Zeit von der Rinne umgriffen wird. Der Schlitz, welcher sich im vorigen Stadium an dieser Partie befand, ist verschwunden, und es ist jetzt statt desselben ein breiter Pigmentstreifen zurückgeblieben. An den beiden Enden der Rinne kommt die Pigmentlinie zustande, wie es Fig. C, Taf. 26, zeigt, welche sich von den beiden Enden aus nach unten zu, die obengenannte prominierende Partie bogenförmig umfassend, zieht und oft sieht man ihre unteren Enden unterhalb dieser Partie sich vereinigen. Dann weisen sie mitsamt der dort anwesenden Rinne einen Kreisring auf. Sie stellen eine Bahn dar, auf welche die Enden der Rinne bald gelangen.

Das pigmentierte animale Feld dehnt sich nach unten aus und das weisse Dotterfeld verkleinert sich dagegen nach und nach. Wenn der Rinnenkreis sich vollständig geschlossen hat,

dann ist das Kaliber des Kreises in diesem Moment das Maximum in dem Gastrulastadium, und danach vermindert er sich allmählich bis zum Ende der Gastrulation.

Es ist der Rusconische Kreis. In dieser Zeit erscheint die breite pigmentierte Linie an der unteren Polgegend, die aus der Vereinigungsstelle der beiden Enden der Rinne nach unten bis zum animalen Feld reicht, wie Fig. D_1, D_2, Taf. 26.

Der äussere Rand des Rinnenkreises besteht aus Keimzellen, während der vom Kreise umschlossene Teil aus Dotterzellen besteht und den sogenannten Dotterpfropf bildet.

Befund an den Schnittserien.

Am Anfang dieses Stadiums geht die Ausbildung einer neuen sekundären Höhle innerhalb der Furchungshöhle des Eies vor sich, die sog. Urdarmhöhle oder Gastrulahöhle. Die Gastrulahöhle entwickelt sich auf die Weise, dass die durch die Einstülpung der Blastoporuslippe gebildete Urmundspalte zuerst nach innen oben und dann nach oben geführt wird und sich zugleich mit Schnelligkeit sackförmig erweitert, dadurch, dass diese sekundäre Höhle in die primitive Furchungshöhle eindringt.

Der Einstülpungsvorgang der Zellen kann bei Amphibien in mechanischer Hinsicht im allgemeinen daraus abgeleitet werden, dass der Dachteil der Blastula, in welchem lebhafte Zellenvermehrung stattfindet, sich ausbreitet; an der dorsalen Blastoporuslippe werden die von dem Dach abstammenden Zellen nach innen und dann nach oben gedrängt, so dass eine Umschlagung (Umstülpung) derselben stattfindet.

Wenn auch beim Hynobius die Einstülpung der dorsalen Blastoporuslippe für die Bildung des Urdarmes eine wichtige Rolle spielt, so ist die Wand der hier entstandenen Darmhöhle doch nicht ganz von den durch den Urmund hineingetretenen

Dachzellen gebildet, sondern ein grosser Teil von ihr von Zwischenformen, die vor kurzer Zeit die Randzone bildeten, wie ich das im folgenden beschreiben werde. Der Medianschnitt des Eies am Anfang dieses Stadiums ist in Fig. F, Taf. 27, abgebildet.

Nach der Natur der Zellen unterscheide ich drei Teile in der Wand der sackförmigen Urdarmhöhle:

1. Die hintere (äussere) Wand, die an der Innenfläche des Daches ihren Weg nimmt (Fig. F, hw., Taf. 27).

2. Die obere Hälfte der vorderen (inneren) Wand, die die Urdarmhöhle von der Furchungshöhle trennt, d. h. Scheidewand (Fig. F, oh., Taf. 27).

3. Die untere Hälfte der vorderen Wand, welche aus einer Ansammlung von Bodenzellen besteht (Fig. F, uh., Taf. 27).

1. Die hintere Wand ist von der ihr entgegengesetzten Dachwand durch eine längliche Grenzlinie scharf getrennt (Fig. F, hl., Taf. 27). Die Zellen des unteren Teiles dieser Wand ordnen sich zu zwei nicht streng unterscheidbaren Schichten. Ihre Beschaffenheit ist die gleiche wie die der Dachzellen, sie sind die Fortsetzung des Keim-Zellkomplexes der Dachwand, der durch den Urmund nach innen hineingeschlagen ist.

Die Zellen des oberen Teiles derselben Wand ordnen sich in 2—3 Schichten. Sie gehen sowohl nach unten in die Zellen des unteren Teiles als auch nach innen in die der vorderen Wand über, ohne eine sichtbare Grenze zu zeigen.

2. Die obere Hälfte der vorderen Wand ist noch als Fortsetzung des oberen Teiles der hinteren Wand zu betrachten. Sie besteht aus ziemlich grossen rundlichen Zellen, welche sich in drei Schichten ordnen und die dicke Scheidewand gegen die Furchungshöhle bilden. Die Zellen dieser Wand und des oberen Teiles der hinteren Wand scheinen diejenigen Zellen zu sein, welche vor kurzer Zeit den Randwulst bildeten, und

welche aus der tiefen Schicht der Keimzellen des früheren Stadiums abstammen. Sie verknüpfen daher in der Beschaffenheit die hier anwesenden eigentlichen Dachzellen und die reinen Dotterzellen.

3. Die untere Hälfte der vorderen Wand besteht aus den einander dicht anliegenden und zu dem Boden werdenden Dotterzellen. Die Zellen sind noch durch kleine Lücken voneinander getrennt, so dass man einzelne Elemente leicht unterscheiden kann.

Zu dieser Zeit springen an der Peripherie des Bodens, wo der Boden in die Randzone übergeht, die Bodenzellen in Gestalt eines länglichen Keiles (an Schnitten) an der inneren Fläche der Dachwand nach oben vor. Dieselben sind als ein keilförmiger Fortsatz von Hertwig beim Frosch genau beschrieben, wie Fig. F_1, kf., Taf. 27, zeigt. Beim Frosch wandern die Dotterzellen immer weiter an der Decke nach dem oberen Pol empor, wobei man am oberen Rand hier und da auch einzelne abgelöste isolierte Dotterzellen bemerkt. Gleichzeitig vertieft sich von der Oberfläche her die Gastrularinne, schneidet gewissermassen in den vorgeschobenen Keil der Dotterzellen ein und trennt ihn in zwei Blätter, in die dorsale und die ventrale Wand des Urdarmes (nach Hertwig). Der Fortsatz der Dotterzellen bei Hynobius ist dem des Frosches ähnlich; aber er wird bei Hynobius nicht so lang und trennt sich nicht in zwei Blätter, sondern im weiteren Verlaufe vermengen sich die den Fortsatz bildenden Dotterzellen mit den Bodenzellen. Am Ende des wenig weiter vorgerückten Gastrulastadiums, wo die Gastrularinne nur wenig tief in die Dottermasse einschneidet, ist der Boden der Furchungshöhle an der dem Urmund entsprechenden Stelle schon weiter keilartig in die Furchungshöhle hineingedrängt, wie beim Froschei. (Ich habe es in dem Abschnitt des zweiten Stadiums beschrieben.)

Ferner ist am dünnen Dach der Keimblase die Grenze,

bis zu welcher der zugeschärfte Rand der Dotterzellen (des oben erwähnten Fortsatzes) reicht, durch eine ringförmige Furche markiert. Die Furche wird zuerst von Remak, dann von Schultze genau beschrieben, und sie wird „Gastrulafurche" genannt. Letzterer Autor hat hiermit die Furche verglichen, durch welche sich auch bei der Keimblase des Kaninchens der Rand des inneren Keimblattes bei seiner Umwachsung äusserlich abgrenzen lässt.

Bei unserer Species ist diese Furche nicht sehr deutlich sichtbar. An der Seitenstelle des Daches, unterhalb welcher nach kurzer Zeit die Urmundanlage auftritt, sieht man zuerst eine sehr seichte Furche, die sich bald in latitudinaler Richtung streckt und nach und nach ringförmig wird. Jedoch zeigt die Furche keinen vollständigen Kreis, sondern sie ist hier und da unterbrochen. Bei einigen Eiern tritt sogar keine Furche im ganzen Verlaufe auf. In den meisten Fällen tritt die Furche an der hinteren Seite und der vorderen des Daches auf, während sie an der rechten und linken fehlt.

Fig. F_2, Taf. 27 ist eine solche, welche in Sagittalrichtung durch die seitliche Stelle der Urmundrinne geführt ist. An dem Schnitt sieht man den Raum als einen Teil der Urdarmhöhle von der Wand gänzlich umschlossen und der Eingang des Raumes und der mit diesem kommunizierende Urmund ist nicht zu sehen. Je mehr man in den Schnitten sich von der Mitte des Urmundes nach den beiden Seiten entfernt, desto kleiner wird der Raum und verschwindet schliesslich ganz. Durch die Beobachtungen der Schnittserien habe ich festgestellt, dass das obere Ende (Blindende) der Urdarmhöhle nicht nur vorn und hinten, sondern auch beiderseits ausgeweitet ist.

Die eigentliche, durch die Scheidewand von der Urdarmhöhle vollständig getrennte Furchungshöhle verkleinert sich von nun an nach und nach.

Nun folgen:

1. Die Vergrösserung der Urdarmhöhle.
2. Die Verlängerung des Urmundes.

Zunächst rückt die obere Partie der vorderen Wand von der Urdarmanlage von hinten nach vorn entlang der inneren Fläche der Decke vor, indem sie sich verdünnt und ausdehnt; zugleich schlagen sich die Dachzellen nach innen durch den Urmund hindurch ein, infolge der Vermehrung der Dachzellen. Die eigentliche Furchungshöhle wird desto kleiner, je mehr die Urdarmhöhle nach vorn zu vordringt und sich vergrössert.

Zur Zeit der Gastrulation sind zwei Modifikationen bei den Froscheiern beobachtet worden. In dem einen Fall zerreisst die Scheidewand, welche sich zwischen der Furchungshöhle und Urdarmhöhle befindet, infolgedessen vereinigt sich die Urdarmhöhle mit der Furchungshöhle. In dem anderen bleibt diese Scheidewand bis zur Zeit der Vollendung der Gastrulation erhalten.

Nicht nur der Frosch, sondern auch nahezu alle Amphibienarten besitzen die eine der beiden Modifikationen. Die erste Modifikation findet man gewöhnlich bei Amphibien mit sehr grossen, dotterreichen Eiern, z. B. Pelobates fuscus (van Bambeke), Alytes obstetr. (Gasser), Salamandra maculosa (Groenroos [20]), Cryptobranchus japonicus (de Lange [37]) etc. Die zweite scheint bei Amphibien mit dotterarmen Eiern die Regel zu sein, z. B. Triton (s. oben).

Bei unserem Ei besteht die letztere Modifikation, trotzdem das Ei ziemlich reich an Dotter ist (vgl. Fig. E, F_1, F_2, G, H, Taf. 27), d. h. die Scheidewand zerreisst niemals und die Furchungshöhle vereinigt sich nicht mit der Urdarmhöhle. Am Ende dieses Stadiums, wo die Furchungshöhle ganz verschwunden ist und die Gastrulahöhle sich statt derselben ausdehnt, ist der Befund an Schnittserien folgender:

Die Gastrulahöhle (Fig. H, Taf. 27).

Die Form der Höhle ist halbkugelig und sie steht gegen die primitive Furchungshöhle nahezu senkrecht gekreuzt, ähnlich wie die Lageveränderung beim Froschei, die Kopsch genau beschreibt.

Daher fällt die vordere Hälfte der Urdarmhöhle etwa mit der hinteren Hälfte der Furchungshöhle, die hintere derselben mit der hinteren Hälfte des Bodens des Blastocöls zusammen, weil das Ei sich nach seinem Schwerpunkt um sich herumgedreht hat.

Etwa an der Mitte des Bodens der Gastrulahöhle sieht man eine tiefe querlaufende Furche (Fig. H, fr., Taf. 27). In seinem vorderen und hinteren Teile prominiert der Boden kugelig nach oben in die Urdarmhöhle und zwar bedeutend in dem hinteren (am Urmund), wie man es auch bei Triton findet (Fig. H, k., Taf. 27).

Die Furche wird nach ihren beiden Enden zu allmählich seichter und endlich verschwindet sie in der Nähe der seitlichen Wand der Gastrulahöhle (vgl. I_2, I_3, Taf. 27 und 28). Zuweilen kann man keine solche Furche am Boden wahrnehmen und an derselben entsprechenden Stelle prägen sich stufenweise gezackte Treppchen aus, durch die der niedrige vordere Teil des Bodens in den höheren hinteren übergeht. Die Gastrulahöhle ist immer mit eiweissartiger Flüssigkeit gefüllt, welche sich als Abscheidung der Entodermzellen und der anderen Keimzellen verstehen lässt, was ich bereits im Abschnitt über den Furchungsprozess erwähnt habe. Ich bin der Meinung, dass die Flüssigkeit in der Furchungshöhle durch die Scheidewand zwischen der Furchungshöhle und der Gastrulahöhle hindurch in die Gastrulahöhle hineingelangt, weil die Urdarmwand sich immer weiter in die Furchungshöhle ausdehnt und die darin befindliche Flüssigkeit stark gepresst wird.

Die Decke der Gastrulahöhle kann jetzt in zwei Blätter eingeteilt werden:

1. Das äussere Keimblatt (äussere Schicht).
2. Das innere Keimblatt (innere Schicht).

Die beiden gehen an dem Urmund ineinander über.

Das äussere Keimblatt, das Ectoderm.

Am Ende der früheren Zeit des zweiten Stadiums waren die Keimzellen am Dache der Furchungshöhle in 3 Schichten und in der Nähe des Bodens sogar in 6 Schichten geordnet. Sodann kommt es zu dem in folgendem beschriebenen Stadium.

In Fig. H, Taf. 27, ist ein vertikaler Schnitt (in Sagittalrichtung) des Eies auf diesem Stadium photographiert. An der Scheitelgegend der Gastrulahöhle besteht das Ectoderm aus einer Schicht von Cylinderzellen, welche an der hinteren Seite des Daches etwas höher werden. An der unteren Polgegend, am Übergang in die Dotterzellen, besteht es aus zwei Schichten von niedrigen kegelförmigen Zellen. Das Dünnerwerden der Decke der Furchungshöhle erfolgt im allgemeinen centrifugal etwa vom vorderen Teil des oberen Poles nach der Peripherie. An der Urmundlippe ist das Ectoderm zweischichtig und wird von den Cylinderzellen gebildet. Die Dicke des Ectoderms ist nicht allenthalben gleichmässig. Sie beträgt:

an der Scheitelgegend	75 μ,
am Urmund	90 μ,
an der vorderen Seite der unteren Hälfte (wenig unterhalb des Äquators) . . .	60 μ,
am hinteren Teil des unteren Poles . .	144 μ.

Das innere Keimblatt, Entoderm.

Das Entoderm ist wesentlich eine Fortsetzung des äusseren Keimblattes, welches durch den Urmund hineingestülpt ist.

Deshalb kann man zwischen beiden Blättern keine exakte Grenze finden. Beim Schnitt, wie Fig. H, Taf. 27 zeigt, lassen sich die dem Urmund nahe anliegenden Zellen des Entoderms von der eigentlichen Zelle des Ectoderms nicht unterscheiden. Von hier nach innen verändern sie ihre Gestalt und Beschaffenheit allmählich und werden zum Entoderm. Die Zellen des Entoderms sind kubisch, oval oder kurzspindelförmig und enthalten in ihrem Körper viele Dotterkörner von Mittelgrösse (6 bis 9 μ). In ihrem Körper finden sich Pigmentkörnchen gar nicht oder sehr selten und nur in geringer Menge zerstreut. Die Zellen berühren sich so dicht, dass ihre einzelnen Grenzen nicht deutlich zu erkennen sind. Jedoch an der vorderen Wand, wo diese in den Boden übergeht, sind die Zellen zweischichtig, locker angelegt und deshalb rundlich. Der hintere Teil des die Decke der Urdarmhöhle bildenden Entoderms (am Urmund) (Fig. H, et., Taf. 27) ist unvollkommen in zwei Schichten geordnet, während der übrige Teil des Blattes einschichtig ist.

Die den Boden bedeckenden Zellen des inneren Keimblattes sind auch kugelig und haben kein festes Gefüge. Sie bilden die obere Schicht des Bodens, indem sie sich einschichtig ordnen und sich oft durch eine ziemlich geräumige Lücke von den darunterliegenden Bodenzellen unterscheiden, wie es in Fig. H et. b., Taf. 27, zu sehen ist. Die Zellen dieses Blattes scheinen von denjenigen Elementen abzustammen, welche auf dem vorigen Stadium den Randwulst bildeten. Auszunehmen aber ist die kleine, in der Nähe des Urmundes befindliche Strecke dieses Blattes, weil sie aus der Einstülpung des äusseren Keimblattes besteht und die Anlage der Chorda zu sein scheint.

Die Aussenfläche des Entoderms ist nirgends mit dem Ectoderm verwachsen, sondern es gibt zwischen den beiden einen kleinen Spaltraum, der am Schnitt eine helle Linie zeigt. Die Zellen des Entoderms haben an der nach innen (Gastrulahöhle) gewendeten Fläche wenige Pigmentkörnchen.

Die Dicke des Entoderms beträgt:

am Scheitel der Gastrulahöhle	60 μ,
in der Nähe des Urmundes	145 μ,
an der vorderen Wand (nahe dem Boden)	90 μ,
am Boden	105 μ.

Die Bodenzellen.

Am Boden der Gastrulahöhle kann man die vordere niedere Hälfte und die hintere kugelig prominierte Hälfte unterscheiden, wie Fig. H, Taf. 27, zeigt.

Der obere Teil der ersteren besteht aus rundlichen Zellen vom Durchmesser 105—124 μ, die locker aneinander liegen. Die Zellen der oberen ersten Schicht des Bodens sind die Fortsetzung des Entoderms an dem Dache der Urdarmhöhle. Die Dotterkörner in den Zellen des oberen Teiles sind etwas kleiner als in den in der Tiefe befindlichen Zellen des Bodens.

Die hintere Hälfte und auch der tiefe Teil der vorderen Hälfte des Bodens bestehen im wesentlichen aus grossen Dotterzellen, welche sich eng aneinander drängen und ein festes Gefüge haben, ähnlich wie der Boden der Blastulahöhle im jüngeren Stadium. Nur eine oberste Schicht kann als die Fortsetzung des inneren Keimblattes durch eine geräumige Lücke von den übrigen Dotterelementen getrennt sein. Die Zellen der tiefen Schicht des Bodens sind kubisch oder polygonal gestaltet und enthalten in ihrem Körper die grössten Dotterkörner, deren Grösse von 16 bis 18 μ Durchmesser misst.

Die in der oberflächlichen Schicht des Dotterfeldteiles bezw. des Dotterpfropfes befindlichen Zellen zeigen untereinander keine deutliche Grenze und an ihrer nach aussen gewendeten Fläche sind eine Menge Pigmentkörnchen zerstreut. In der Mitte der Dotterzelle befindet sich der grosse Kern, welcher von einem kleinen pigmentierten Hofe umgeben ist.

Die kreisförmige Rinne, die sich auf dem letzteren Stadium vollständig geschlossen hat, verkleinert sich während dieses Zeitraumes nach und nach. Der Dotterpfropf, welcher in dem Kreis eingeschlossen ist, wird gleichzeitig eingeschnürt. Die Gestalt des Rusconischen Kreises bezw. des Dotterpfropfes ist anfangs genau rundlich, aber sie verändert sich im Laufe der Zeit. Nach einiger Zeit wird sie zu einem Oval mit am oberen Rande spitzem Ende, wie Fig. E, Taf. 26, zeigt. Unterhalb des Urmundes findet man die pigmentierte Partie, die von dem Stumpfende nach unten sich hinzieht (vgl. Fig. D_2, E, Taf. 26).

Am etwas weiter fortgeschrittenen Ei auf diesem Stadium ist der Kreis und der Dotterpfropf darin bedeutend verkleinert und dann tritt an der Dorsalgegend der Urmundlippe eine feine seichte Furche auf, welche von dem spitzen Ende des Kreises dorsalwärts zieht und welche bei günstiger Beleuchtung nachgewiesen werden kann, wie Fig. E, rr., Taf. 26 zeigt. Diese Furche wurde zuerst von O. Hertwig „Rückenrinne" genannt, und van Bambeke hat sie mit der Primitivrinne des Vogelembryos verglichen. O. Hertwig und Röthig haben bei Triton und Frosch festgestellt, dass die Rückenrinne durch die Verschmelzung des Urmundrandes gebildet wird und dass hier die Anlage des Mesoderms erfolgt. An der Richtigkeit dieser Angabe können wir nicht mehr zweifeln. Ich werde diese Verhältnisse bald an Schnitten genau beschreiben. Ich meine auch, dass die vor dem Urmund befindliche Verschmelzungslinie der Urmundlippen mit dem Primitivstreifen von Amnioten verglichen werden kann, wie dies O. Schultze und Hertwig behaupten.

Das pigmentierte animale Feld, welches sich auf dem Blastulastadium nur auf die obere Hälfte des Eies beschränkte, hat gegenwärtig nahezu die ganze Oberfläche des Eies ergriffen. Es hat jedoch in dem Färbungsgrad erheblich abgenommen.

Diese Färbungsänderung rührt davon her, dass der pigmentierte Bestandteil der Decke der Gastrulahöhle im Verhältnis zu der Furchungshöhle sehr viel dünner geworden ist und infolgedessen jene Höhle durchschimmern kann.

Am Ende dieses Stadiums erscheint schliesslich an der dorsalen Gegend der Blastoporuslippe ein oberflächlich sichtbares abgeplattetes Feld von einer länglichen rautenförmigen Gestalt, wie in Fig. F_1, np., Taf. 26 zu sehen ist. Das Feld ist die Anlage der Nervenplatte und es ist anfänglich schwächer und dann tiefer pigmentiert. Nach kurzer Zeit tritt an der Medianlinie dieses Feldes vorn die Medullarrinne, hinten die Rückenrinne auf. Die beiden vereinigen sich bald nachher miteinander.

Die Beobachtung an den Schnitten.

Bei der mikroskopischen Besichtigung des Eies in diesem Stadium ist es ein charakteristisches und wichtiges Merkmal, dass das mittlere Keimblatt abgesondert wird, während sich die Blastoporuslippe kräftig nach innen durch die Einstülpung ausdehnt. Bei den etwa durch die Mitte des Dotterpfropfes geführten Sagittalschnitten ist die dorsale Blastoporuslippe hakenförmig geknickt, wie in Fig. I_1, Taf. 27 abgebildet ist. Die untere Fläche derselben stösst an den Dotterpfropf. Es scheint, dass sie zunächst mit ihrer Spitze an den Dotterpfropf anstösst und sich dann nach innen biegt. Hierdurch werden die Dotterzellen des Dotterpfropfes von den Zellen der Blastoporuslippe nach innen geschoben. Infolgedessen ist der hintere Teil des Bodens stark kugelig prominent. Das äussere Keimblatt schlägt sich an der Spitze der hakenförmigen Blastoporuslippe zu seiner Innenfläche ein. Nur die an der inneren Fläche des Urmundes befindlichen Zellen, welche durch die Einstülpung des Ectoderms entstanden sind, werden nicht als zu dem inneren Keimblatt gehörend betrachtet, sondern als die Chordaanlage

I
ms
ct
K₁
dp
dm
ms
ck
K₂
ms
ck
K₃
ck
ms
L₁
L₂
L₃
ms
ct
ms
ck
dm
ms
ck
ms
ct
L₃
ms
ct
L₄

(sowie die Anlage des mittleren Keimblattes). Bei genaueren Untersuchungen an den Schnittserien, welche zu dem Urmund vertikal (in Sagittalrichtung) gelegt wurden, erkenne ich, dass das innere Keimblatt wohl nicht bis an die Blastoporuslippe reicht, sondern nur bis zu einer gewissen Entfernung von derselben. Der zwischen dem Ende dieses Entoderms und dem Urmundrand sich ausdehnende Teil ist nämlich das mittlere Keimblatt, die Chordaanlage (vgl. Fig. I_1, I_2, cho., ms., Taf. 27 und I_3, I_4, ms., Taf. 28). Zu dieser Zeit sieht man, dass die Anlage des mittleren Keimblattes zwischen das innere und äussere Keimblatt eindringt (Fig. I_3, I_4, Taf. 28).

Der Rand des Entoderms liegt deshalb dicht an der inneren Fläche des mittleren Keimblattes (Fig. I_5, Taf. 28).

Bei einem durch den Seitenteil des Dotterpfropfes geführten Sagittalschnitt ist das Gebiet des Mesoderms sehr klein; noch einige Schnitte weiter nach der Seite ist das Mesoderm zwischen dem Entoderm und Ectoderm eingeschaltet (Fig. I_3, I_4, I_5, Taf. 28); endlich noch weiter seitlich, wo die Urmundrinne bereits verschwunden ist, ist das mittlere Keimblatt nicht mehr zu sehen.

Die durch den ventralen Teil des Rusconischen Kreises nach innen hineingestülpten Elemente dringen ein zwischen äusseres Keimblatt und die Bodenzellen. Alle diese Elemente sind die Zellen des Mesoderms (Fig. I_2, v., ms., Taf. 27).

Nach dem Verhältnis des Keimblattes können wir jetzt an der Wand der Gastrulahöhle 5 Teile unterscheiden:

1. Die Umgebung des Urmundes (mit Ausnahme des ventralen Teiles des Urmundes), an welchem sich das Ectoderm und Mesoderm befinden.

2. Sodann einen kleineren Teil, welcher aus dem Ectoderm, Mesoderm und Entoderm besteht.

3. Den übrigen grossen Teil der Decke der Urdarmhöhle. Dieses Gebiet besteht aus dem Ectoderm und Entoderm.

4. Den den Boden der Gastrulahöhle bildenden Teil. Er ist aus Ectoderm und grossen Mengen von Dotterzellen aufgebaut.

5. Den unteren Teil des Rusconischen Kreises, welcher aus dem Ectoderm, Mesoderm und einer Menge Dotterzellen besteht.

Die Fig. K_3, Taf. 28, ist ein Querschnitt der Rückenrinne des etwas gestreckten Eies in diesem Stadium, der gerade vor dem Urmund geführt ist. Längs der Rinne verschmelzen die Lippen des Urmundes von beiden Seiten miteinander und in ihrem Verschmelzungspunkt sind die Zellen stark angesammelt. Doch nicht nur hier ist die Rückenrinne zu sehen; auch an der unteren Fläche ihr gegenüber befindet sich eine seichte Rinne (die Chordarinne) (Fig. K_4, ur., Taf. 28). Die beiden Rinnen werden nach vorne zu allmählich seicht, während die Verschmelzung der beiden Ränder desto dicker wird; noch weiter nach vorne endlich ist die Nahtstelle (Verschmelzungsstelle) in ein äusseres und ein inneres Blatt getrennt (Fig. K_5, Taf. 28). Das innere ist das Mesoderm und geht nach hinten in das äussere Keimblatt der Urmundlippe über. Das äussere ist das Ectoderm, wie es die Fig. K_2, K_3, Taf. 28 zeigen.

Entstehung des mittleren Keimblattes.

O. Hertwig schrieb in seinem Werke (Handbuch der vergleichenden und experimentellen Entwickelungslehre der Wirbeltiere):

„Geraume Zeit, bevor die Keimblasenhöhle verdrängt und die Einstülpung beendet ist, beginnt sich schon das mittlere Keimblatt anzulegen und zwar dadurch, dass Zellen am Urmundrand von aussen nach innen eindringen und sich zwischen die beiden primären Keimblätter hineinschieben. Bei Urodelen, Anuren und Gymnophionen bieten sich uns drei Modifikationen

des Prozesses dar und lassen sich in eine Reihe anordnen, deren Anfangsglied sich an die Befunde bei Petromyzon und Amphioxus anknüpfen lässt, während das Endglied zu den Verhältnissen bei Reptilien überleitet. Da ganz am Anfang, wo sich das mittlere Keimblatt zu bilden beginnt, die Bilder auf Durchschnitten weniger deutlich ausfallen, als später, wo schon eine dickere Schicht angelegt ist, so wollen wir mit einem etwas weiter vorgerückten Stadium beginnen. Den einfachsten Befund liefern die Eier von Triton."

Bei meinem Materiale, den Eiern des Hynobius, welcher Triton sehr nahe verwandt ist, beginnt die Entwickelung des mittleren Keimblattes auf relativ frühem Stadium, und schon in diesem Stadium ist das mittlere Keimblatt in grosser Ausdehnung angelegt. Auf einem Sagittalschnitt, wie auf dem von Hertwig bei Triton, sieht man in der Umgebung der Urmundlippe links und rechts eine Schicht polygonaler Zellen sich zwischen das äussere Keimblatt der Urmundlippe und den Dotterzellen vom Boden der Gastrulahöhle hineinschieben (Fig. K_1 ms., Taf. 28). Die Schicht geht durch den Rand der Urmundlippe in das äussere Keimblatt über, d. h. sie kommt durch die Einstülpung des äusseren Keimblattes zustande. Sie ist nämlich mittleres Keimblatt (Fig. I_2, ms., Taf. 27; $I_{3, 4, 5}$, K_1, ms., Taf. 28). Im Bereich des Urmundes ist die Schicht des mittleren Keimblattes am dicksten und von hier nach der Peripherie verdünnt sie sich nach und nach, endlich ist ihr Ende einschichtig. Bei Triton (nach Hertwig) ist das mittlere Keimblatt zu dieser Zeit in zwei Lamellen gesondert, von denen die äussere am Urmund in das Ectoderm umbiegt und die parietale Lamelle des Mesoderms darstellt, während die innere Lamelle medianwärts in die Dotterzellenmasse übergeht.

Bei Hynobius kann ich im mittleren Keimblatt keinen Spalt finden und dieses Blatt dringt einfach zwischen das äussere Keimblatt und die Masse der Dotterzellen hinein, wo sonst

beim Tritonei die parietale Lamelle ihren Sitz hat (Fig. K_1, ms., Taf. 28). Die innere Wand der engen, hier befindlichen Urdarmhöhle (Fig. K_1, dm., Taf. 28), an welcher bei Triton die viscerale Lamelle sich ausdehnt, ist nur von Dotterzellen gebildet. Auf einem Sagittalschnitt, welcher etwa durch die Mitte des Urmundes gelegt ist, ist das Mesoderm als die Chordaanlage vom Urmund nach vorn etwa 1,1 mm lang und geht endlich in das Entoderm über, ohne distinkte Grenzen zu zeigen (Fig. I_1, cho., Taf. 27). Seine innere Fläche wird nicht vom inneren Keimblatt überzogen und ist direkt der Gastrulahöhle zugewendet (Fig. I_1, Taf. 27; $K_{1, 5}$, Taf. 28). Auf einem anderen Sagittalschnitt, welcher durch den seitlichen Teil des Urmundes geführt ist, sieht man die untere Fläche des Mesoderms von dem Entoderm vollständig bedeckt (Fig. I_4, I_5, Taf. 27). Einige Schnitte weiter medianwärts, wo an dem Schnitt nur eine geringe Menge des Dotterpfropfes zu sehen ist (Fig. I_3, Taf. 27), verbreitet sich das innere Keimblatt an einem grossen Teil der unteren Fläche des mittleren Keimblattes und nur ein kleiner Teil desselben bleibt ohne Überkleidung.

Nach der oben erwähnten Tatsache vermute ich, dass das mittlere Keimblatt ganz früh im Gastrulationsstadium seine Anlage vorbereitet — wohl kurze Zeit nach dem Auftreten des Urmundes — und dass es sich durch Einstülpung des äusseren Keimblattes am Urmund von diesem Keimblatt absondert und sich dann zwischen dem inneren und dem äusseren Keimblatt erstreckt.

Das Ectoderm.

In diesem Stadium besteht dieses Blatt im allgemeinen aus einschichtigem Cylinderepithel, aber es ist an einigen Stellen, z. B. an der Blastoporuslippe, zweischichtig oder sehr selten mehrschichtig (Fig. I_1, K_1, K_2, ek., Taf. 27 u. 28). Die Dorsalgegend der hinteren Wand des Daches, welche sich bei

äusserlicher Besichtigung als das abgeplattete rautenförmige Feld (Fig. F_1, np., Taf. 26) zeigt, ist von hohen Cylinderzellen gebildet, wie Fig. I_2, I_1, $K_{4,\ 5}$, np., Taf. 27 u. 28 zeigt. Insbesondere sind die Zellen in der Partie an der Medianlinie und der Peripherie des Feldes am höchsten. Von dort an nach unten nimmt ihre Höhe nach und nach ab, endlich werden die Zellen der Oberfläche (untere Hälfte) niedercylindrisch oder kubisch geformt. An der Blastoporuslippe besteht das Ectoderm aus zwei Schichten, deren äussere Schicht cylindrisch, die innere kubisch ist.

Die Dicke des äusseren Keimblattes beträgt:

am Urmund	75 μ,
an der Grenze des Feldes	93 μ,
an der vorderen Wand	45 μ.

Das Mesoderm.

Der an der Urmundlippe gelegene Teil des Mesoderms ist am dichtesten und scheint die ursprüngliche Wurzel zu sein. Es dringt nach oben zwischen äusserem und innerem Keimblatt, nach unten zwischen äusserem Keimblatt und der Masse der Dotterzellen am Boden hinein. Sein Ende in der Peripherie ist allenthalben dünn und sieht an Schnitten dort spitz aus (vgl. Fig. K_2, K_3, ms., Taf. 28).

Das mittlere Keimblatt scheidet sich dadurch vom äusseren Keimblatt, dass sich zwischen den beiden eine feine Lücke befindet, welche sich an den Schnitten als helle Linie zeigt (Fig. K_3, Taf. 28).

Bei morphologischen Untersuchungen kann man die Zellen des Mesoderms von denen des Ectoderms nicht deutlich unterscheiden, da die beiden am Urmund ineinander übergehen und keine exakte Grenze zeigen.

Auch dem inneren Keimblatt gegenüber besitzt das mittlere Keimblatt kein charakteristisches Merkmal, sondern an einigen Stellen liegen die Zellen der beiden nebeneinander, ohne Unterschiede voneinander zu zeigen. Es unterscheidet sich jedoch zum grossen Teil vom inneren Keimblatt (sowie von dem äusseren), wenn auch nicht ganz deutlich, wenn man das Verhalten der Farbennuance der Zellen und des Kernes darin, die Grösse der Dotterkörner und die Zahl der Kerne zugrunde legt, d. h. das mittlere Keimblatt färbt sich mit Karmin schwächer als das innere; bei schwacher Vergrösserung erscheint das mittlere Keimblatt kernreicher wie das innere; durch Karminfärbung zeigen sich die Kerne in dem mittleren deutlich tiefer gefärbt. Die Dotterkörner des mittleren Blattes, wohl auch die Zellen selbst, sind im allgemeinen kleiner als die des inneren.

Die Elemente des Mesoderms enthalten oft an der dem inneren Keimblatt zugekehrten Fläche so viele Pigmentschollen, dass sie an ihrer Fläche eine dünne Pigmentschicht, wie einen Zellsaum, zeigen, und dann unterscheiden sie sich von den Zellen des inneren Keimblattes exakt, besonders deutlich in der Nähe des Urmundes.

Es gibt am Urmund eine grössere äussere und eine kleinere innere Öffnung. Dementsprechend besitzt der vom Urmund umgebene Dotterpfropf die Gestalt eines Trichters, dessen spitzes Ende nach innen gerichtet ist (Fig. K_1, K_2, Taf. 28). An dem Rand der inneren Öffnung schlägt sich das äussere Keimblatt an seine innere Fläche hinein und verändert sich hier in das mittlere Keimblatt.

Die Dicke des Mesoderms beträgt:

an dorsaler Seite des Urmundes . . . . 141 μ,
an ventraler Seite des Urmundes . . . 195 μ.

Das von dem Urmund nach ventral gerückte mittlere

Keimblatt ist dicker als das des dorsalen Teiles und ist drei- bis vierschichtig. Die Gestalt der Zellen ist kugelig oder oval.

Das Entoderm.

Das innere Keimblatt verbreitet sich an der inneren Fläche der Gastrulahöhlenwand (des Mesoderms) überall mit Ausnahme eines kleinen Bezirkes, der sich an dem Dorsalteil des Urmundes befindet. An diesem Bezirke wird die Gastrulahöhle direkt vom mittleren Keimblatt begrenzt.

Die Dicke des inneren Keimblattes ist nicht überall gleichmässig. Am dünnsten ist es an der Scheitelgegend der Gastrulahöhle, an dem von der Decke in den Boden übergehenden Teil sehr dick (vgl. Fig. I, K, et., Taf. 27 u. 28).

Seine Dicke beträgt:

am Scheitel der Gastrulahöhle . . . . . 45 μ,
an der vorderen Wand in der Nähe des Bodens 114 μ.

Die Gastrulahöhle.

Die Gestalt derselben ist die eines Halbmondes. Der Durchmesser der Höhle ist in der Sagittalrichtung grösser wie in vorigem Stadium. Die am Boden befindliche Querfurche ist in der Mitte 0,18 mm tief, und sie ist seitlich schon etwas seichter geworden wie im vorigen Stadium.

Ausserdem ist die hintere Partie des Bodens in den beiden Seiten des Dotterpfropfes tief eingegraben.

Die Höhe der Höhle (Abstand des Scheitels und des Bodens) beträgt 0,85 mm, die Länge 2,12 mm, die Breite 2,00 mm.

Die Dotterzellen.

Die Dotterzellen in dem Dotterpfropfe und in der tieferen Lage des Bodens liegen dicht aneinander, infolgedessen ist ihre Grenze nicht deutlich zu erkennen. In der oberen Schicht

sind aber die Zellen etwas schlaff aneinander gefügt und sie lassen ihre Grenzen bezw. ihre Grösse erkennen. Die an dem äusseren Ende des Dotterpfropfes befindliche Dottermasse, welche aus der Verschmelzung der Dotterzellen besteht, enthält zahlreichere Kerne im Verhältnis zur übrigen Dottermasse. Die Zellen sind wohl solche, welche auf dem Blastulastadium die Oberschicht der unteren vegetativen Hälfte bildeten. Der Kern in den Dotterzellen hat auch einen pigmentierten Hof.

Die Grösse der Dotterzellen.

	Länge	Breite und Dicke
1.	129 μ	120 μ
2.	98 μ	80 μ
3.	86 μ	86 μ
Durchschnitt	104 μ	95 μ

Die Grösse der Dotterkörner in dem Keimblatt.

In der Zelle des Ectoderms 3—9 μ, gewöhnlich 3—4 μ,
in der Zelle des Mesoderms 6—9 μ, gewöhnlich 6—7 μ,
in der Zelle des Entoderms 10—12 μ,
in der Dotterzelle des Bodens 15—18 μ.

Fünftes Stadium.

(F_1, F_2. Tafel 26 am 7. März.)

In diesem Stadium verkleinert sich der Dotterpfropf noch weiter und zieht sich innerhalb des Eies zurück, so dass man ihn kaum oder gar nicht wahrnehmen kann. Der Rusconische Kreis verengert sich zugleich nach und nach, wobei der Vorgang in latitudinaler Richtung den in meridionaler überwiegt (Fig. F_1, F_2, Taf. 26).

Die Furche (Fig. F_1, rr, Taf. 26), welche von dem oberen

Ende des Kreises aus dorsalwärts läuft, ist länger wie im vorherigen Stadium.

Der Urmund, der früher kreisförmig war, verändert sich in diesem Stadium zu einer länglichen Spalte, deren hinteres Ende ein Loch hat, wenn der Dotterpfropf sich in das Ei zurückzieht. Von nun an nehmen die Dimensionen des ganzen Eies mit Schnelligkeit zu, und vor allem überwiegt die Zunahme in der Längsachse.

Die Spalte kommuniziert mit der Gastrulahöhle. Ihre beiden Lippen (rechts und links) berühren sich an einer kleinen Strecke, doch ohne zu verschmelzen. Die Verschliessung des spaltförmigen Blastoporus kommt dadurch zustande, dass die Lippen desselben sich der Medianlinie nähern und an den Berührungsrändern miteinander verschmelzen. Dieser Vereinigungsvorgang der Lippen erfolgt von dorsal nach ventral zu, und es breitet sich infolgedessen das mittlere Keimblatt immer mehr aus.

Die Nervenplatte, die ich schon in dem vorigen Stadium als das rautenförmige Feld beschrieben habe, ist sehr deutlich geworden und erscheint vergrössert. Ihre Grenze schwillt wallförmig an. Der hintere Winkel der Nervenplatte ist spitz und reicht bis nahe an die untere Stelle des Urmundloches. Der vordere Winkel derselben ist so weit gestreckt, dass er sich durch den oberen Pol des Eies bis zur vorderen Seite des Daches ausdehnt, wie es in Fig. F_1, F_2, Taf. 26 abgebildet ist. Die Nervenplatte ist anfänglich in ihrem Bereich, besonders in ihrem Mittelteil, so schwach pigmentiert, dass sie dort grauweiss aussieht, während der rings um sie befindliche Wall stark pigmentiert ist, weshalb sie so deutlich ist, wie es Fig. F_2, Taf. 26 zeigt. An der Medianlinie der Nervenplatte tritt eine feine, nahezu geradlaufende Furche auf. Die Furche kommt dadurch zustande, dass die Rückenrinne sich mit der Furche in der Nahtstelle des Blastoporus vereinigt. Ihr vorderes Ende erreicht die vordere Grenze der Nervenplatte nicht ganz, während

ihr hinteres Ende in das Loch des Urmundes hineingeht. Der Grund dieser Furche ist so stark pigmentiert, dass die Furche wie eine schwarze Linie erscheint. Die schmale Zone in der Nervenplatte, die entlang den beiden Seiten der Furche longitudinal verläuft, besitzt nur spärliches Pigment und sieht weisslich aus (vgl. Fig. F_2, Taf. 26). Diese Furche ist die Medullarrinne, wie in Fig. G_2 zu sehen ist.

Mikroskopische Beobachtungen an Schnitten.

Für die Entwickelung des Eies auf diesem Stadium sind folgende drei Punkte charakteristisch:

1. Das Wachstum des mittleren Keimblattes.
2. Die Einziehung des Dotterpfropfes nach innen.
3. Die Faltenbildung der Nervenplatte.

Fig. L_1, Taf. 28, zeigt einen durch das Urmundloch vertikal (quer) gelegten Schnitt. Das äussere Keimblatt der Blastoporuslippen weist an den Rändern der Lippen eine innere und äussere Kante auf, indem die innere Kante die Grenze des mittleren und des äusseren Keimblattes zeigt. Ein wenig weiter nach vorn, wo der dorsale Rand des Urmundloches sich zu dem Spalt verändert, sind beide Urmundlippen nur durch eine sehr feine Lücke getrennt und man kann an ihren Rändern keine Kante wahrnehmen, sondern sie sind dort abgerundet.

Noch etwas weiter nach vorn verschmelzen die Lippenränder beider Seiten miteinander und bilden einen medianen Zellstreifen (Verschmelzungspunkt), in welchem von aussen (später auch von innen) eine Rinne einschneidet. Und wieder einige Schnitte weiter nach vorn sind die beiden Lippen an den Lippenrändern vollständig vereinigt und dann bildet sich mit grosser Deutlichkeit in dem Zellstreifen eine Spalte aus, durch welche derselbe in ein äusseres und inneres Blatt ge-

trennt wird. Das äussere ist primitives äusseres Keimblatt, das innere mittleres Keimblatt (Fig. L_1, L_2, L_3, Taf. 28).

Der untere freie Rand der Vereinigungsstelle schwillt knotenförmig an und es setzt sich zuweilen das vordere Ende der Zellwucherung cranialwärts in die Gastrulahöhle fort (Fig. L a, Taf. 28).

Die Schnittserien zeigen die weitere Entwickelung des mittleren Keimblattes in diesem Stadium folgendermassen: Die Lippenränder des spaltförmig gewordenen Urmundes verschmelzen immer mehr miteinander, so dass dadurch hier eine dicke Zellenschicht zustande kommt. Die innere Schicht derselben vereinigt sich mit dem mittleren Keimblatt, während sie bald nachher durch eine Spalte von der äusseren Schicht getrennt wird. Der Vorgang der Verschmelzung der Urmundlippen und der Abscheidung des mittleren Keimblattes rückt von vorn nach hinten fort.

Das Ectoderm.

Das Ectoderm ist dem im vorherigen Stadium ähnlich. Es ist aber jetzt im allgemeinen dünner als in demselben, besonders an der vorderen Wand der unteren Eihälfte, indem nur der seitliche und vordere Teil der Nervenplatte aus höheren Cylinderzellen besteht. An diesem vorderen Teile beträgt die Höhe der Elemente etwa 99 μ und die Elemente enthalten in dem oberen Ende eine Menge Pigmentkörnchen. Die Zellen des äusseren Keimblattes werden von dort an nach unten immer niederer, ähnlich wie im vorigen Stadium. Der vordere und seitliche Teil der Nervenplatte ist die Anlage, welche sich nach kurzer Zeit als die Medullarfalte nach oben erhebt.

Das Mesoderm.

Das Mesoderm ist an der Umgebung des Urmundes dick und zwar unterhalb desselben am dicksten. Von da an nach

der Peripherie wird es allmählich dünner. Es umfasst in diesem Stadium nicht den ganzen Eiumfang. Es erstreckt sich unter das äussere Keimblatt der Rückenrinne parallel von hinten nach vorn weit bis zu der vorderen Wand des Daches fort über das vordere Ende der Rückenrinne (vgl. Fig. K_4, L_5, Taf. 28 u. 29). Der an der unteren Fläche der Nervenplatte parallel der Rückenrinne anliegende Mesodermteil sinkt seicht nach unten entsprechend der Einsenkung der Nervenplatte ein. Die innere Fläche des Mesoderms bleibt hier vom inneren Keimblatt unbedeckt und sie begrenzt direkt die Gastrulahöhle, indem sie sich in die Höhe etwas ausbuchtet (Fig. L_3, cho., Taf. 28). Dieser Teil des Mesoderms wird von den Autoren als die Chordaanlage beschrieben. An der inneren Fläche der Chordaanlage (des Mesoderms) liegen beiderseits die Ränder des inneren Keimblattes dicht an (Fig. L_3, L_5, Taf. 28). Der Abstand zwischen diesen Rändern wird von hinten nach vorn allmählich kleiner. Bei Triton ist das Mesoderm an den beiden Seiten der Chordaanlage auf diesem Stadium in zwei Lamellen geschieden, eine parietale und eine viscerale. Die parietale ist die Fortsetzung der Chordaanlage, während die viscerale nach lateral zu in die parietale Lamelle und medianwärts in die Ränder des inneren Keimblattes übergeht. Der Zwischenraum zwischen den beiden Lamellen entspricht der Leibeshöhle des Amphioxus. Bei Hynobius sah ich in diesem Stadium weder Lamellen noch einen Spaltraum auftreten, wenngleich sie bei weiter entwickelten Eiern vorhanden sind.

Das innere Keimblatt ist in diesem Stadium ähnlich wie im vorigen.

Sechstes Stadium.

(G_1, G_2, G_3. Tafel 26 am 8. März.)

Im vorigen Stadium ist der Dotterpfropf in den Urmund, schliesslich ganz in das Ei hineingeschlüpft, dann verändert

sich der Urmund zu einer länglichen Spalte, welche sich an ihrem vorderen und hinteren Ende etwas erweitert. In das vordere mündet das hintere Ende der Rückenrinne ein. Im weiteren Verlaufe entwickelt sich das vordere zum Canalis neurentericus, das hintere zu dem Anus. Die beiden seitlichen Ränder des Blastoporus, welche sich zwischen der Anlage des Canails neurentericus und dem Anus befinden, treffen median miteinander zusammen und verschmelzen. Dabei entsteht eine einheitliche mediane Zellenmasse, an deren Oberfläche noch eine tiefe Furche zu sehen ist (Fig. G_1, Taf. 26). Diese Zellmasse ist ein Teil des Primitivstreifens und die Rinne entspricht der verkleinerten Primitivrinne. Die Nervenplatte ist in diesem Stadium so abgeplattet, dass man sie leicht mit blossem Auge erkennen kann; sie ist tiefer pigmentiert wie im vorigen Stadium, besonders an der Peripherie und dem vorderen Teil.

Die in der Umgebung der Nervenplatte wallförmig prominierende Partie entwickelt sich zu einem Wulst. Die vordere Hälfte der Nervenplatte wird von der übrigen Oberfläche des Eies exakt unterschieden.

Die Anlagen der Wülste treten zuerst in den beiden Seiten des vorderen Drittels der Medullarplatte auf. Sie sind anfänglich kurz und so tief pigmentiert, dass sie ganz schwarz aussehen. Im Laufe der Zeit verlängern sich die beiden Enden der Anlagen (besonders das vordere Ende). Endlich treffen die vorderen Enden der beiden am vorderen Teile der Medullarplatte zusammen und vereinigen sich. In noch weiterem Verlaufe rücken die hinteren Enden des Wulstes nach hinten der Grenze der Medullarplatte entlang fort und reichen bis zum hinteren Drittel der Platte. Der Wulst nimmt gleichzeitig in seiner Breite zu und sein oberer Teil wird grösser als die Wurzel, wie es der Querschnitt deutlicher zeigt (vgl. Fig. M_2, nu., Taf. 29).

Der Wulst hat jetzt entlang seiner Wurzel beiderseits feine Furchen, die sehr tief gefärbt sind, deshalb zeigt er sich sehr deutlich (Fig. G_2, kf., Taf. 26; M_2, kf., Taf. 29).

Befund auf den Schnittserien.

Das Ectoderm.

Fig. M_2, Taf. 29 stellt einen Querschnitt etwa durch die Mitte der Medullarplatte eines solchen Eies dar. Am oberen Ende der Zellen von der Platte lagern sich zahlreiche Pigmentkörnchen ab, welche wie ein dünner Pigmentsaum aussehen, der die Oberfläche der Medullarplatte überzieht (mit Ausnahme der Rückenrinne). Die an dem Medullarwulst beiderseitig befindlichen Furchen sind sehr stark pigmentiert (Fig. G_2, M_2, kf., Taf. 26 u. 29). Durch die Medullarrinne wird die Medullarplatte deutlich in eine linke und eine rechte Hälfte geschieden. Die Medullarplatte besteht aus zwei Schichten von Cylinderzellen, während nur der Teil an der Rückenrinne einschichtig ist. Der mediane grössere Teil des Medullarwulstes besteht aus den Rändern der Medullarplatte, der laterale kleine Teil derselben aus dem Hornblatt; dort sind die Zellen cylindrisch, hier dagegen kubisch und später beginnen sie noch platter zu werden. Die Zellen des übrigen Ectoderms sind klein und kubisch. Nur die vom Urmund nach unten ausgedehnten Ectodermzellen sind ziemlich gross und cylindrisch. Die Medullarplatte setzt sich von ihrer Umgebung durch die Wülste und die Verschiedenheit der Zellform scharf ab.

Die Dicke des Ectoderms beträgt:

an der Medianlinie der Medullarplatte .	72 μ,
am seitlichen Teil derselben	120 μ,
am Hornblatt (und übrigen Teil) . . .	45 μ.

Das Mesoderm und Entoderm.

In diesem Stadium bildet die Chordaanlage median eine aufsteigende Falte, deren Entstehung von vorn nach hinten fortschreitet. Die Chordafalte krümmt sich ein und umschliesst eine ventralwärts geöffnete Rinne, die Chordarinne. Sie besteht aus cylindrischen Zellen. In der Nähe der dorsalen Blastoporuslippe wird die Chordaanlage dick und mehrschichtig. Das Mesoderm ist jetzt erst an kleinen Strecken durch einen sehr kleinen Zwischenraum in eine viscerale und parietale Lamelle getrennt (nahe dem Kopfende). Ein wenig weiter nach hinten verschwindet der Raum und die beiden Lamellen liegen dicht aneinander.

Längs des Seitenrandes der Chordaanlage stehen die beiden Lamellen des Mesoderms mit der Chordaanlage und mit dem Darmepithel in Verbindung, in der Weise, dass die erstere in die obere Lamelle des Mesoderms, das letztere in die untere Lamelle desselben übergeht. In letzterem Fall ist eine kleine Einkerbung an der Seite der Chordaanlage auf dem Querschnitt zu sehen. Es ist dies die Mesodermbildungsrinne (Fig. L_5, M_2, mr., Taf. 29). In der Nähe der dorsalen Blastoboruslippe besteht das Mesoderm nicht mehr aus zwei Epithellagen, sondern stellt dort eine kompakte Zellenmasse dar, welche mehrere Zellschichten in der Dicke enthält. Aber die Mesodermbildungsrinne ist deutlich zu sehen. Im weiteren Verlaufe lösen sich die Ränder des Darmdrüsenepithels von der unteren Lamelle des Mesoderms ab und nähern sich einander von beiden Seiten der Chordaanlage medianwärts, während die Mesodermbildungsrinne immer undeutlicher wird.

Siebtes Stadium.

(H_1, H_2. Tafel 26 am 9. März [oder am 9. bis 10. März]).

Die Primitivrinne wird sehr seicht und die in dem vorderen Ende der Urmundspalte befindliche Öffnung steht gerade an

dem hinteren Winkel der Medullarplatte. Sie ist die Anlage des Canalis neurentericus, während eine andere Öffnung vom hinteren Ende derselben den Anus zeigt (Fig. M_1, cn. an., Taf. 29).

Die vordere Öffnung schliesst sich bald, so dass die Anlage des Canalis neurentericus verschwindet, ehe die Bildung des Medullarrohres das Hinterende des Embryos erreicht hat. Es bleibt also von dem Blastoporusspalt, der sich vorn schliesst, nur das hintere Ende bestehen, und dieses bildet den After (Fig. N_1, an., Taf. 29).

Nicht nur diejenige Strecke, welche zwischen der Spalte des Canalis neurentericus und dem After liegt, sondern auch die vor dem Urmund (Canalis neurentericus) gelegene Verschmelzungslinie kann als Primitivstreifen angesehen werden.

Die Medullarplatte sinkt konkav ein und ihre Pigmentierung nimmt immer zu. Die Medullarwülste und die beiden Ränder der Medullarplatte sind über die Oberfläche weit hervorgetreten, sie legen sich dann mit ihren Rändern, an denen die dicke Medullarplatte sich in das Hornblatt umschlägt, nach der Medianebene um und wachsen einander entgegen, treffen sich und verschmelzen längs einer breiten Verwachsungsnaht. Zuerst tritt die Verschmelzung an derjenigen Stelle auf, wo auch zuerst die Medullarwülste auftraten; dann rückt sie von hier an nach vorn und hinten fort. Der hintere Teil der Medullarplatte entwickelt sich zu einem kleineren Rohr als der vordere. Zur Zeit, wo an der oberen Fläche das Medullarrohr ausgebildet ist, ist im Innern das mittlere Keimblatt einmal in der Spalte zwischen äusserem und innerem Keimblatt weiter ventralwärts hineingewachsen, bis beide Hälften in der Medianebene zusammenstossen, zweitens löst es sich dorsalwärts aus dem Zusammenhang mit den umgebenden Anlagen. Seine obere Lamelle trennt sich von der Chordaanlage, die untere Lamelle von dem Darmdrüsenblatt. Die abgelösten Ränder der Lamellen verschmelzen untereinander. Dadurch hat das Mesoderm (und

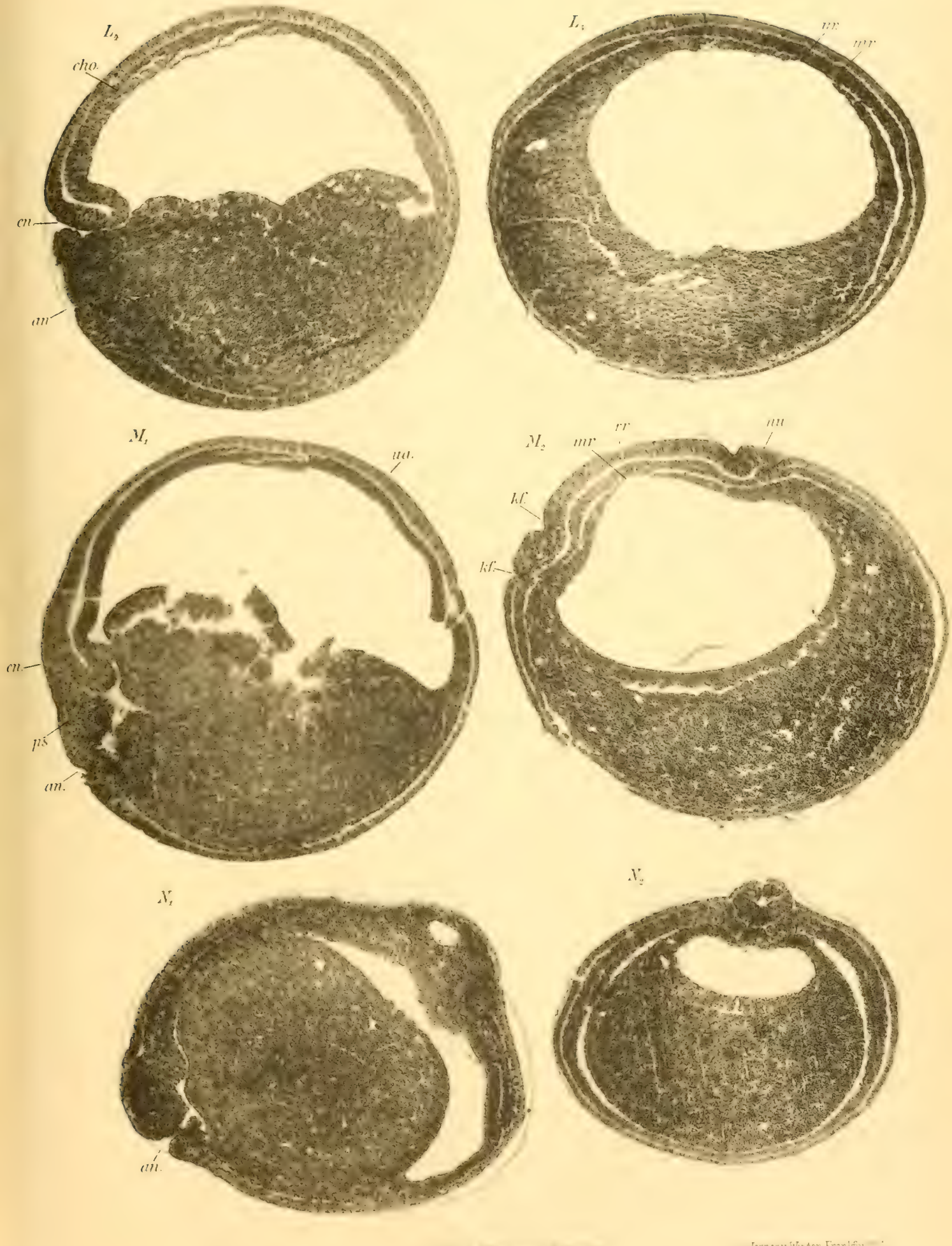
L_1
cho.
cu.
am.
L_2
mr.
mr.
M_1
aa.
cu.
ps.
am.
M_2
mr.
rr.
aa.
kf.
kf.
N_1
am.
N_2

die Leibeshöhle) sich von seiner Umgebung abgeschnürt. In dieser Zeit ist der Zwischenraum zwischen den beiden Lamellen sehr deutlich geworden. Gleichzeitig hat sich die Chordarinne in einen soliden Zellstrang umgewandelt und sich dabei in den Raum zwischen den freien Rändern des Darmdrüsenblattes hinein geschoben. Die Chorda nimmt daher jetzt eine Zeitlang an der oberen Begrenzung des Darmes teil und erscheint wie eine Verdickung seiner oberen Wand. Jedoch nach kurzer Zeit scheiden sich die Ränder des Darmdrüsenblattes von dem Chordastrang ab, wachsen einander entgegen und verschmelzen in einer medianen Naht, während die Chorda zu einem selbständigen Strang wird (vgl. Fig. H_1, H_2, Taf. 26; N_1, N_2, Taf. 29). Alle diese Vorgänge verlaufen von vorn nach hinten.

Am Ende dieses Stadiums verschwindet der Canalis neurentericus und nur der After ist deutlich sichtbar, wie Fig. N_1, an., Taf. 29, zeigt.

Zusammenfassung.

1. Am Anfang im Blastulastadium ist schon eine seitliche Stelle des Daches der Furchungshöhle dünner als die übrigen und die ihr gegenüberliegende Stelle am dicksten; jene erscheint oberflächlich am schwächsten und diese am stärksten im Dache gefärbt.

2. Die Übergangsstelle des Daches in den Boden der Blastula ist im allgemeinen dick geworden und weist die sog. Goettesche Randzone auf, während sie aus Zellen der Übergangsform besteht.

3. Die Embryonalzellen der Blastula erscheinen von Pigmentkörnchen umrahmt.

4. Der Kern der Embryonalzellen und oft auch der der Dotterzellen hat um sich einen hellen, aus Protoplasma bestehenden Hof, besonders ist derselbe in den Dotterzellen mit feinen Pigmentkörnchen versetzt.

5. Der Urmund erscheint zuerst als eine Zickzacklinie, ähnlich wie bei einigen anderen Urodelen. Zu dieser Zeit lassen die Sagittalschnitte durch den Urmund sehen, dass hier die Zellen zuerst sich aus der Dotterhaut ablösen und die Anlage des Urmundes beginnen; man sieht nun von dieser Urmundrinne einen pigmentierten Streifen in den Dotter hineinragen.

Zur Zeit, wo die Anlage des Urmundes sich als kleines Grübchen zeigt, steigen schon die innerhalb des Blastoporus befindlichen Dotterzellen des Bodens längs der inneren Fläche der Dachwand auf, und zwischen diesen Dotterzellen und der Dachwand kommt eine sehr schmale Lücke zustande.

6. Wenn der Gastrulationsvorgang noch etwas fortgeschritten ist, dann springen auch die Bodenzellen an der Peripherie des Bodens (bedeutend am vorderen Teil), wo der Boden in die Randzone übergeht, nach oben in die Furchungshöhle vor, wie beim Frosch. Der Fortsatz der Dotterzellen bei Hynobius ist dem des Frosches ähnlich; aber er wird bei Hynobius nicht so lang wie beim Frosch und trennt sich nicht in zwei Blätter, sondern im weiteren Verlaufe vermengen sich die ihn bildenden Dotterzellen mit den Bodenzellen.

7. Die Gastrulafurche, von R e m a k und S c h u l t z e, welche äusserlich an der Oberfläche des Daches der Furchungshöhle zu sehen ist, und welche sich als die Grenze kennzeichnet, bis zu welcher der zugeschärfte Rand der Dotterzellen (keilförmiger Fortsatz) reicht, zeigt bei meiner Species keinen vollständigen Kreis, sondern sie ist hier und da unterbrochen; in einigen Fällen tritt sogar überhaupt keine solche Furche

im ganzen Verlaufe auf. In den meisten Fällen erscheint die Furche nur an der hinteren und der vorderen Seite des Daches, dagegen nicht an der rechten und linken.

8. Die Scheidewand, welche sich zur Gastrulationszeit zwischen der Furchungshöhle und der Urdarmhöhle befindet, bleibt bis zur Zeit der Vollendung des Gastrulationsvorgangs bestehen, ohne zu zerreissen, und die Furchungshöhle vereinigt sich niemals mit der Darmhöhle.

9. Am Boden der Gastrulahöhle befindet sich die quer laufende Furche, durch welche der Boden in eine vordere und eine hintere kugelige Hälfte geschieden ist.

10. Wenn auch das Auftreten und die weitere Entwickelung des Blastoporus bei der Bildung des primitiven inneren Keimblattes wichtige Rollen spielen, so wird die Wand der Urdarmhöhle (inneres Keimblatt) doch nicht ganz von den durch den Urmund eingestülpten Dachzellen gebildet, sondern zu einem grossen Teil von Zwischenformen, welche vorher die Goettesche Randzone bildeten.

11. Die Chordaanlage tritt als eine Strecke des inneren Keimblattes auf, ehe die Blastoporusrinne sich zum Kreisring schliesst.

12. Über die Bildung des mittleren Keimblattes bin ich der Meinung, dass dasselbe ganz früh im Gastrulastadium seine Anlage vorbereitet — wohl kurze Zeit nach dem Auftreten des Urmundes —, dass es sich durch Einstülpung und Verschmelzung des äusseren Keimblattes am Urmund von diesem Keimblatt absondert und sich dann zwischen dem inneren und dem äusseren Keimblatt erstreckt.

13. Am etwas weiter entwickelten Ei zeigt sich der Rusconische Kreis in der Gestalt eines Ovales, weil sein Verengerungsvorgang in latitudinaler Richtung den in der meridionalen überwiegt.

14. Die Nervenplatte tritt anfänglich in der Gestalt einer länglichen Raute auf, welche sich von dem Dorsalteil des Urmundes nach vorn durch den oberen Eipol ausdehnt.

15. Der an der Umgebung der Nervenplatte wallförmig prominierende Teil entwickelt sich zu dem Medullarwulst.

Die beiderseitigen Wülste wachsen einander entgegen, treffen sich und verschmelzen längs einer breiten Verwachsungsnaht. Zuerst erfolgt die Verschmelzung in derjenigen Stelle, wo zuerst die Medullarwülste auftraten; dann rückt sie von hier nach vorn und hinten vor.

16. In einem späteren Stadium als bei Triton ist das Mesoderm durch einen kleinen Zwischenraum in zwei Lamellen, die viscerale und die parietale, getrennt. Die parietale Lamelle steht mit der Chordaanlage, die viscerale mit dem Darmepithel in Verbindung. In letzterem Fall ist eine kleine Einkerbung an den Seiten der Chordaanlage zu sehen. Es ist dies die Mesodermbildungsrinne. Zwischen den Rinnen an beiden Seiten befindet sich noch die Chordarinne.

17. Wenn sich das Medullarrohr an der Eioberfläche ausgebildet hat, trennt sich die obere Lamelle des Mesoderms von der Chordaanlage, die untere Lamelle vom Darmdrüsenblatt. Diese abgelösten Ränder der Lamellen verschmelzen untereinander, die an den beiden Seiten der Chordaanlage befindlichen Darmdrüsenblätter ebenso miteinander. Gleichzeitig verändert sich die Chordaanlage in einen soliden Zellstrang.

18. Nachdem der Dotterpfropf in das Innere des Eies ganz hineingeschlüpft ist, zeigt sich der Blastoporus in einer länglichen Spalte, welche sich an ihrem vorderen und hinteren Ende etwas erweitert. Im weiteren Verlaufe treffen die zwischen den beiden Enden des Blastoporus befindlichen Ränder an der Medianlinie zusammen und verschmelzen, während an beiden Enden kleine Öffnungen zustande kommen. Dabei ent-

steht eine einheitliche mediane Zellenmasse, an deren Oberfläche eine Zeitlang die Primitivrinne zu sehen ist.

Im noch weiteren Verlaufe schliesst sich die vordere Öffnung und verschwindet endlich, während die hintere zurückbleibt und den After bildet.

19. In der Entwickelung der Keimblätter stehen die Hynobiuseier zu Triton und Salamandra in näherer Verwandtschaft.

Literaturverzeichnis.

1. Assheton, Rich., On the growth in length of the frog embryo (Ref.) Quart. journ. micr. Sc. Ns. Vol. 37. 1895.
2. Van Bambecke, Formation des feuillets embryonnaires et de la notocorde chez les urodèles. Bull. de l'Acad. Roy. de Belg. Sér. 2. Tome 50. 1880. (Ref.)
3. — Le sillon médian au raphé gastrulaire du Triton alpestre. (Ref.) Arch. de biol. Tome 13. 1895.
4. Barfurth, D., Experimentelle Untersuchungen über die Regeneration der Keimblätter bei den Amphibien. Anat. Hefte Bd. 3. 1893.
5. Benecke, B., Über die Entwickelung des Erdsalamanders. Zool. Anz. Bd. 3. 1880.
6. Born, G., Über Druckversuche an Froscheiern. Anat. Anz. Bd. 8. 1893.
7. Brachet, A., Recherches sur l'ontogénèse des Amphibiens urodèles et anoures (Seredon piscif). Arch. de Biol. Tome 19. Liège (Ref.) 1902.
8. — Gastrulation et formation de l'embryon chez des chodés. Anat. Anz. Bd. 27. p. 212—221; 239—246. 1905.
9. Braus, H., Rückenrinne und Rückennaht der Tritongastrula. Jen. Zeitschr. für Naturw. Bd. 29. N. F. Bd. 22. 1895. und Anat. Anz. Bd. 20. 1901.
10. Bussy, Die ersten Entwickelungsstadien des Megalobatrachus maximus. Schleg. Zool. Anzeiger Bd. 28. 1905.
11. Erlanger, R., Über den Blastoporus der anuren Amphibien und seine Beziehungen zum bleibenden After. (Ref.) Zool. Jahrb. Bd. 4. 1891
12. — Zur Blastoporusfrage bei den anuren Amphibien. Anat. Anz. Bd. 6. 1891.
13. Eycleshymer, A. C., The early development of Amblystoma. (Ref.) Journ. of Morphol. vol. 10. 1895.
14. — The formation of the embryo of Necturus with remarks on the theory of concrescence. Anat. Anzeiger Bd. 21. 1902.
15. — Bilateral symmetry in the Egg. of Necturus. Anat. Anz. Bd. 25. 1904.
16. Goette, A., Untersuchungen über die Entwickelung des Bombinator igneus. Archiv. f. mikr. Anat. Bd. 5. 1869.
17. — Die Entwickelungsgeschichte der Unke. Leipzig. 1875.
18. — Beiträge zur Entwickelungsgeschichte der Wirbeltiere bei Teleostiern und Amphibien. Arch. f. mikroskop. Anat. Bd. 15. 1878.
19. Grönroos, Hj., Die Gastrula und die primitive Darmhöhle des Erdsalamanders. Anat. Anz. Bd. 14. 1898.

20. Grönroos, Hj., Die Ausbreitung des Ektoderms über die untere Eihälfte bei Salamandra maculata. Anat. Ges. 1898.
21. — Zur Entwickelungsgeschichte des Erdsalamanders. Anat. Hefte. Abt. 1. Bd. 6. 1895.
22. Hertwig, O., Urmund und Spina bifida. Arch. f. mikroskop. Anat. Bd. 39. 1892.
23. — Die Lehre von den Keimblättern. Handbuch der vergleichenden und experimentellen Entwickelungslehre der Wirbeltiere. 1906.
24. Houssay, F., Etudes d'embryologie sur l'axolotl (Ref.). Comptes rendus. Acad. des Sciences. Tome 108. 1889.
25. — Etudes d'embryologie sur les Vertebrés. L'axolotl. Arch. de Zool. expérim. 2. Tome 8. et 3. T. 1. 1893.
26. Houssayet Bataillon, Formation de la Gastrula, du mésoblast et de la chorde dorsale chez l'axolotl. Compt. rendus. Acad. des Sciences. (Ref.) Tome 107. 1888.
27. Ishikawa, C., Zur Entwickelungsgeschichte von Cryptobranchus japonicus. Toyo Gaguke Zashi. 1900.
28. Johnson, A., On the fate of the Blastopore and the presence of a primitive streak in the newt. Quart. journ. of microscop. science. Vol. 24. 1884. (Ref.)
29. — and Sheldon, Notes on the development of the newt. Quart. journ, of microscop. science. (Ref.) Vol. 26. 1886.
30. Jordan, E., The habits and development of the newt. Quart. journ. of microscop. science. Vol. 26. 1886. (Ref.).
31. Kopsch, Fr., Über die Zellenbewegungen während des Gastrulationsprozesses an den Eiern vom Axolotl und vom braunen Grasfrosch. Sitz. Ber. der Gesellsch. der naturf. Freunde. Berlin (Ref.) 1895.
32. — Beiträge zur Gastrulation beim Axolotl und Froschei, Verhandlungen der Anat. Gesellsch. 1895.
33. — Gemeinsame Entwickelungsformen bei Wirbeltieren und Wirbellosen. Verhandl. der Anat. Gesellsch. 1898.
34. Kunitomo, K., Über die Entwickelungsgeschichte des Hynobius nebulosus. Anat. Hefte. Bd. 40. (121). 1910.
35. Kupffer, C., Die Entstehung der Allantois und die Gastrula der Wirbeltiere. Zool. Anz. Bd. 2. 1879.
36. — Die Entwickelung von Petromyzon planeri. Arch. für mikrosk. Anat. Bd. 35. 1890.
37. De Lange, jr., Die Keimblätterbildung des Megalobatrachus-maximus-Schlegel. Anat. Hefte Bd. 32. (98). 1907.
38. Lwoff, B., Über die Keimblattbildung bei den Wirbeltieren. Biolog. Zentralbl. Bd. 13. 1893. Ann. Mag. Nat. Hist. Bd. 11. 1898. (Ref.)
39. — Die Bildung der primären Keimblätter und die Entstehung der Chorda und des Mesoderms bei den Wirbeltieren (Ref.). Bull. de la Soc. imp. des nat. Moscou Tome 8. 1894.
40. Moquin, Tandon, Recherches sur les premières phases du developpement des Batraciens anoures (Ref.) Nat. Zool. Sér. 6. Tome 3. 1876.

41. Morgan, T. H., The formation of the embryo of the frog. Anat. Anz. Bd. 9. 1894.
42. — Entwickelung des Froscheies. Leipzig. 1904.
43. Moszkowiski, Max., Zur Frage des Urmundschlusses bei Rana fusca. Arch. f. mikrokop. Anat. Bd. 60. 1902.
44. Perenyi, J., Die Entwickelung der Keimblätter und der Chorda in neuer Beleuchtung. Anat. Anz. Bd. 4. 1889.
45. Rabl, C., Über die Bildung des Mesoderms. Anat. Anz. Bd. 3. 1888.
46. Röthig, P., Über die Rückenrinne beim Ei des Triton taeniatus. Anat. Anz. Bd. 19.
47. Roux, W. u. O. Schultze, Zur ersten Entwickelung des braunen Grasfrosches. (Ref.) Biol. Zentralbl. Bd. 7. 1886.
48. — Über die Lagerung des Materials des Medullarrohres im gefurchten Froschei. Verh. d. Anat. Ges. 1888. u. Anat. Anz. Bd. 3. 1888.
49. Ruffini, Angelo, Contributo alla conoscenza della ontogenesi degli anfibi anuri ed urodeli. Arch. ital. anat. ed. embriol. (Ref.) Vol. 6. Fasc. 1. S. 129—156. 1907.
50. — Contributo alla conoscenza della Ontogenesi degli Anfibi urodeli ed anruri. Anat. Anz. Vol. 31. 1907.
51. Schanz, Schicksal des Blastoporus bei den Amphibien. Jenaische Zeitsch. Bd. 21. 1887.
52. Schultze, O., Beitrag zur Entwickelungsgeschichte der Batrachier. Arch. f. mikroskop. Anatomie. Bd. 23. 1883.
53. — Die Entwickelung der Keimblätter und der Chorda dorsalis bei Rana fusca. Zeitschr. für wissensch. Zoologie. Bd. 47 1888.
54. Schwink, Über die Gastrula bei Amphibieneiern. Biolog. Zentralblatt. (Ref.) Bd. 8. 1888.
55. Scott and Osborn, On some points of the early development of the common newt. (Ref.) Quarter. journ. of microscop. science Vol. 19. 1879.
56. Seemann, J., Über die Entwickelung des Blastoporus bei Alytes obstetricans. Anat. Hefte Bd. 33. (100). 1907.
57. Smith, B. G., The life history and habits of Cryptobranchus allegheniensis. Reprinted from biological bulletin. Vol. 13. No. 1. June 1907.
58. Vogt, W., Über rückschreitende Veränderungen von Kernen und Zellen junger Entwickelungsstadien von Triton cristatus. Sitzungsber. z. Beförder. Ges. Naturw. Marburg (Ref.) 1909.
59. Wiedersheim, R., Beiträge zur Entwickelungsgeschichte von Salamandra atra. Arch. f. mikroskop. Anat. Bd. 36. 1890.
60. Wilson, H. V., Formation of the blastoporus in the frog.-egg. Anat. Anz. Bd. 18. 1900.
61. Ziegler, Fr., Zur Kenntnis der Oberflächenbilder der Rana-Embryonen. Anat. Anz. 7. 1892.
62. Ziegler, H. E., Lehrbuch der vergleichenden Entwickelungsgeschichte der niederen Wirbeltiere. 1902.

Erklärung der Abbildungen.

Tafel 26.

(Sämtliche Figuren etwa 8 fach vergrössert).

Fig. A_1. Ansicht von hinten, A_2 von vorn, im Blastulastadium.

Fig. B_1, B_2, B_3. Blastoporusrinne im ersten Anfang. df. sehr schwach pigmentierter Fleck im Dotterfeld. op. oberer pigmentierter Streifen.

Fig. C. Etwas weiter entwickelt als B_3 Ansicht von hinten-unten. p. unterer pigmentierter Streifen.

Fig. D_1, D_2, Die Blastoporusrinne ist so weit vorgerückt, dass sie einen etwa $^4/_5$ oder vollständig geschlossenen Kreisring zeigt. Ansicht von hinten und etwas unten.

Fig. E. Verkleinerter Rusconischer Kreis und oval gewordener Dotterpfropf. rr. Rückenrinne.

Fig. F_1. Ansicht von hinten zur Zeit, wo der Dotterpfropf nahezu in das Ei hineingeschlüpft ist. F_2 Ansicht von oben hinten, eines etwas fortgeschritteneren Eies als F_1. rr. Rückenrinne. np. Nervenplatte.

Fig. G_1. Ansicht von hinten. Auftreten der Nervenwülste; G_2 Ansicht desselben Eies, von oben etwas vorn; G_3 schematische Darstellung um die ganze Nervenplatte zu zeigen. Kf. kleine Furche, welche entlang der Wurzel des Nervenwulstes verläuft.

Fig. H_1 Ansicht von oben, H_2 von der Seite eines Eies, an dem sich die Nervenplatte zum Nervenrohr geschlossen hat. (etwas schematisch.)

Tafel 27.

(Tafel 27—29 Photographien von Schnitten, etwa 22 fach vergrössert.)

Fig. A. Sagittalschnitt, durch die am stärksten und die am schwächsten gefärbten Stellen eines jüngeren Eies im Blastulastadium (erste Periode). st. s. am stärksten pigmentierte Wand. sh. s. am schwächsten pigmentierte Wand.

Fig. B. Sagittalschnitt, wie Fig. A., eines etwas weiter fortgeschrittenen Eies. (zweite Periode.) st. s., sh. s. siehe oben. kt. den Kern enthaltender, heller Teil.

Fig. C. Sagittalschnitt des ältesten Eies im Blastulastadium. (dritte Periode.) dh. Kernhof in der Dotterzelle.

Fig. D_1, D_2. Sagittalschnitt durch den Urmund in ganz früher Zeit auf dem Gastrulastadium. hl. helle Linie (der Lücke). ur. Urmundanlage. ks. Keimschicht. dh. Kernhof in der Dotterzelle.

Fig. E. Sagittalschnitt etwa durch die Mitte des Urmundes, etwas weiter entwickelt, als D. hl., ur. siehe oben. d. Dachwand der Furchungshöhle.

Fig. F_1. Medianschnitt durch die Urmundrinne, welche sichelförmig (etwa $^1/_3$ des ganzen Rings) geworden ist, F_2 Sagittalschnitt desselben Eies, durch den Seitenteil der Rinne zur Ebene F_1 parallel geführt. hl. siehe o. hw. hintere Wand des Urdarms. oh. obere Hälfte der vorderen Wand des Urdarms. uh. untere Hälfte der vorderen Wand des Urdarms. kf. keilförmiger Fortsatz. dh. Urdarmhöhle fh. Furchungshöhle.

Fig. G. Medianschnitt weiter entwickelt als F_1. oh. Scheidewand zwischen der Furchungshöhle (fh) und Urdarmhöhle (dh).

Fig. H. Medianschnitt durch die Urmundrinne, die sich etwa im $^4/_5$ Kreisring zeigt. et. Entoderm (Chordaanlage). ek Ectoderm. dh. Urdarmhöhle. et. b. Entoderm an dem Boden. k. hintere kugelige Hälfte des Bodens. fr. Furche an dem Boden.

Fig. I_1 bis I_5 (Taf. 27 und 28) sind Schnitte aus ein und demselben Eie. I_1 Medianschnitt durch die Mitte des Dotterpfropfes, zur Zeit, wo der Rinnenkreis sich vollständig geschlossen hat; I_2 Sagittalschnitt durch den Seitenteil des Dotterpfropfes; I_3—I_5 einige Schnitte weiter seitlich. np. Nervenplatte. ek. Ectoderm. cho. Chordaanlage. dp. Dotterpfropf. (ganzer Kreisring.) et. Entoderm. ms. Mesodermanlage. v. ms. ventralwärts ausgedehnte Mesodermanlage.

Tafel 28 und 29.

Fig. I_3 bis I_5 siehe oben.

Fig. K_1 bis K_5 ein und dasselbe Ei. K_1 Querschnitt etwa durch die Mitte des Dotterpfropfes; K_2 — K_5 sind von der Schnittebene K_1 nach vorn zu, mit dem Abstand von einigen Schnitten weiter entfernt. dp. Dotterpfropf. ms. Mesoderm. dm. Dottermasse im Boden. ek. Ectoderm. rr. Rückenrinne. np. Nervenplatte. ur. an unterer Fläche des Mesoderms befindliche Furche (Chordarinne).

Fig. L_1 Querschnitt durch die Mitte des Urmundloches, zur Zeit, wo der Dotterpfropf ganz in das Innere des Eies hineingeschlüpft ist; L_2 einige Schnitte weit vor dem Urmundloche; L_3 einige Schnitte weiter nach vorn wie Schnitt L_2, aus ein und demselben Eie. (Fixation mit Formalinlösung.) cho. Chordaanlage.

Fig. La, L_4, L_5 sind Schnitte aus ein und demselben Eie, etwas älter als das vorige Ei. La Querschnitt der Nervenplatte, mehrere Schnitte weit vor dem Urmundloche. L_5 noch weiter nach vorn. L_4 Längsschnitt durch das

Urmundloch. kn knotige Zellwucherung. cho Chordaanlage. cn Anlage des Canalis neurentericus. an Anusanlage. ur Chordarinne. mr Mesodermbildungsrinne. ms Mesoderm. et Entoderm.

Fig. M_1 Medianschnitt des Eies, an dem die Anlage der Medullarwülste aufgetreten ist. ua Wulstanlage. ps. Primitivstreifen cn Anlage des Canalis neuroentericus. an. Anusanlage.

Fig. M_2. Querschnitt durch die Nervenplatte, eines etwas älteren Eies als M_1. nu. wallförmige Wülste. rr. Medullarrinne. mr. Mesodermbildungsrinne. kf. kleine Furche entlang der Wurzel des Wulstes.

Fig. N_1. Längsschnitt, N_2 Querschnitt auf dem Stadium, in welchem die Medullarplatte sich zum Nervenrohr geschlossen hat. an. Anus.

Aus dem anatomischen Institut der Universität zu Innsbruck.

ÜBER DIE ERSTE ANLAGE DER LUNGEN UND DER NEBENGEKRÖSE EINIGER VOGELARTEN.

VON

H. RÖSLER,
SALZBURG.

Mit 77 Abbildungen im Text und 40 Figuren auf den Tafeln 30/34.

Veranlassung zu den hier vorliegenden Untersuchungen gab eine grössere Arbeit Ferdinand Hochstetters, der in dem zweiten Teile seiner „Beiträge zur Entwickelungsgeschichte der europäischen Sumpfschildkröte“ die ersten Entwickelungsstadien der Lunge und die Bildung der sogenannten Nebengekröse beschrieben und klargelegt hat. Am Schlusse seiner Arbeit weist der Verfasser auf die jetzt vorliegende, damals aber erst im Entstehen begriffene Arbeit hin und gibt bereits an, „dass beim Sperling die Lungenanlage ganz ähnlich wie bei Emys eine paarige sei und dass, wenn auch die Bildung der Nebengekröse in manchen Punkten von der bei den Reptilien beobachteten etwas abweiche, doch die den Recessus pulmohepatici der Reptilien entsprechenden Peritonealbuchten des Sperlings nur als Folgeerscheinung der Bildung der Nebengekröse auftreten und dass sie auch beim Sperling sicherlich nicht in cranialer Richtung vorwachsen“.

Diese Angaben weiter auszuführen und zu beweisen, wird im folgenden versucht werden.

Bevor ich aber daran gehe, das Resultat meiner Untersuchungen zu veröffentlichen, möchte ich an dieser Stelle meinem hochverehrten Lehrer, Herrn Prof. Ferd. Hochstetter, für die Anregung zur Behandlung des vorliegenden Stoffes, für die so liebenswürdige Überlassung des reichhaltigen Materials an Sperlings- und Spyrschwalbenembryonen und für die warme unterstützende Teilnahme an meiner Arbeit nach ihrer technischen Seite hin herzlich danken. Ich hebe letzteren Punkt, nämlich den Dank für die reiche Unterstützung der

Arbeit in ihrem technischen Teile eigens hervor, weil es in der Absicht meines hochverehrten Lehrers lag, dass ich mir über gewisse schwierigere und strittige Punkte ein selbständiges Urteil bilden sollte, ohne dass ich von irgend einer Seite irgendwie beeinflusst worden wäre. Ich nahm die Arbeit nach kurzer Information in Angriff, die einschlägige Literatur berücksichtigte ich aber erst, nachdem ich über die nun vorliegenden Verhältnisse ins Reine gekommen war.

Auch Herrn Prof. Wilhelm Felix bin ich für die Überlassung einiger Serien von Hühnchen- und Entenembryonen zu besonderem Danke verpflichtet.

Die Arbeit gliedert sich in zwei Teile: Der erste Teil wird über das berichten, was ich an meinen Serien und Modellen in bezug auf die erste Anlage der Lungen gesehen habe, der zweite Teil wird die Bildung der sogenannten Nebengekröse behandeln.

Anfänglich hatte ich die Absicht, meine Untersuchungen nur an Embryonen von Passer domesticus zu machen, dehnte aber später aus bestimmten Gründen diese Untersuchungen auch auf eine Anzahl Embryonen von Micropus apus, Anser domesticus und Gallus domesticus aus. Dadurch erwuchs mir allerdings ein bedeutendes Plus an Arbeit, was ich aber nicht zu bereuen hatte; denn die speziell bei Embryonen von Micropus apus angetroffenen Verhältnisse waren noch klarer zu deuten, als die bei den Sperlingsembryonen gefundenen. Ich erhielt gerade von dieser Form Bilder, die eine grosse Ähnlichkeit mit jenen zeigten, die Ferd. Hochstetter in seiner obenerwähnten Arbeit wiedergegeben hat.

Material und Technik.

Aus der reichhaltigen Sammlung von Sperlings- und Spyrschwalbenembryonen — die Embryonen wurden lebend den

Fig. 1.

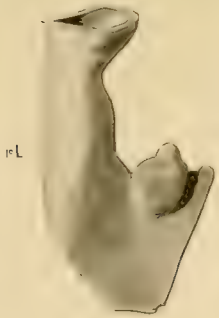

Fig. 2.

Fig. 3.

Fig. 4.

Fig. 5.

Fig. 6.

Fig. 7.

Fig. 8.

Fig. 9.

Fig. 10.

Fig. 11.

Fig 12.

Fig. 13.

Fig. 14.

Verlag von J. F. Bergmann in Wiesbaden.

Eiern entnommen, in Pikrinsäure-Sublimatlösung fixiert und in üblicher Weise in Alkohol konserviert — wählte ich die geeigneten Stadien aus und verfertigte, um mich auch später noch über die äussere Körperform der Embryonen orientieren zu können, von jedem Objekte eine photographische Aufnahme. Die Photographien stellte ich nach der Methode her, die Prof. Hochstetter im Vereine mit A. Greil für die Darstellung guter vergrösserter Aufnahmen von Embryonen anwandte.

Hochstetter behandelt seine Embryonen zwecks photographischer Aufnahme folgendermassen vor: Die Embryonen werden mit Chromsäure-Alkohol (ca. 0,25 g kristallisierter Chromsäure werden in 3—4 Tropfen Aqua destillata gelöst und dieser Lösung werden einige ccm 96%igen Alkohols zugegossen) hellbraun gefärbt und mit dem von A. Greil beschriebenen Apparat photographisch aufgenommen. Die Behandlung mit Chromsäure-Alkohol hat neben der Annehmlichkeit einer sehr gleichmässigen, in starkem Alkohol für längere Zeit anhaltenden Färbung den sehr grossen Vorteil, dass die Objekte ihre glatte Oberfläche bewahren, was leider nicht der Fall ist, wenn sie ohne diese Vorbehandlung z. B. zwecks Stückfärbung in Parakarmin übergeführt werden. Vor allem bleibt die dünne Decke des Rautenhirnes in ihrer Form tadellos erhalten. War nun die photographische Aufnahme mit Perxantoplatten von Peruz in München gut gelungen, so wurden die Embryonen in starken Alkohol übertragen, der mit Schwefelsäure etwas angesäuert war. In diesem mit Schwefelsäure versetzten Alkohol verlieren die Objekte ihre braune Farbe. Sie werden hellgrün und für die Stückfärbung mit Parakarmin besser geeignet. Sie wurden dann in gewöhnlichem 96%igem Alkohol ausgewaschen, worauf die Stückfärbung erfolgen konnte. Nach durchgeführter Färbung wurden die Objekte entwässert, in der üblichen Weise in Paraffin eingebettet und in Schnittserien zerlegt. Auf diese Weise behandelte ich über 50 Sperlings-

und Spyrschwalbenembryonen, denen dann noch eine grössere Anzahl von Gänse- und Hühnerembryonen nachfolgten. Durch die grosse Anzahl der behandelten Objekte war ich in die angenehme Lage versetzt, an meinen Schnittserien die zu untersuchenden Verhältnisse in möglichst zahlreichen Bildern und Variationen vor Augen zu bekommen und mir aus dem Gesehenen ein halbwegs sicheres Urteil zu bilden. Die Embryonen wurden in der Regel quer geschnitten und zwar wurde dabei darauf gesehen, dass die Schnittebene die Gegend der Lungenanlage möglichst senkrecht zur Richtung der Darmachse traf. Freilich liess sich, da die Krümmungsverhältnisse der Embryonen in dem zu untersuchenden Stadium sehr ungünstig waren, eine genaue Orientierung in dem früher angedeuteten Sinne durchaus nicht immer erzielen und musste auch eben wegen dieser Krümmungsverhältnisse auf die Herstellung schöner, reiner Sagittalschnitte von vornherein verzichtet werden.

Literatur.

Über die erste Entwickelung der Vogellunge liegen uns mehr oder minder ausführliche Berichte von älteren Autoren vor, die sämtlich ihre Beobachtungen an dem dadurch klassisch gewordenen Untersuchungsobjekte, dem Hühnchen, gemacht hatten. Bei anderen Formen wurde die Entwickelung der Lunge zunächst nicht untersucht. Die ersten genaueren Beobachtungen über die Entstehungsweise der Vogellunge teilte Karl E. v. Baer in seinem berühmten Werke „Über die Entwickelungsgeschichte der Tiere, Beobachtungen und Reflexionen“ mit. Dort lesen wir auf Seite 61 der Auflage von 1828: „Schon nach der Mitte des dritten Tages sieht man die Gefässschichte, welche den Speisekanal hinter der Rachenhöhle, die, wie ich bemerkt habe, schon ihre Selbständigkeit

hat und auffallend gross und auf jeder Seite von vier Spalten durchbohrt ist, stark aufgeschwollen. Die Aufschwellung reicht bis an den vorderen Eingang. Ungefähr in der Mitte sieht man zwei Höckerchen von nicht ganz $^1/_4$ Linie Höhe. Nach vorne und unten verlaufen diese Höckerchen ganz allmählich in die übrige Gefässschichte ohne Grenze. Ihr hinterer Rand ist aber etwas aufgeworfen und man sieht den aufgeworfenen Rand etwas nach oben verlaufen, wo die Höckerchen auch ein wenig vorragen, die Masse der Höckerchen ist völlig übereinstimmend und auf keine Weise abgegrenzt von der Gefässschichte des Speisekanals. Jedes Höckerchen enthält eine kurze kegelförmige Höhle, welche in den Speisekanal mündet. Die Höckerchen werden aber zu den Lungen, und die inneren Kanäle sind die Luftröhrenäste, welche auf entgegengesetzten Seiten aus dem Speisekanal treten. Der Stamm der Luftröhre fehlt.

Ob schon am Ende des dritten Tages beide Luftröhrenäste zusammentreten, weiss ich noch nicht. Am 4. ist kein Zweifel mehr darüber."

Leider stehen uns in v. Baers Monographie keine Zeichnungen zur Verfügung, die uns genauer darüber orientieren könnten, was v. Baer unter seiner Lupe an dem praeparando blossgelegten Vorderdarm des betreffenden Hühnerembryons gesehen hat. Der gegebenen Beschreibung nach dürfen wir aber annehmen, dass v. Baers Beobachtungen vollständig richtig waren. Dagegen gelangten andere Forscher, wie Rathke (Acta Acad. Carol. Leop. 1824. VI. T. S. 206), Reichert (Entwickelungsleben im Wirbeltierreiche, S. 192—193) und Bischoff (Entwickelungsgesch. der Säugetiere etc., S. 333), zu der unrichtigen Ansicht, dass die erste Lungenanlage in Form zweier solider, also nicht hohler Körper auftrete, und Rob. Remak glaubte, das erste Auftreten der Lungen in einer einfachen, unpaaren Anlage gefunden zu haben. § 99 seiner „Untersuchungen über die Entwickelung der Wirbel-

tiere“ (1855) lautet: „An der Stelle, wo der Vorderdarm sich an die Schlundhöhle anschliesst, sieht man schon um die 65. Stunde bei vorsichtiger Präparation eine, dem Herzen zugewandte einfache Auftreibung der Faserschichte des Vorderdarmes, in welche auch das Drüsenblatt hineinragt. Die Auftreibung teilt sich, indem sie sich verlängert, in zwei hohle höckerige Anhänge des Vorderdarmes, die ihre freie Fläche dem oberen Ende der Pleuropericardialhöhle zuwenden. Die Lungenhöcker sind zu Ende des dritten Tages immer schon deutlich zu unterscheiden und alsdann $^1/_5$ Linie lang. Sie zeigen einen kurzen, sehr engen, einerseits in das obere Ende der Speiseröhre und in die Schlundhöhle mündenden, andererseits blind endigenden Kanal und in ihrer verhältnismässig sehr dicken Wandung 2 sehr leicht voneinander trennbare Schichten — — — — — —.

Eine Luftröhre ist noch nicht vorhanden. Die Kanäle der Lungen münden unmittelbar in das obere Ende der Speiseröhre auf der Grenze der letzteren und der Schlundhöhle.“

Und: „Mit der Verlängerung der beiden Lungen ist die Bildung der Luftröhre verbunden: diese ist ein dickwandiges, gewissermassen aus der Speiseröhre hervorgezogenes Rohr, in welches die Kanäle der beiden Lungen münden.“ Remak hat, wie ja auch Ernst v. Baer, seine Beobachtungen an Embryonen angestellt, die unter der Lupe präpariert wurden, eine Methode, die, so grosse Aufwendungen sie auch an die Geschicklichkeit des Untersuchers stellte, natürlich für die richtige Bewertung der feineren Details unzulänglich war.

Der eben angeführten Ansicht Remaks scheint sich auch Götte anzuschliessen, indem er in seinen „Beiträgen zur Entwickelungsgeschichte des Darmkanals im Hühnchen“ in der Anmerkung 35 sagt: „Was Remak als erstes Stadium in der Bildungsgeschichte der Lungen beschreibt, nämlich eine einfache Anlage für beide Lungen, welche durchaus begründet

erscheint, habe ich leider niemals beobachten können." Götte selbst lässt den § 22 „die Lungen" also beginnen: „Sie erscheinen zuerst zwischen der 60. und 70. Stunde als zwei grübchenförmige, seitlich und nach hinten gerichtete Ausbuchtungen des Ösophagus, welche vor dem Magen gerade über dem Aortenende des Herzens liegen (Taf. III, Fig. 51). Diese Ausbuchtungen ziehen sich bald cylinderförmig aus dem Ösophagus nach hinten heraus, so jedoch, dass die demselben zugewandte Fläche der äusseren Schichte mit ihm noch einige Zeit in Verbindung bleibt (Taf. II, Fig. 25). Das Darmblatt umschliesst in der Mitte einen Kanal, der gegen das Ende des Lungencylinders in ein Bläschen ausläuft, das erste Lungenbläschen (Taf. III, Fig. 44). Nach vorne hin nähern sich die Mündungen der Darmblattkanäle an der unteren Darmwand immer mehr, bis sie vereinigt als Luftröhre vom unteren Umfange des Ösophagus sich abzuschnüren beginnen."

Diese Angaben Göttes sind vollständig richtig, der Abbildung nach, die dieser Autor von dem jüngsten Stadium der sich entwickelnden Lungen gibt, sind diese seine Beobachtungen aber an einem Embryo gemacht worden, dessen Lungenanlage einem Stadium entspricht, wie es von mir in der Abbildung 32 auf Taf. 32/33 wiedergegeben wurde. Man darf demnach behaupten, dass Götte die allererste Anlage der Lungen nicht gesehen hat. Koelliker (Entwickelungsgeschichte des Menschen und der höheren Tiere, 1879) äussert am Anfange seines Kapitels über die Entwickelung der Lungen, Thyreoidea und Thymus die Ansicht, dass sich die Lungen sowohl beim Hühnchen als auch bei den Säugetieren als eine hohle, paarige Ausstülpung aus dem Vorderdarme entwickeln. Er stützt sich dabei in bezug auf die Bildung der Vogellunge auf die Angaben v. Baers, schliesst sich aber im weiteren an Seessel an, der durch eigene Untersuchungen die Angaben Remaks bestätigt findet, die Angaben nämlich,

dass die erste Bildung der Lungenanlagen in Form einer einfachen, also unpaaren Ausstülpung des Darmrohres sich bemerkbar mache.

Seessel schreibt (Archiv f. Anat. und Physiol., anat. Abteilung 1877, S. 458—459): „Was das erste Entwickelungsstadium anbetrifft, so stimmen meine Ergebnisse mit denen Remaks im allgemeinen überein. Ungefähr am Anfange des dritten Tages, fast gleichzeitig mit der ersten Anlage der Schilddrüse, bemerkt man eine von dem Darmrohr abgehende flache Ausbiegung (Taf. XX, Fig 1 und Taf. XXI, Fig. 1). Dieselbe ist von der eigentlichen Schilddrüsenanlage 0,4 mm entfernt. Nach vorne und oberhalb der Magenanlage liegend steht sie mit dem eigentlichen Darmrohr durch eine enge Spalte in Verbindung. Nach vorne reicht sie fast bis in den Sinusteil des Herzens hinein, unter beinahe rechtem Winkel die bisherige Darmbegrenzung überschreitend."

— — — „Um die Mitte des dritten Tages trifft man die Lungenanlage als zwei deutliche, nach der Seite und etwas nach vorne gerichtete Ausbuchtungen des Darmrohres, mit dem dieselben noch in offener Kommunikation stehen. Sie liegen ungefähr in der Höhe des Ventrikelteiles des Herzens, 0,5 mm von der eigentlichen Schilddrüsenanlage entfernt. — — — Die einfache Trachealanlage beginnt kurz unter der Schilddrüse und steht noch durch eine Spalte von ca. 40 μ mit der Darmhöhle in Verbindung. In ihrem oberen Teile verjüngt sich dieselbe sehr rasch, nach unten weitet sie sich gegen die Lungenanlage hin allmählich aus."

Ich werde auf diese Angabe Seessels erst weiter unten wieder zurückkommen, ebenso auf die Angaben Remaks, nach welchem Autor in dem Stadium, das Seessel in die Mitte des dritten Tages setzt, von einer Luftröhre noch nicht die Rede sein kann, und die Kanäle der Lungen unmittelbar in die Speiseröhre münden.

Ich möchte aber gleich hier erwähnen, dass die von Seessel gegebenen Abbildungen leider nur lineare Rekonstruktionen von Quer- und Längsschnitten darstellen und uns also im unklaren über die genaueren morphologischen Verhältnisse des uns interessierenden Vorderdarmabschnittes lassen.

Zehn Jahre nach der Seesselschen Arbeit berichtete N. Kastschenko (Archiv f. Anat. und Physiol., anat. Abt. 1887) über seine Untersuchungen „das Schlundspaltengebiet des Hühnchens" betreffend. Er gelangte auf Grund graphischer Rekonstruktionen von Serien durch Hühnerembryonen aus dem 2. und 3. Entwickelungstage unter anderem zu dem Ergebnis, dass die Lungenanlage eine paarige sei und begründet dies sowohl durch eine ausführliche Beschreibung als auch durch einige, nach seiner eigenen Methode hergestellte graphische Rekonstruktionsbilder, unter denen uns vor allen die Figuren 12 und 13 auf Tafel XVIII interessieren.

Nach Kastschenko entstehen die Lungen folgendermassen: Am Ende des zweiten Tages sieht man bei Hühnerembryonen zu beiden Seiten des Vorderdarmes zwei symmetrische laterale Ausbuchtungen, die als „respiratorische Schläuche" bezeichnet werden; in ihrem caudalen Anteile werden sie zur Lungenanlage, in ihrem übrigen cranialen Abschnitte zur Bildung der Schlundtaschen und der Seesselschen Tasche verwendet. Gerade diese Angaben Kastschenkos veranlassten mich, mir auch die entodermale Lungenanlage des Hühnchens anzusehen. Zu diesem Zwecke sammelte ich die nötigen Embryonen, behandelte sie auf die gleiche Art und Weise wie die von Passer, Micropus und Anser und fertigte nach den gewonnenen Schnittserien einige Modelle an. So wurde es mir möglich, die das Hühnchen betreffenden Angaben früherer Autoren, sowie die auf diese Form bezüglichen neueren Angaben nachzuprüfen und selbst genauere Angaben machen zu können.

Bevor ich die neueste Literatur über die hier zu behandelnde Frage berücksichtige, möchte ich noch erwähnen, dass in dem die Vögel betreffenden Bande von „Bronns Klassen und Ordnungen des Tierreiches“ 1891, anatomischer Teil, Seite 753 über die Lungenentwickelung der Vögel folgender Bericht Selenkas zu lesen ist: „Die erste Anlage der Lungen besteht am Ende des dritten Bebrütungstages aus 2 seitlichen Höckern der Speiseröhre, aus welcher sie im Verlaufe des vierten Tages als zwei ventral und nach hinten divergierende Läppchen hervortreten. Erst am fünften Tage verbinden sich die beiden dunklen Linien, welche die Bronchen bilden, mit dem dunklen Strich in der Speiseröhre; zugleich treten die beiden abdominalen Luftsäcke als kolbige Verdickungen auf und jederseits die Andeutung eines Seitenastes der noch nicht hohlen Bronchen. Am sechsten Tage trennt sich der Stamm der Luftröhre von der Speiseröhre ab, beide sind wahrscheinlich noch ohne Kanal.“ Selenkas Beobachtungen wurden am frei präparierten Darme von Hühnchenembryonen gemacht; auch für die Beobachtungen Selenkas gilt das, was bereits früher einmal gesagt wurde, dass alles, was unter der Lupe praeparando darzustellen ist, gut beobachtet wurde, dass aber wegen Unzulänglichkeit der Untersuchungsmethode Selenka über die erste Anlage der Lunge keine Klarheit gewinnen konnte. Dasselbe gilt natürlich auch für die Publikation desselben Autors im XVI. Bande der Zeitschrift für wissenschaftliche Zoologie. Auch die Abbildungen, die Selenka gibt, zeigen deutlich, dass er die ersten Entwickelungsstadien nicht gesehen haben konnte. Zusammenfassend und vom vergleichend embryologischen Standpunkte behandelt Göppert in Hertwigs Handbuch der vergleichenden und experimentellen Entwickelungsgeschichte der Wirbeltiere Band II, 1. Teil, S. 84 die Frage nach dem Modus der ersten Lungenanlage. Nach der dort gegebenen

Darstellung würden sich im grossen und ganzen bezüglich der Entwickelung der Amphibien- und Amniotenlunge durchaus übereinstimmende Verhältnisse ergeben. Bei allen diesen Formen würde die Lunge an der ventralen Seite der Vorderdarmwand unmittelbar hinter dem Kiemenbereiche entstehen. Das Darmrohr würde sich hier zu einer schmalen Rinne ausbuchten, die sagittal gestellt ist, ihrer ganzen Länge nach mit dem Lumen des übrigen Schlunddarmes kommuniziert (Lungenrinne, Figg. 69, 70 und 71). Diese Rinne soll dann von ihrem caudalen Ende an beginnen, sich gegen den, zum Ösophagus werdenden Teil des Darmrohres abzuschliessen. Gleichzeitig oder schon vor dem Auftreten dieser Abschnürung würden aus ihrem caudalen Ende in die Leibeshöhle jederseits einragend die beiden primitiven Lungensäcke hervorwachsen. Diese Darstellung kann wohl heute schon als vollkommen veraltet bezeichnet werden. Die Untersuchungen von A. Greil über die „Anlage der Lungen, sowie der ultimo-branchialen Körper bei anuren Amphibien" haben uns gezeigt, dass bei den Amphibien drei wichtige Phasen in der Anlage der Luftwege unterschieden werden können: „1. Die Bildung der paarigen primitiven Lungenrinnen und -Buchten; 2. die Verbindung dieser Buchten durch die quer verlaufende Bifurkationsrinne, sowie die in der cranialen Fortsetzung der letzteren entstehende Laryngotrachealrinne, und 3. die Abschnürung der Lungenbuchten und der ventralen Rinnenbildungen von der dorsal und caudal benachbarten Wand des Vorderdarmes bezw. der Anlage des Ösophagus." (Anatomische Hefte, Bd. XXIX, S. 447—501.)

Ferner hat die Arbeit Ferdinand Hochstetters — „Beiträge zur Entwickelungsgeschichte der europäischen Sumpfschildkröte" — dargetan, dass bei Reptilien (Emys lutaria, Anguis fragilis, Lacerta agilis, Tropidonotus natrix) die Lungenanlage ebenfalls eine paarige ist und dass vor

dem Auftreten der paarigen Lungenausstülpungen des Vorderdarmes eine „Lungenrinne“ nicht zur Anlage kommt[1]).

An diese Beobachtungen über eine paarige Anlage der Lungen bei Reptilien schliessen sich meine Beobachtungen an Embryonen des Sperlings, der Spyrschwalbe, der Gans und des Hühnchens an, die, wie im nachfolgenden noch gezeigt werden wird, ergeben haben, dass auch bei diesen Formen die erste Anlage der Lungen eine paarige ist, so dass nun wohl davon gesprochen werden kann, dass bei den Sauropsiden überhaupt die Lungenanlage eine paarige sei.

Nun erschien vor kurzem im Archivio italiano di Anatomia e di Embriologia Vol. VIII., Fasc. 3⁰ eine grössere zusammenfassende Arbeit L. Giannellis: „Contributo allo studio delle prime fasi di sviluppo dell' apparechio polmonare nei Vertebrati“, in der der Verfasser seine Ansicht über den Entwickelungsmodus der Wirbeltierlunge klarzulegen versucht. Giannelli zitiert einleitend die nach seiner Meinung fast allgemein (quasi concordante) als richtig angenommene Ansicht über die Art, in welcher die Lungenlage bei den Vertebraten auftritt. Es ist die Ansicht, die auch Göppert in Hertwigs Handbuch vertritt. Die mit dieser Ansicht nicht im Einklange stehenden Angaben einiger anderer Beobachter werden dann ebenfalls kurz angeführt. Hier interessiert uns nur, was Giannelli zu der Ansicht jener Beobachter zu sagen hat, die sich mit der Frage der Entwickelung der Vogellunge beschäftigt haben, und deren Ansicht über diesen Gegenstand mit der seinigen nicht übereinstimmt. Auf die die Entwickelung der Amphibien-Reptilienlunge betreffenden Ergebnisse brauche ich wohl nicht näher einzugehen. Als mit

[1]) In allerneuester Zeit hat dann A. Marescu auch für die Embryonen von Gongylus ocellatus (Arch. ital. di Anatom. e di Embr. Vol. 1910), eine paarige Lungenanlage beschrieben.

seinen Ansichten nicht übereinstimmend führt Giannelli zuerst die Angaben von Foster und Balfour an. Weshalb er dies tut, ist mir allerdings nicht klar geworden. Denn nach diesen Autoren wäre die Lungenanlage bei den Vögeln zweifellos eine unpaarige. Ich zitiere hier wörtlich, was Giannelli sagt: „secondo la quale (opinione di Foster e Balfour) la doccia polmonare primitiva si divide ventralmente in due doccie secondarie per una certa sua lunghezza e procedendo dall' indietro all' innanzi, doccie che rappresentano gli abbozzi dei due polmoni, mentre la parte non divisa della doccia polmonare si trasformerà in trachea . . ."

Ich denke, diese Ansicht über die Lungenentwickelung weicht nicht im geringsten von der nach Giannelli allgemein angenommenen („quasi concordante"), dass nämlich die erste Anlage der Lungen eine unpaare sei, ab.

Die „Elements d' Embriology" von Foster und Balfour, die Giannelli in seiner Literaturangabe anführt, habe ich nicht zur Hand gehabt, wohl aber das Handbuch der vergleichenden Embryologie von Balfour — von Benj. Vetter ins Deutsche übertragen 1880 Band II, S. 686—688 —, woselbst Balfour über die Lungenanlage der Vögel folgendes äussert:

„An einer unmittelbar hinter den Kiemenspalten liegenden Stelle erscheint der Hohlraum des Darmkanals zuerst seitlich zusammengedrückt und in der Mitte eingeschnürt, so dass sein Querschnitt ungefähr biskuitförmig wird und eine obere oder dorsale Kammer erkennen lässt, welche durch einen engen Kanal mit einer unteren oder ventralen Kammer zusammenhängt. Die untere Kammer erweitert sich dann am hinteren Ende und zerfällt zum Teil in zwei Lappen. Alle diese Teile kommunizieren zuerst frei miteinander, bald jedoch lösen sich die beiden Lappen teils durch ihr eigenes Wachstum und teils durch einen Einschnürungsprozess hinten ab, während sie vorne

in die untere Kammer des Ösophagus ausmünden." Durch den Abschnürungsprozess nach vorne zu wird dann die Anlage der Luftröhre und des Kehlkopfes gebildet, während aus den beiden Lappen die Bronchien und Lungen werden. Nach dieser Beschreibung liesse sich allerdings, wie auch Balfour selbst sagt, sowohl die Ansicht von der paarigen, als auch von der unpaarigen Anlage verfechten, und vor allem könnte man darüber im Zweifel sein, ob die Trachea vor der Lunge oder die letztere vor der ersteren angelegt wird[1]).

Giannelli führt weiter Baer, Rathke, Selenka, Kastschenko und Weber-Buvignier an (Weber et Buvignier, L'origine des ebau chez pulmonaires chez quelques Vertébrés supérieurs, Bibliographie anatomique 12 [1903]), nach deren Forschungsresultaten die erste Lungenanlage paarig wäre und die Lungenknospen sich unabhängig von der Laryngo-Trachealanlage entwickeln würde. Giannelli gibt dann eine kurze Inhaltsangabe der Untersuchungen Kastschenkos und Weber-Buvigniers, eine Stellungnahme zu diesen sehr ausführlichen Arbeiten vermissen wir aber vollkommen, es wird nicht der geringste Versuch gemacht, nachzuprüfen, warum denn Kastschenko und Weber-Buvignier zu ganz anderen Resultaten gekommen sind, als Giannelli selbst.

Besonders hervorheben möchte ich, dass Giannellis Arbeit, was die Ausführlichkeit der gemachten Angaben anbelangt, weit hinter der Publikation von Weber-Buvignier steht, und dass Giannelli, was besonders schwer ins Gewicht fällt, auf die Herstellung von Modellen und deren bildlichen Wiedergabe vollständig verzichtet hat, während gerade Weber-Buvignier ihren Ausführungen die Abbildungen

[1]) Die der Balfourschen Beschreibung zugrunde liegende Lungenanlage stellt ein bereits vorgeschrittenes Stadium der Lungenentwickelung dar; vergl. die Figg. 30, 31 u. 32 auf Taf. 32/33.

zahlreicher Modelle beigegeben haben, wodurch ja allein eine richtige Vorstellung der morphologischen Verhältnisse des Lungendarmes gegeben werden kann. Ja ich muss gestehen, dass ich, wenn ich die Arbeit Weber-Buvigniers vor Beginn meiner Untersuchungen gekannt hätte, wahrscheinlich davon abgesehen hätte, die Art, in welcher sich die Lungenanlage der Vögel bildet, noch einmal zu untersuchen. Denn die Arbeit dieser beiden Autoren lässt an Ausführlichkeit nichts zu wünschen übrig, und das, was ich im folgenden mitteilen werde, bringt zunächst eigentlich nur eine Bestätigung dessen, was Weber und Buvignier vor mir gesehen haben und vermehrt unsere Kenntnisse nur insoweit, als sich meine Angaben auf drei Formen (Sperling, Spyrschwalbe, Gans) beziehen, die bis jetzt mit Rücksicht auf die Lungenanlage noch nicht untersucht worden waren.

Weber und Buvignier, die Embryonen vom Huhn und von der Ente untersuchten, kommen nach Beschreibung zahlreicher Stadien zu folgendem Resultat: Die Anlage der Lungen ist bei den Vögeln paarig, bilateral und erscheint vor der Anlage des Laryngotrachealrohres (Ente)[1]. Beim Hühnchen ist dieses ursprüngliche Verhalten der Lungenanlage durch sekundäre Prozesse etwas modifiziert und zwar in der Weise, dass die Lungenanlagen vom lateralen Rande der Kopfdarmwand auf die ventrale Wand gewandert sind, also ihre Lage gewechselt haben und dass die Anlage des Ductus laryngotrachealis bedeutend früher, ja gleichzeitig mit den Anlagen der Stammbronchien erscheint. Weber und Buvignier bestätigen die Angaben Kastschenkos, erklären aber, die sogenannten respiratorischen Schläuche nicht gefunden zu haben. Diesem Ergebnisse schliesse ich mich voll und ganz

[1]) Auch Prof. Dr. Hans Rabl in Wien hat, wie ich aus einer Mitteilung meines Lehrers entnehme, bei Entenembryonen das Vorkommen einer paarigen Lungenanlage feststellen können.

an. Auch ich werde zeigen können, dass beim Sperlinge, der Spyrschwalbe und der Gans die Lungenanlagen in der Richtung der „crête branchiale“ lange vor der Anlage des Laryngotrachealrohres sichtbar werden und dass beim Huhn dieses primitive Verhalten in dem von Weber und Buvignier zuerst ausgesprochenen Sinne modifiziert ist, dass aber auch beim Hühnchen die bilaterale paarige Lungenanlage ganz einwandfrei und deutlich zu sehen ist und somit die Behauptungen Giannellis nicht den Tatsachen entsprechen. Wieso dieser Forscher zu seiner Ansicht kam, habe ich früher schon angedeutet: Er hat 1. nur Embryonen des Hühnchens untersucht, also einer Form, die das ursprüngliche Verhalten nicht mehr zeigt, 2. hat er sich auf die Durchsicht von Querschnittserien beschränkt und 3. also auf die so notwendige Kontrolle der an Schnittserien gewonnenen Befunde durch die Herstellung von Plattenmodellen verzichtet, eine Kontrolle, die gerade beim Stadium der ersten Anlage der Lungen unerlässlich ist. Hier nützen weitläufige Beschreibungen der gesehenen Querschnittbilder allein gar nichts. Dagegen geben uns gut gelungene Modelle auf den ersten Blick befriedigende Antwort auf unsere Frage. Dies ist auch der Grund, warum ich in dieser Arbeit das Hauptgewicht auf die Abbildungen meiner Modelle gelegt habe, wobei ich auf den Tatsachen fusse, dass die glänzendsten Beschreibungen morphologischer Verhältnisse allein dem Leser niemals das bieten können, was ihm durch Rekonstruktionen, ohne ihm Mühe zu machen, geboten wird.

Zum Schlusse möchte ich noch bemerken, dass sich in Keibels Normentafel zur Entwickelungsgeschichte des Huhnes nur die Angabe findet, dass bei einem Embryo mit 31 Ursegmenten die Branchialknospen zum erstenmal gesehen wurden und bereits eine Trachealrinne vorhanden war. Ich kann diese Angabe, die natürlich nichts über die erste Anlage der Lungen aussagt, nur bestätigen. Mehr Interesse brachte ich der An-

gabe entgegen, die in dem neuesten Hefte der Keibelschen Normentafeln, in der Normentafel zur Entwickelungsgeschichte des Kiebitzes, von Grosser und Tandler, S. 38 zu finden ist. Es heisst dort: „Die Stammknospen der Lungen treten lange vor der Trachealrinne, bei Stadium 15 mit 33 Urwirbeln, auf. Bei Stadium 17, mit 38 Urwirbeln, finden wir jede Stammknospe frei für sich cranialwärts in eine Rinne fortgesetzt. Beim Embryo 17 A, mit 40 Urwirbeln, beginnt die Bildung der Trachea, die bei Stadium 18, mit 44 Urwirbeln, bereits vollendet ist."

Aus diesen Angaben scheint mir klar hervorzugehen, dass auch beim Kiebitz das zeitliche Verhältnis zwischen dem Auftreten der Lungenanlage und dem der Luftröhre das nämliche ist wie bei Passer, Anser und Micropus, das heisst, dass die Lungenanlage früher auftritt, als die Anlage der Laryngotrachealrinne.

Passer domesticus.

Von dieser Vogelart wurden 39 Embryonen untersucht, deren Urwirbelanzahl sich in den Grenzen zwischen 17 und 38 bewegt. Es wurden fast alle Stadien quer geschnitten und die besten Serien zur Herstellung von Plattenmodellen nach der Bornschen Methode verwendet. Die Modelle über die Entwickelung der Sperlingslunge sind auf Taf. 30/31 in den Figg. 1—11 wiedergegeben. Ich habe auf die Wiedergabe dieser plastischen Rekonstruktionen einigen Wert gelegt, da dadurch eine weitläufige Beschreibung mehr oder weniger überflüssig wurde und das, worauf es eben ankommt, an den Abbildungen am bequemsten überblickt werden kann.

Das noch kurze geschlossene Kopfdarmrohr junger Stadien, die noch keine Lungenanlage erkennen lassen, ist relativ sehr weit, dünnwandig und plump gebaut, die Gestalt des Querschnittes durch das spätere Lungendarmsegment bei den

einzelnen Embryonen ziemlich variabel, wie die Querschnittfiguren 1—3 (Textfigg. 1, 2, 3) veranschaulichen sollen. (Die drei Embryonen, nach deren Schnittserien die drei Figuren hergestellt wurden, haben 21—23 Urwirbel.) Alle drei zeigen in gleicher Weise, dass die Splanchnopleuraplatten in der in Betracht kommenden Region sich den Seitenwänden des entodermalen Darmrohres unmittelbar anlagern, ohne dass zwischen den letzteren und der Splanchnopleura schon freie Mesodermzellen nachzuweisen wären. Von der Schlundspaltenregion an bis zur vorderen Darmpforte verjüngt sich das Darmrohr ganz allmählich.

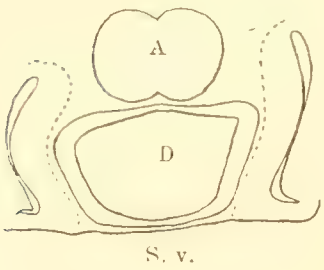

Fig. 1.

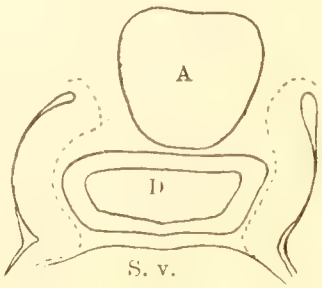

Fig. 2.

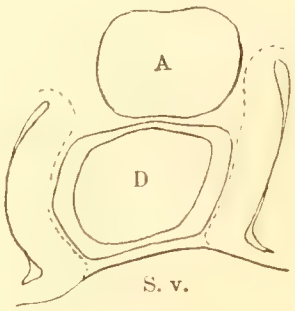

Fig. 3.

Die erste Andeutung der Lungenanlage fand ich bei Embryo Nr. 26 mit 24 Urwirbeln. (Augenanlage eine seichte Delle darstellend; Gehörbläschen beiderseits auf sieben Schnitte offen. Erste und zweite Schlundtasche erreichen das Ectoderm, die dritte noch nicht. Die mediane Thyreoideaanlage als eine seichte Delle der ventralen Schlunddarmwand in der Höhe der zweiten Schlundtasche angedeutet.)

Der entodermale Schlunddarm verjüngt sich caudal von der letzten Schlundtasche rasch, sein Lumen ist auf einigen Schnitten ungefähr kreisrund, um dann eine mehr dreieckige Form anzunehmen. — Die Spitze dieses Dreieckes ist dabei der Aorta, seine Basis der Herzanlage zugekehrt. Weiter caudal schiebt sich dann der rechte ventrale Dreieckswinkel ventralwärts vor und drängt sich zwischen die beiden Blätter des

Fig. 15.

Fig. 16.

Fig. 17.

Fig. 18.

Fig. 19.

Fig. 20.



Fig. 21.

Fig. 22.

Fig. 23.

Fig. 24.

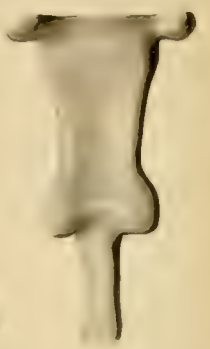

Fig. 25.

Fig. 26.

Fig. 27.

Fig. 28.

Fig. 29.

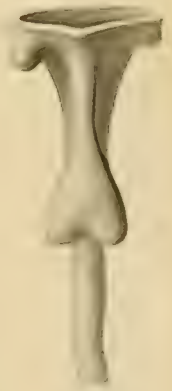

Fig. 30.

Fig. 31.

Fig. 32.

Fig. 34.

Verlag von J. F. Bergmann in Wiesbaden.

Rösler.

Mesocardium posterius, das durch die ventralen Umschlagestellen der Splanchnopleuraplatten gebildet wird, ein (Textfigur 4). Bald gewinnt jedoch der Darmquerschnitt wieder in der Gegend eine regelmässige Gestalt, in welcher seine Ventralseite in grosser Ausdehnung unmittelbar der nur aus dem dünnen Endocardhäutchen gebildeten Wand des Sinus venosus anliegt; noch weiter caudal verschmälert sich die Lücke, durch die der Darm mit dem Endocard in Berührung tritt, und der Darmquerschnitt bekommt eine Form, wie sie in Textfig. 5 skizziert ist.

Rechterseits sieht man ganz deutlich eine leichte Vor-

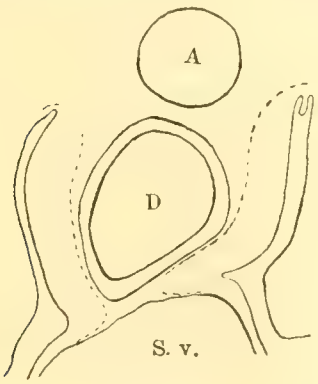

Fig. 4.

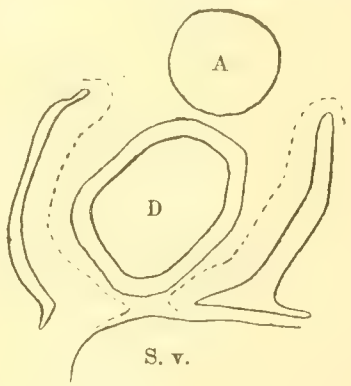

Fig. 5.

wölbung der lateralen Darmwand, die bereits als erste Andeutung der Lungenanlage bezeichnet werden kann. Diese Ausbuchtung lässt sich auf 4 Schnitten (der Schnitt 10 μ dick) verfolgen; in den nach dem Plattenmodelle hergestellten Figg. 1 u. 2 auf Taf. 30, 31 ist sie ebenfalls als leichte Vorwölbung der lateralen Darmwand erkennbar. Die linke Seitenwand des Darmes erscheint dabei noch unverändert. Am Modell tritt jener Abschnitt des Darmes, der sich zwischen die beiden Blätter des Mesocardiums vorschiebt und dann dem Endocardhäutchen des Sinus venosus anliegt, als eine starke, nach rechts verschobene leistenförmige Ausladung des Entodermrohres vor. Verfolgen wir den Darm noch weiter caudal, so öffnet er sich

nach neun Schnitten mittelst der vorderen Darmpforte gegen den Dottersack.

Embryo Nr. 6. (25 Urwirbel. Linsenanlage gleich der des vorigen Stadiums. Gehörbläschen links auf sechs, rechts auf sieben Schnitten noch offen. Drei Schlundtaschen, von denen die erste und zweite das Ectoderm erreicht haben. Die mediane Thyreoideaanlage als Verdickung und leichte Ausbuchtung der ventralen Wand des Schlunddarmes in dem Gebiete der zweiten Schlundtasche.)

Der Querschnitt des entodermalen Darmrohres ist wieder unmittelbar hinter der Schlundspaltenregion von dreieckiger

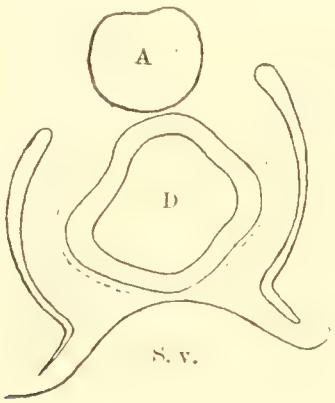

Fig. 6.

Gestalt, doch erscheinen die Ecken des Dreieckes stark abgerundet. Überhaupt verhält sich das Darmrohr in seinem cranialen Abschnitte ganz gleich wie beim Embryo Nr. 26. Auch bei dem vorliegenden Embryo drängt sich der rechte Dreieckswinkel zwischen die Blätter des Mesocard. post. vor, bis er schliesslich das Endocardhäutchen des Sinus ven. erreicht, dann bekommt das Darmlumen wieder eine regelmässige Gestalt. In der Höhe zwischen dem vierten und fünften Urwirbel oder, wenn wir den Beginn der Darmpforte als Marke nehmen, fünfundzwanzig Schnitte cranial von dieser, sieht man an der linken sowohl als auch an der rechten Seitenwand den Beginn einer Ausladung, die immer deutlicher und pro-

minenter wird, bis sie nach sieben oder acht Schnitten beiderseits ihre typische Form gewonnen hat. Textfig. 6 gibt eine genaue Skizze der Verhältnisse. Abbildung 3 und 4 auf Taf. 30 31 zeigen ebenfalls ganz einwandfrei diese als Lungenanlage anzusprechende, paarige, seitliche Ausbuchtung des Kopfdarmes, ebenso wie seine obenerwähnte unpaare, nach rechts verschobene, cranial von der Lungenanlage gelegene Vortreibung, welch' letztere in keiner irgendwie gearteten Beziehung zur Lungenanlage steht, was besonders bei der Ansicht von links in die Augen springt. Die beiden als Lungenanlagen bezeichneten symmetrischen Ausbuchtungen des Kopfdarmes laufen caudalwärts ganz allmählich aus. Sie haben bei diesem Embryo eine Länge von 150—170 μ. Caudal von der Lungenanlage vergrössert sich dann der sagittale Durchmesser des Darmrohres wieder auf Kosten des Querdurchmessers, indem die ventrale Partie des Darmes sich keilförmig zuspitzt und so gegen die vordere Darmpforte zu ausläuft[1]).

Embryo Nr. 2. (25 Urwirbel. Linsensäckchen offen, Gehörbläschen auf acht Seiten noch offen; drei Schlundtaschen, die dritte erreicht das Ectoderm noch nicht. Mediane Thyreoideaanlage gleich wie bei Embryo Nr. 6.)

Der ganze Kopfdarm erscheint bei diesem Embryo in dorsoventraler Richtung platt gedrückt; in der postbranchialen Gegend zeigt ein Querschnitt die in Textfig. 7 wiedergegebene Form, acht Schnitte caudal von dem Schnitte der Textfig. 7 bildet dann der ventralste Teil der Darmwand wieder einen Kiel [2])

[1]) Als accidenteller, aber interessanter Befund wäre die Tatsache zu vermerken, dass ich nur bei diesem Embryo die craniale Leberanlage als eine durch 4 Schnitte hindurch verfolgbare Ausstülpung mit deutlichem Lumen vorgefunden habe; bei all den anderen Stadien ist die craniale Leberanlage solide, ohne Lichtung, und beginnt sehr rasch sich zu verzweigen; dasselbe gilt bezüglich der Leberanlage bei Micropus apus, während bei der Gans und beim Hühnchen die craniale und die Ausläufer der caudalen Leberanlage stets als hohle Schläuche angetroffen werden.

[2]) Schon bei den Stadien, deren Darmquerschnitte in den Figuren 1—3 abgebildet sind, ja bei noch viel jüngeren Embryonen (mit 17 Urwirbeln z. B.

(Textfig. 8), der sich zwischen die beiden Lamellen des Mesocard. post. vorschiebt. Doch wird dieser Kiel wieder niedriger, sobald das Endocardium zum Teil der Darmwand in grösserer Ausdehnung anzuliegen beginnt[1]).

In der Querschnittshöhle, in welcher die ventrale Wand des entodermalen Darmrohres dem Endocard am breitesten und ganz flach anliegt, sehen wir dann wieder die charakteristischen seitlichen Ausbuchtungen auftreten, wie wir sie bei Embryo Nr. 6 bereits als Lungenanlagen kennen gelernt haben. Die Textfig. 9 skizziert den Darmquerschnitt in einer Höhe,

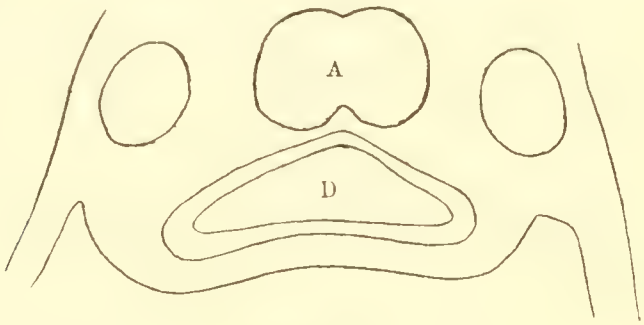

Fig. 7.

wo diese Ausbuchtungen am deutlichsten zu sehen sind. — Fig. 5 auf Taf. 30/31 gibt ein Bild des Plattenmodelles, welches den Leser dabei unterstützen soll, sich eine gute räumliche Vorstellung zu bilden.

Embryo Nr. 2 ist in bezug auf die Lungenanlage nicht viel weiter entwickelt als Embryo Nr. 6. Nur ist, wie bereits

ist diese kielartige Vortreibung im Gebiete jenes Darmsegmentes, das cranial von dem späteren Lungendarmsegment liegt, deutlich ausgeprägt; und zwar gehört diese Vortreibung eigentlich in die mittlere Verlaufsstrecke der ventralen Darmwand, ist aber sehr häufig nach rechts zu verschoben. Sie hat mit der Lungenbildung nicht das geringste zu tun und verschwindet, sobald das Darmrohr stärkere Wandungen erhält; sie erinnert uns nur an den Prozess, der zur Bildung des abgeschlossenen Darmrohres geführt hat, indem sie die Stelle kennzeichnet, an welcher sich die beiden Umschlagstellen des entodermalen Darmblattes aneinandergelegt haben und miteinander verschmolzen sind

[1]) Als ein nebensächlicher Befund wäre zu bemerken, dass bei Embryo Nr. 2 eine craniale Leberanlage noch nicht vorhanden ist.

erwähnt wurde, sein Darm plattgedrückt, was aber bei der Beurteilung der morphologischen Verhältnisse nicht weiter störend wirkt. Die Lungenanlage erstreckt sich beiderseits über 15—17 Schnitte. Dabei verschmälert sich das Darmlumen caudalwärts ganz allmählich und geht der Übergang der seitlichen Lungenausbuchtungen in die caudalwärts liegenden Wandteile geradeso sanft und unmerklich vor sich, wie er in cranialer Richtung vor sich gegangen ist. Wir finden nirgends ein plötzliches Aufhören der Erhabenheiten, die wir als erste Lungenanlage kennen gelernt haben, nirgends sondert sich der an die Lungenanlage angrenzende Darmabschnitt scharf von

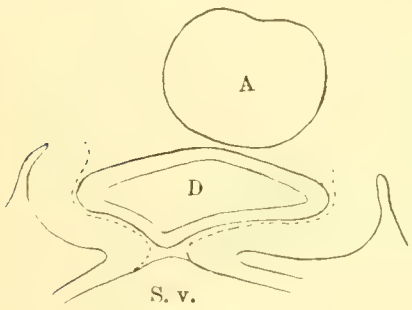

Fig. 8.

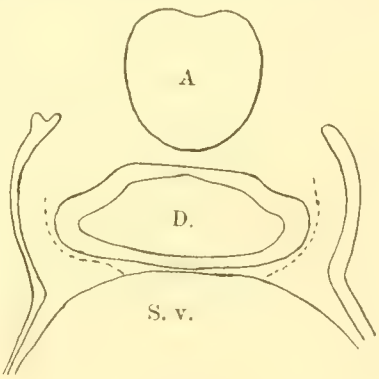

Fig. 9.

ihr ab und nirgends wird dadurch eine Stufe gebildet, dass sich der caudal auf das Lungendarmsegment folgende Darmabschnitt durch eine plötzliche Verengerung absondert.

Es ist das wichtig zu bemerken, weil wir bei den übrigen von mir untersuchten Formen, bei der Gans, vor allem aber bei der Spyrschwalbe und beim Huhn ein wesentlich anderes Verhalten konstatieren werden.

Embryo Nr. 31. (28 Urwirbel; Linsensäckchen auf drei, Gehörbläschen links an drei, rechts an vier Schnitten noch offen. Schlundtaschen sind vier ausgebildet, die fünfte im Entstehen begriffen. Die vier ersten erreichen das Ectoderm, die erste ist rechterseits an einigen Schnitten offen. Die mediane Thyreoideaanlage hebt sich scharf ab als halbkugeliges dick-

wandiges Gebilde der ventralen Darmwand im Gebiete der zweiten Schlundtasche.)

Der auf die Schlundbuchten folgende Darmabschnitt ist in dorsoventraler Richtung abgeplattet, die ventrale Wand beinahe plan, nur ganz leicht gegen das Darmlumen zu vorgewölbt, ohne jede vorspringende Erhabenheit. Textfig. 10 zeigt einen Querschnitt durch diese Region des Darmes. Die den Schlunddarm bekleidende Splanchnopleura ist nunmehr schon in voller Auflösung begriffen, zwischen ihr und dem Entodermrohr hat sich bereits ein stattliches Lager von Bindegewebezellen angesammelt, die den entodermalen Darm einhüllen. Das

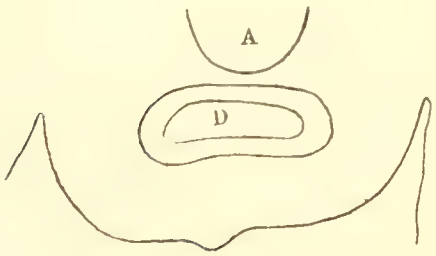

Fig. 10.

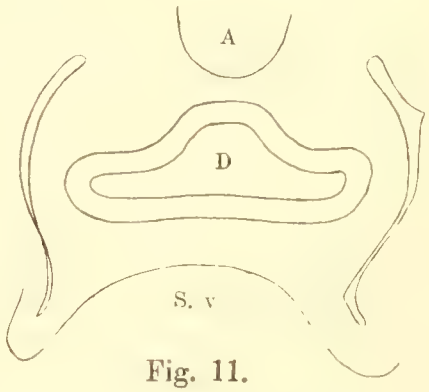

Fig. 11.

Kaliber des Darmrohres ist mindestens relativ bedeutend enger geworden, dagegen hat seine Wand an Dicke zugenommen. Weiter caudal, ungefähr 20 Schnitte hinter dem Schnitt der Textfig. 10, zeigt das Darmrohr wieder eine andere Gestalt. Seine dorsale Wand hat sich immer mehr und mehr verschmälert, und dacht bald konkav eingebogen gegen die nun weit auseinanderliegenden, ebenfalls in dorsoventraler Richtung verschmälerten Seitenwände ab. Dabei hat vor allem der Querdurchmesser des Darmes bedeutend zugenommen. Seine ventrale Wand erscheint ziemlich plan, weiter caudal aber dorsalwärts leicht eingebogen.

Nach einigen Schnitten werden diese Verhältnisse noch deutlicher und bestimmter, wie dies Textfig. 11 ganz an-

schaulich zeigt. Wir sind nämlich beim Durchsehen der Serie schon längst mitten im Gebiete der Lungenanlage angelangt, die rücksichtlich ihrer Ausbildung der des Embryo Nr. 2 gegenüber einen wesentlichen Fortschritt erkennen lässt. Die beiden Lungenausladungen heben sich scharf von dem übrigen Darmrohre ab und stellen tiefe Ausstülpungen dar, die in der Ebene der ventralen Darmwand liegen, während sich die dorsale Darmwand bereits deutlich von ihnen abhebt; die Lungenausstülpungen gehören also dem ventralen Abschnitte der lateralen Wand des Darmrohres an. Im Modelle (Fig. 6, Taf. 30/31) sieht man die Lungenanlagen sich geradezu flügelartig vom Schlunddarme abheben. Dabei ist eine Grössen-

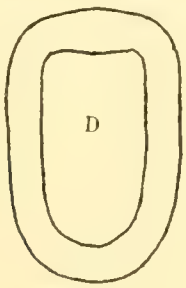

Fig. 12.

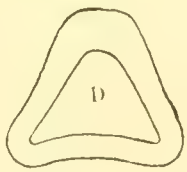

Fig. 13.

differenz zwischen den Anlagen der rechten und der linken Lunge nicht wahrzunehmen; cranial laufen sie allmählich aus, caudal bildet ihr Kontur mit dem Kontur des unmittelbar an sie anschliessenden Darmsegmentes einen scharfen, rechten Winkel. In der Ansicht von vorne beachtet man noch eine ganz sanfte Erhabenheit der ventralen Wand, die bogenförmig die beiden Ausladungen miteinander verbindet und einen Querwulst erzeugt, dessen Bildung jenen Prozess einleitet, „der zur Abschnürung der Lungenanlage vom Schlunddarme und zur Bildung der Trachea führt".

Betrachtet man das Modell von der Dorsalseite (Fig. 7 auf Taf. 30/31, so sieht man, was auch Textfig. 11 lehrt, dass in der Region der Lungenanlagen der Schlunddarm dorsalwärts rinnenförmig ausladet, eine Ausladung, aus der sich später der Ösophagus bildet.

Die Lungenanlage erstreckt sich über 17 Schnitte; der caudal auf das Lungendarmsegment folgende Darmteil ist bedeutend länger als der cranial von der Lungenanlage befindliche; dabei zeigt sein Querschnitt eine unregelmässige Gestalt, die als ungefähr dreieckig bezeichnet werden kann. Die linke ventrale Ecke dieses Dreieckes ragt ventralwärts vor und entspricht einer Rinne, welche schliesslich gegen die vordere Darmpforte zu ausläuft. Die craniale Leberanlage ist schon ziemlich gross, reicht aber nicht weit cranialwärts, sondern verzweigt sich mit soliden Sprossen mehr in senkrecht auf die Achse des Darmes stehenden Ebenen.

Embryo Nr. 42. (31—32 Urwirbel; Schlundtaschen 5, die letzte erst im Entstehen begriffen, die erste und zweite linkerseits offen, die dritte erreicht das Ectoderm, die vierte beinahe. Linsensäckchen geschlossen, auf zwei Schnitten noch mit dem Ectoderm in Zusammenhang, Gehörbläschen ebenfalls geschlossen; mediane Thyreoideaanlage stellt ein solides, kugeliges Gebilde dar.)

Die Lungenanlage ist bei diesem Embryo in der Entwickelung schon recht weit vorgeschritten, sie stellt zwei 120 μ lange, sich gegen ihr Ende kaum merkbar verdickende Schläuche dar, welche nicht mehr direkt seitlich in den Schlunddarm einmünden. Ihre Mündung erfolgt vielmehr in eine ventrale Ausladung des noch immer einheitlichen Schlunddarmes, welche gegen seinen dorsalen Abschnitt dadurch einigermassen abgegrenzt ist, dass sich dorsal von der Mündung der Lungensäcke die Schlunddarmwand stärker einbiegt (Textfig. 14) und sich jener Wulst, welcher ventral die Verbindung zwischen den beiden Lungenanlagen herstellt, und den wir schon bei Embryo Nr. 31 angedeutet sehen und der (nach Greil) wegen seiner Beziehung zur Bifurkationsstelle der Trachea als Bifurkationswulst bezeichnet wurde, stärker ausgebildet hat.

Unmittelbar caudal von der letzten Schlundtasche zeigt

der Darm die in Textfig. 12 skizzierte Querschnittform, die aber nicht lange beibehalten wird (Textfig. 13); in der Höhe der Mündung der Lungenschläuche erhält dann der Querschnitt die in Textfig. 14 wiedergegebene Gestalt. In der Höhe dieses Schnittes zeigt sich im Schlunddarme jetzt ganz deutlich eine dorsale und eine ventrale Abteilung, d. h. es ist an dem Schlunddarme des vorliegenden Embryo die Sonderung in Ösophagus und Trachea bereits eingeleitet. Die seitlichen Rinnen (vgl. Textfig. 14), welche den Ösophagusabschnitt vom Trachealabschnitt des Schlunddarmes sondern, werden caudal immer

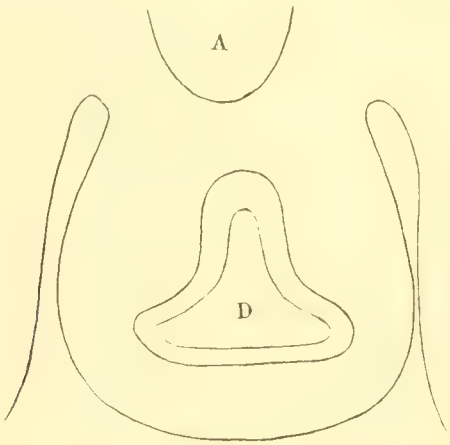

Fig. 14.

tiefer und vereinigen sich caudal vom Bifurkationswulst untereinander. Dadurch erscheint der letztere (vgl. auch Fig. 8 auf Taf. 30/31) scharf gegen den die Fortsetzung des Ösophagusabschnittes des Schlunddarmes bildenden Darmteil abgegrenzt. Dieser letztere stellt eine dickwandige Röhre dar, deren Querschnitt rundlich ist und die ein relativ enges Lumen besitzt. Hervorzuheben wäre noch, dass beide Lungenschläuche oder, wie sie auch genannt werden, Bronchialknospen in diesem Entwickelungsstadium ungefähr die gleiche Länge haben. Ich bemerke ferner nebenbei, dass bei dem Embryo alle drei Pankreasanlagen, die beiden ventralen und die dorsale, über deren Lage Figg. 8 u. 9 orientieren, sichtbar sind.

Embryo Nr. 23. Mit ungefähr 38 Urwirbeln.

Bei ihm ist die Lungenanlage noch weiter in der Entwickelung vorgeschritten und es zeigen nunmehr beide Lungenschläuche insofern eine deutliche Asymmetrie (Fig. 10 u. 11 auf Taf. 30/31), als die linke 230 und die rechte 290 μ lang ist. Die Sonderung des caudalen Schlunddarmabschnittes in Trachea und Speiseröhre ist auf 6 Schnitten bereits vollkommen durchgeführt. Von einem Bifurkationswulst kann nun nicht mehr gesprochen werden, er ist in der Bildung der Teilungsstelle der Trachea aufgegangen. Die Region, in welcher die Trachealanlage cranialwärts endigt, ist durch eine stärkere Vorwölbung der Ventralwand des Schlunddarmes markiert. Das Lumen des Ösophagus ist eng und kreisrund, seine Wand etwas dicker als in dem vorhergehenden Stadium. Die Enden der Lungenschläuche sind kolbig aufgetrieben; im übrigen verweise ich bezüglich der Einzelheiten der Form des noch einheitlichen Schlunddarmes und der Stellung der Lungenschläuche zueinander und zur Speiseröhre auf die Fig. 10 u. 11 auf Taf. 30/31,

Micropus apus, Spyrschwalbe.

Von dieser Species wurden 19 Embryonen untersucht und von den gewonnenen Serien 5 zur Rekonstruktion der Verhältnisse des Schlunddarmes benützt. Die Reihe von Entwickelungsstadien, die mir von dieser Form zur Verfügung stand, ist fast lückenlos; es konnten von einzelnen Stadien sogar mehrmals zwei Exemplare untersucht werden.

Embryo Nr. 22. (Urwirbelzahl 22; Schlundtaschen 3, die ersten zwei erreichen das Ectoderm, die dritte beinahe; Linsenanlage als seichte, verdickte Delle des Ectoderms über der einfachen Augenblase; Gehörbläschen noch weit offen, die mediane Thyreoideaanlage als eine halbkugelförmige, scharf begrenzte Ausstülpung der medioventralen Schlunddarmwand

in der Höhe der zweiten Schlundtasche; hohes, schönes Epithel[1]).)

Der Querschnitt des Darmes zeigt in der postbranchialen Region eine in den verschiedenen Höhen wechselnde und nicht besonders regelmässige Gestalt. Verglichen mit dem Schlunddarme von Sperlingsembryonen mit der gleichen Zahl von Urwirbeln erscheint sein Lumen in seinem ganzen Verlaufe, aber

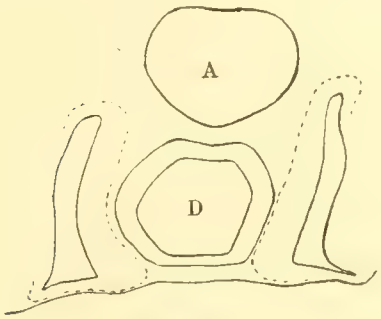

Fig. 15.

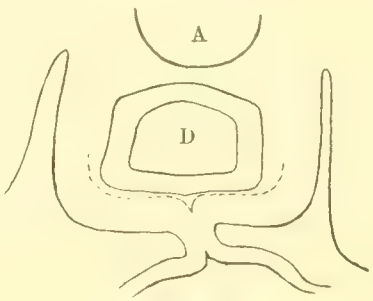

Fig. 16.

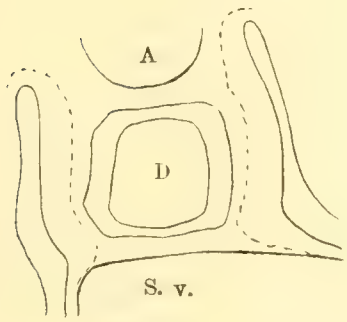

Fig. 17.

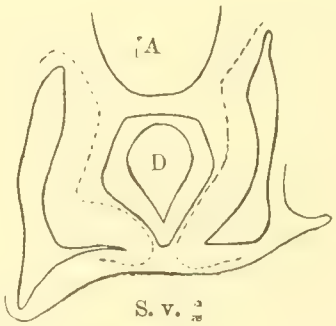

Fig. 18.

speziell auch in dem Gebiete enger, das caudalwärts auf die Gegend folgt, in der bei älteren Embryonen die Lungenanlage auftritt. Betrachten wir nun einen Querschnitt (Textfig. 15) durch diese Gegend des Schlunddarmes, so bietet er noch nichts besonders Charakteristisches dar. Immerhin lässt sich feststellen, dass, ähnlich wie bei gleichalterigen Sperlingsembryonen, ein grosser Teil der ventralen Wand des Lungendarmes, wie man diesen Schlunddarmteil auch nennen könnte, dünner ist als die

[1]) Die Thyreoideaanlage ist bei Micropus apus viel deutlicher und charakteristischer als bei Passer dom.

Seitenwände, und dass dieser dünne Wandteil dem Endocardhäutchen des Sinus venosus unmittelbar anliegt. Die medialen, die Ductus pleuropericardiaci begrenzenden Splanchnopleuroplatten sind nur im dorsalen Teile durch mesodermales Gewebe von der entodermalen Darmwand getrennt, schliessen aber sonst innig an sie an. Noch weiter caudal verschmälert sich das Darmrohr ganz allmählich, um sich schliesslich an der vorderen Darmpforte ventralwärts zu öffnen. Fig. 12 auf Taf. 30/31 illustriert und ergänzt die hier gegebene Beschreibung. Jenes Gebiet der ventralen Darmwand, das dem Endocardhäutchen des Sinus venosus anliegt, tritt am Modell als ein ziemlich scharf abgegrenztes Feld hervor. Es hat eine annähernd rautenförmige Gestalt, ist ganz flach und seine craniale Ecke läuft in eine kurze, kielartige Erhabenheit aus. Es ist dieselbe Erhabenheit, die wir auch bei jungen Sperlingsembryonen gefunden haben und über deren Herkunft dasselbe zu sagen wäre wie dort; die caudale Spitze der Raute läuft in den scharfen und stark vorspringenden Kiel aus, der den dorsocranialen Abschluss der vorderen Darmpforte bildet. An demselben Darmmodelle ist auch die caudale Leberanlage als scharf ausgeprägte buckelförmige Ausstülpung der Darmplatte sehr schön zu sehen. Von der cranialen Leberanlage ist dagegen noch keine Spur vorhanden, wie dies besonders gut die in Fig. 13 auf Taf. 30/31 wiedergegebene Profilansicht des Modelles zeigt. Die Länge des Darmes von der letzten Schlundbucht bis zur Darmpforte beträgt ungefähr 360 μ.

Embryo Nr. 52. (23 Urwirbel; die drei vorhandenen Schlundtaschen erreichen alle drei das Ectoderm, die erste Schlundtasche ist rechterseits auf fünf Schnitten, linkerseits auf einem Schnitte offen; sonst verhält sich dieser Embryo ähnlich wie Embryo Nr. 22.)

Der Querschnitt des Schlunddarmes erhält schon in geringer Entfernung von der letzten Schlundtasche eine ziemlich regel-

mässige Gestalt, die der eines Rechteckes verglichen werden kann, dessen eine Seite — es ist dies in unserem Falle die dorsale — dorsalwärts etwas ausgebogen ist. Dabei ist die Darmwand ungleich dick, ventral erscheint sie dünner als an den Seiten und dorsal (Textfig. 16). Zwischen den Splanchnopleuraplatten und der entodermalen Darmwand sind bereits überall, wenn auch noch spärlich, mesodermale Zellen zu finden. Weiter caudal drängt sich dann der median gelegene Teil der ventralen Darmwand zwischen die beiden Blätter des Mesocardium posterius vor und es kommt dadurch zur Bildung eines schon beim vorigen Stadium gebildeten, nunmehr aber ganz median gestellten kielartigen Vorsprunges, der sich auf fünf Schnitten verfolgen lässt, der aber dann rasch verschwindet und einem planen Teil der ventralen Darmwand Platz macht, der dem Endocardhäutchen des Sinus anliegt. Schliesslich wird die ventrale Darmwand in ihrer ganzen Ausdehnung (Textfigur 17) plan.

In der Höhe der eben besprochenen Stelle hat der Querschnitt des Darmes eine beinahe quadratische Form angenommen, indem die Seitenwände, die ihre volle Wandstärke beibehalten, sich verlängert haben, während, wie bereits erwähnt, die dorsale, besonders aber die ventrale Wand bedeutend dünner geworden sind (Textfig. 17). Die geschilderten Verhältnisse bieten sich auf 6 Schnitten dar, dann aber verschwinden sehr rasch die ventralen Ecken des Viereckes und der Darmquerschnitt erhält eine Form, wie sie in Textfigur 18 wiedergegeben ist. Nach einigen wenigen Schnitten weiter caudal erweitert sich der Darm ventralwärts rinnenförmig und in diese Rinne mündet die schon deutlich erkennbare craniale Leberanlage. In der Höhe der vorderen Darmpforte aber mündet rechterseits die caudale Leberausstülpung ein, die noch hohl ist. Die Länge des Darmes, von der letzten Schlundbucht bis zur vorderen Darmpforte gemessen, beträgt ungefähr 400 μ.

Embryo Nr. 25. (23 Urwirbel; 3 Schlundtaschen, die das Ectoderm erreichen; mediane Thyreoideaanlage erstreckt sich bis zur dritten Schlundtasche herab. Gehörbläschen auf 10—11 Schnitten offen, Linsenanlage bedeutend weiter entwickelt als beim letzten Stadium; es ist ein Linsensäckchen vorhanden, das auf fünf Schnitten noch offen ist.)

Obwohl der Embryo weiter entwickelt ist als Nr. 52, lässt sich an ihm mit Sicherheit noch keine Lungenanlage nachweisen. Wohl aber bemerkt man, dass der Schlunddarm, der

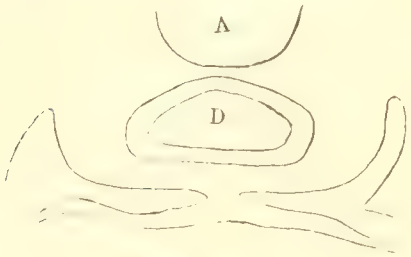

Fig. 19.

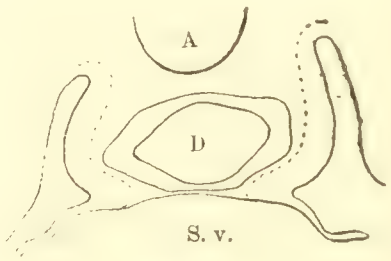

Fig. 20.

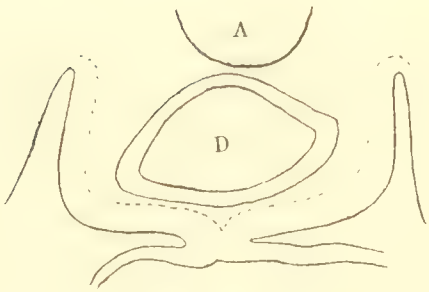

Fig. 21.

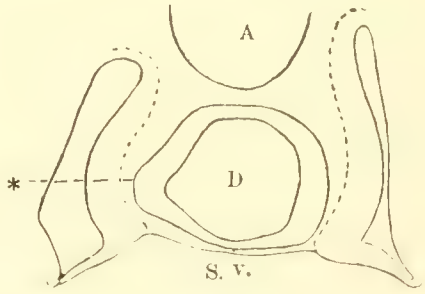

Fig. 22.

auf den Querschnitten eine ziemlich regelmässige Form erkennen lässt (Textfigg. 19 u. 20), caudal von der Stelle, an der später die Lungenanlage auftritt, sich sehr schnell verjüngt, eine Erscheinung, die mit der Bildung der Lunge in einem gewissen Zusammenhange zu stehen scheint. Dabei habe ich bei der Durchsicht der Schnittserie den Eindruck gewonnen, als ob der Darm in der Gegend der späteren Lungenanlage gegenüber dem kopfwärts davon gelegenen Darmabschnitte eine leichte Erweiterung zeigen würde. Diese kaum merkliche Erweiterung könnte vielleicht schon als erste Anlage der Lungen

gedeutet werden. Mit Bestimmtheit vermag ich dies freilich nicht zu sagen, weil ich verabsäumt habe, nach dieser Serie ein Plattenmodell zu bauen.

Die caudale Leberanlage ist der des früheren Stadiums ähnlich, aber solider in ihrer Wandung. Die craniale Leberanlage ist ebenfalls zu sehen. Das Darmrohr hat, von der letzten Schlundbucht bis zur vorderen Darmpforte gemessen, eine Länge von 500 μ und zeigt eine ziemlich enge Lichtung.

Embryo Nr. 48. Mit 24 Urwirbeln.

Die Querschnitte durch den Schlunddarm dieses sonst nicht viel weiter entwickelten Embryos sind, wie ein Blick auf die Textfigg. 21 u. 22 lehrt, von den korrespondierenden Querschnitten des Embryo Nr. 52 ganz verschieden. Auch bei diesem Embryo kann man noch nicht mit Sicherheit von dem Vorhandensein einer Lungenanlage sprechen, doch zeigt, wie aus Textfig. 22 ersichtlich ist, der ventrale Abschnitt der rechten Seitenwand des Schlunddarmes eine leichte Ausladung (*), die als erste Anlage der rechten Lunge gedeutet werden könnte. Caudal von dieser Ausladung verjüngt sich auch hier der Darm sehr rasch, aber doch nicht so plötzlich wie bei Embryo Nr. 52, der Übergang erfolgt nämlich hier ohne deutliche Stufenbildung. Die Darmlänge beträgt, von der letzten Schlundbucht bis zur vorderen Darmpforte gemessen, ungefähr 400 μ. Im allgemeinen ist der Schlunddarm merklich weiter in seiner Lichtung wie bei Embryo Nr. 52; die caudale Leberanlage ist ebenfalls als hohler Sporn der rechten Darmplatte sichtbar.

Embryo Nr. 37. (Zahl der Urwirbel 25; Schlundtaschen drei, die erste ist linkerseits auf 7 Schnitten offen; die vierte Schlundtasche schon im Entstehen begriffen. Linsensäckchen noch weit offen; Gehörbläschen auf 12 Schnitten ungeschlossen. Die mediane Thyreoideaanlage ähnlich beschaffen wie beim vorhergehenden Stadium.)

Ein Querschnitt, durch den Schlunddarm caudal von der

letzten Schlundbucht geführt, zeigt nicht viel Charakteristisches (Textfig. 23); seine Gestalt ist ziemlich regelmässig. Sie ähnelt einem Dreiecke mit stark abgerundeten Ecken und ventralwärts gerichteter Basis. Weiter caudal schiebt sich wieder der mittlere Teil der ventralen Schlunddarmwand in Form eines Kiels zwischen die beiden Blätter des Mesocardiums posterius vor, wobei der Darm eine Querschnittform annimmt, wie sie Textfig. 24 zeigt. Der kurze, kielartige, in diesem Falle rein median gestellte Vorsprung geht dann, ähnlich wie bei Embryo Nr. 22, weiter caudalwärts in eine rautenförmig begrenzte Fläche über, mittelst deren sich das Darmrohr an

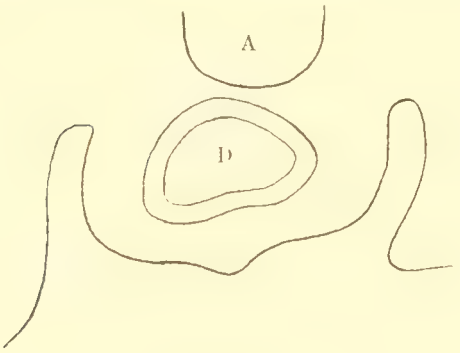

Fig. 23.

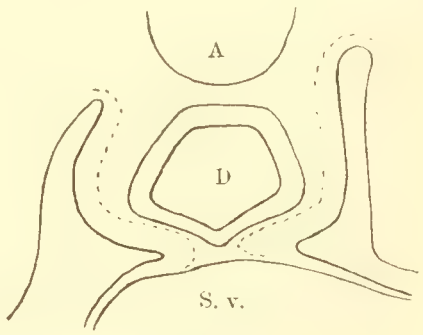

Fig. 24.

das Endocardium des Sinus venosus anlegt. Zugleich sehen wir, wie die rechte Seitenwand des Schlunddarmes immer stärker und deutlicher ausladet (Textfig. 25) und wie dann auf diese Ausladung eine plötzliche Verengerung des Darmrohres folgt, wobei sein Querschnitt die Form eines Dreieckes annimmt, dessen Basis gegen die Aorta, dessen Spitze aber ventralwärts gerichtet ist. Textfig. 26 stellt einen Querschnitt dar, der das caudalste Ende des Lungendarmes trifft. 14 Schnitte weiter caudal erscheint dann die craniale und caudale Leberanlage, die auf dem 17. Schnitt zu einer gemeinsamen Zellenmasse zusammenfliessen, der 21. Schnitt endlich tangiert die craniale Wand der Darmpforte. Bemerken möchte ich, dass die caudale Leberanlage keine Höhlung mehr besitzt, sondern

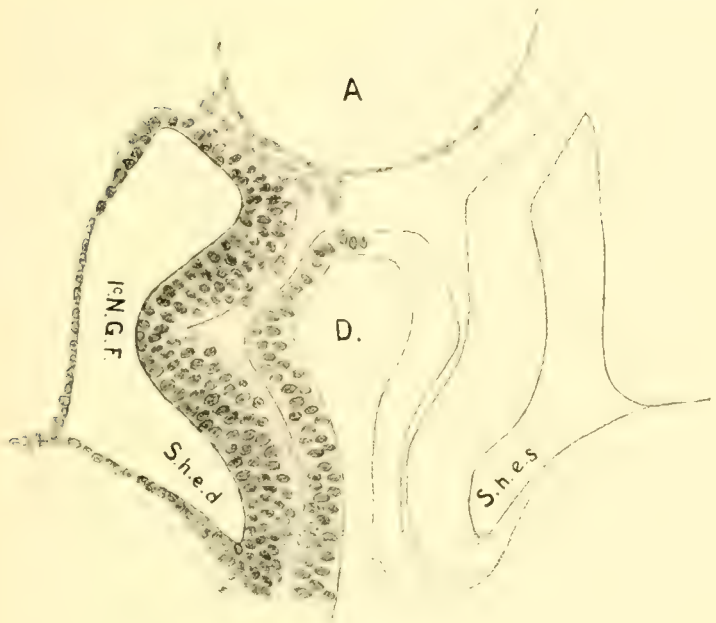

Fig. 33.

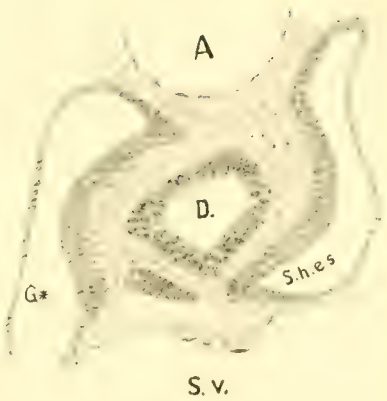

Fig. 35.

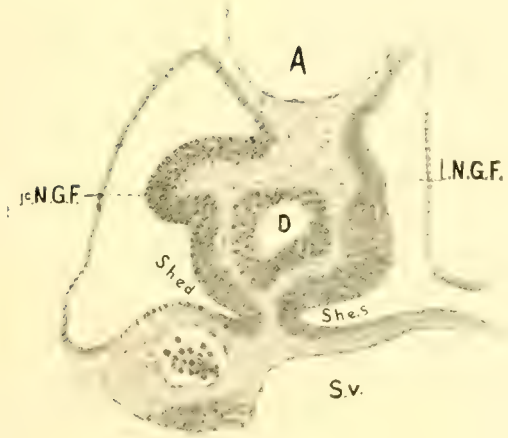

Fig. 36.

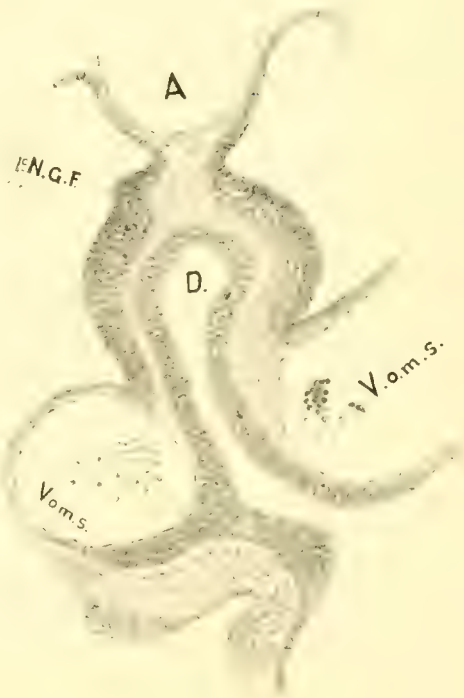

Fig. 37.

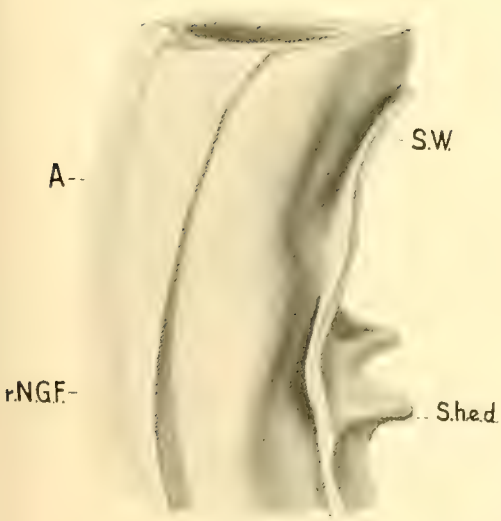

Fig. 38.

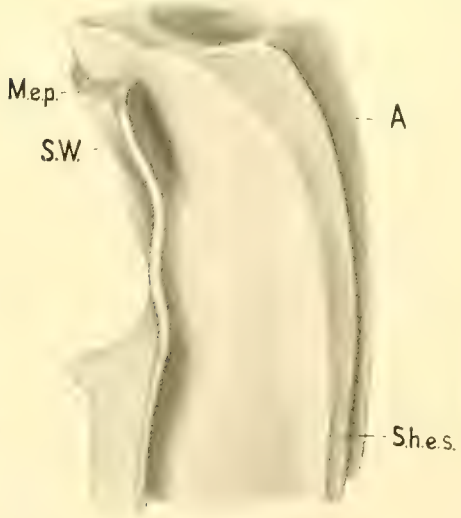

Fig. 39.

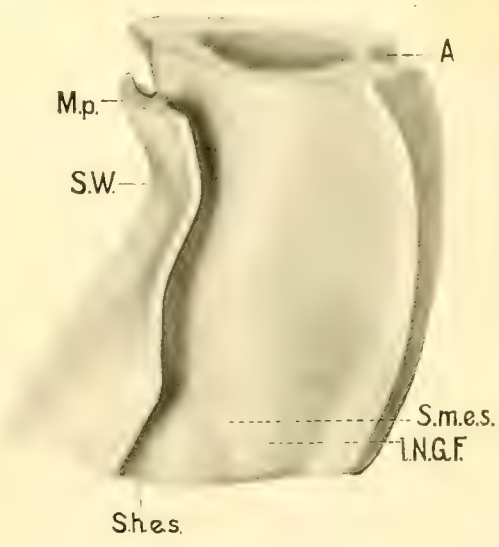

Fig. 40.

sich als solider, langer Sporn um die vordere Wand des rechten Herzschenkelschlauches herumlegt. Betrachten wir nun das Schlunddarmmodell dieses Embryo (Fig. 14 auf Taf. 30/31), so sehen wir auf den ersten Blick, dass die schon auf den Querschnitten der Textfigg. 25 u. 26 sichtbare Ausladung der rechten Wand des Schlunddarmes deutlich hervortritt, und können wohl kaum im Zweifel darüber sein, dass wir es in dieser Ausladung mit der Anlage der rechten Lunge zu tun haben. Von einer Anlage der linken Lunge ist allerdings noch nichts zu sehen.

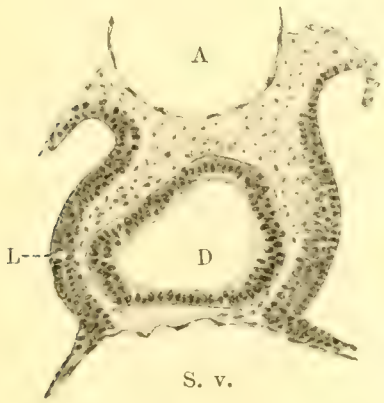

Fig. 25.

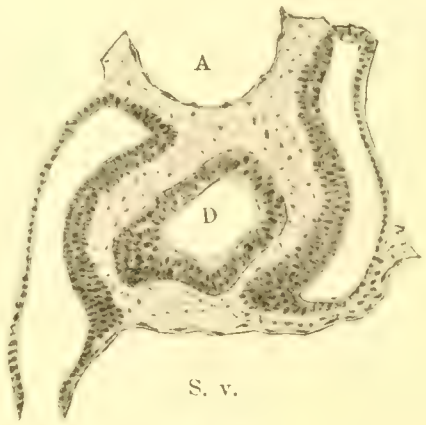

Fig. 26.

Die Lungenanlage erscheint etwas gegen die ventrale Schlunddarmwand vorgeschoben und setzt sich, obwohl sie noch recht klein ist, von dem an sie caudalwärts anschliessenden Darmabschnitte scharf und stufenförmig ab, während cranialwärts der Übergang der Wand der Lungenausbuchtung in die des angrenzenden Schlunddarmes ein kaum merklicher ist. Wenn nun aber auch linkerseits noch keine eigentliche Lungenausbuchtung gebildet ist, so ist doch schon die Stelle, an der die linke Lungenanlage in der Folge erscheinen wird, deutlich gekennzeichnet, indem sich auch linkerseits an der caudalen Grenze des Lungendarmes eine leichte Stufe findet, die den Lungendarm von dem caudal anschliessenden Darmabschnitte sondert; besonders scharf tritt diese Stufe an der

ventrolateralen Wandpartie des Darmes hervor. Das in Fig. 14 abgebildete Modell lehrt uns also, dass bei Micropus apus die Anlage der rechten Lunge zeitlich vor der der linken als eine deutliche, sackförmige Ausstülpung der lateralen Wand des sogenannten Lungendarmes auftritt.

Embryo Nr. 24. (Urwirbel 26; Schlundtaschen 4, die ersten drei erreichen das Ectoderm, die vierte beinahe; erste linke Schlundtasche auf 5 Schnitten offen. Mediane Thyreoideaanlage weit offenes, dickwandiges Bläschen; Linsensäckchen beiderseits auf vier Schnitten, Gehörbläschen rechts auf vier, links auf zwei Schnitten noch offen.)

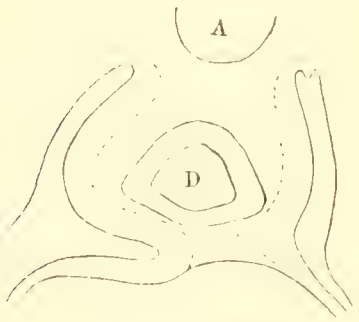

Fig. 27.

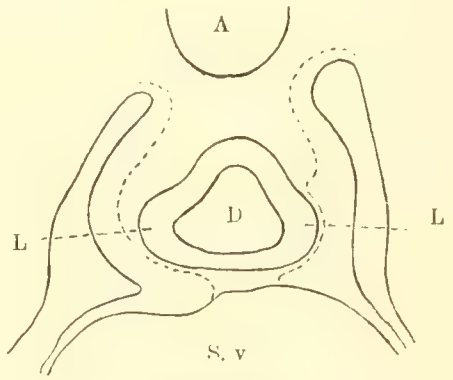

Fig. 28.

Querschnitte durch das postbranchiale Gebiet des Schlunddarmes zeigen eine rundliche Gestalt, caudalwärts nimmt der Durchmesser der Querschnitte bis zur Gegend der Lungenanlage allmählich ab; Querschnitte, welche den Anfang des Lungendarmes treffen (vgl. Textfig. 27), zeigen eine schöne, regelmässige symmetrische Gestalt, an der bereits die den Lungenanlagen angehörenden seitlichen Ausladungen auffallen. Textfigur 28 führt uns das Bild eines Querschnittes vor, welcher die Lungenanlagen in ihren prominentesten Teilen trifft; er zeigt, dass jetzt beiderseits typisch ausgebildete Lungenaussackungen bestehen, dass aber die der rechten Seite deutlich etwas grösser ist wie die der linken. In diesem Entwickelungsstadium ist auch bereits die Sonderung in einen

ventralen, der Lunge angehörenden, und in einen dorsalen, später zur Speiseröhre werdenden Darmteil ausgeprägt, was sowohl am Querschnittbilde (Textfig. 28) als auch ganz besonders deutlich am Modelle zum Ausdruck kommt (Figg. 15 und 16 auf Taf. 32/33). Das Bild des Modelles zeigt uns, wie der cranial von der Lungenanlage befindliche Darmabschnitt keine ventral gerichtete kielartige Erhabenheit mehr zeigt, und dass die beiden ventrolateralen Aussackungen der Lungenanlage durch einen ähnlichen, wenn auch noch etwas schwach

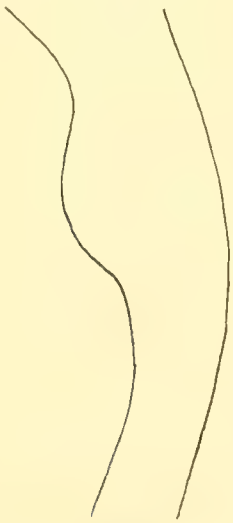

Fig. 29.

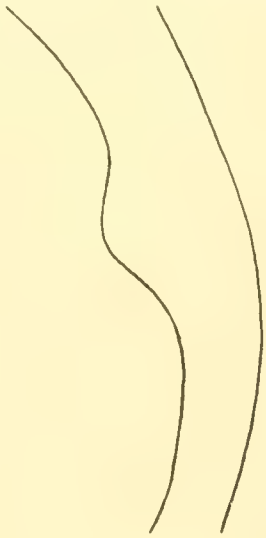

Fig. 30.

ausgeprägten Querwulst, „Bifurkationswulst", miteinander in Verbindung gesetzt werden, wie wir ihn schon bei Sperlingsembryonen kennen gelernt haben; ein Sagittalschnitt durch den Schlunddarm dieses Embryo würde etwa Konturen aufweisen, wie sie in nebenstehender Skizze (Textfig. 29) wiedergegeben sind. Von einer Lungenrinne ist natürlich an unserem Modelle keine Spur zu entdecken und so kann auch von einer Laryngotrachealanlage noch nicht gesprochen werden. Der caudal auf die Lungenanlage folgende Darmtrakt ist in der Zwischenzeit bedeutend länger geworden, er öffnet sich erst 30 Schnitte caudal von der Lungenanlage in der vorderen Darm-

pforte, sein Querschnitt ist rundlich, sein Lumen sehr eng und seine Wand relativ sehr dick. Er bietet somit in der Verlaufsstrecke zwischen Lungenanlage und vorderer Darmpforte jetzt schon Verhältnisse dar, wie sie beim Sperlinge erst in einem bedeutend weiter vorgeschrittenen Entwickelungsstadium angetroffen werden. Die caudale Leberanlage verhält sich im Prinzip wie bei Embryo Nr. 37, nur ist sie etwas mächtiger geworden.

Embryo Nr. 44. (28 Urwirbel; 4 Schlundtaschen, alle geschlossen, die vierte erreicht das Ectoderm noch nicht. Mediane Thyreoideaanlage erstreckt sich über 12 Schnitte, ist etwas tiefer in ihrer Höhlung als wie bei Embryo Nr. 24; Linsensäckchen auf 3, Gehörbläschen auf 9 Schnitten noch offen.)

Ich verzichte hier auf die Beschreibung von Querschnittbildern, die nur eine Wiederholung des bei Embryo Nr. 24 Gesagten bringen würden, und verweise auf die Figg. 17 u. 18 auf Taf. 32/33, welche über die Formverhältnisse der Lungenaussackungen einen guten Überblick gewähren. Schon bei der Betrachtung der Ventralansicht (Fig. 17) erkennt man, was die Seitenansicht (Fig. 18) noch deutlicher zeigt, dass auch bei diesem Embryo wiederum die ganze Lungenanlage ventralwärts etwas vorgeschoben erscheint. Der Bifurkationswulst tritt noch etwas deutlicher vor wie bei Embryo Nr. 24, was besonders in der Profilansicht in die Augen fällt. Ich habe nebenstehend auch von diesem Darmmodelle die Profillinie skizziert, um die Vorbuchtung der ventralen Wand des Schlunddarmes im Gebiete der Lungenanlage besonders klar zu demonstrieren (Textfig. 30). Zu bemerken wäre noch, dass bei diesem Embryo die beiden Lungenausstülpungen gleich gross sind und dass die ganze ventrale Wand des Schlunddarmes bis zum Bifurkationswulst herab nirgends eine sagittale Vorwölbung erkennen lässt, die auf das Vorhandensein einer Laryngotracheal-

rinne zu beziehen wäre. Eine solche fehlt also genau so wie bei Embryo Nr. 24.

Der Darm öffnet sich — von der caudalen Grenze der Lungenanlage an gerechnet — nach 40 Schnitten in der vorderen Darmpforte. Die craniale Leberanlage lässt sich von der Darmpforte aus kopfwärts durch 24 Schnitte hindurch verfolgen, auch die caudale Leberanlage ist cranialwärts schon stark entwickelt. Die Wand des caudal von der Lungenanlage befindlichen Darmteiles ist relativ dick, sein Lumen eng.

Embryo Nr. 55. (30 Urwirbel; 4 Schlundspalten, die erste bereits auf acht Schnitten offen, die zweite nur linker-

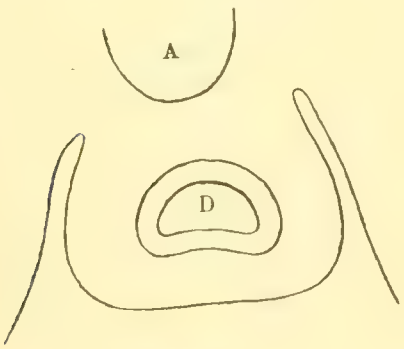

Fig. 31.

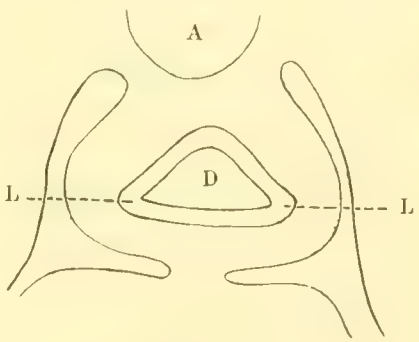

Fig. 32.

seits auf vier Schnitten offen, die dritte noch geschlossen, die vierte erreicht beinahe das Ectoderm; Gehörbläschen nurmehr auf einem Schnitte, Linsensäckchen noch auf drei Schnitten offen; mediane Thyreoideaanlage beginnt sich zu schliessen und abzuschnüren.)

Der Querschnitt des Schlunddarmes ist in der cranialen Partie seines postbronchialen Abschnittes anfangs kreisrund, dann nimmt er sehr bald die in Textfig. 31 skizzierte, fast halbmondförmige Gestalt an. Diese Gestalt ist dadurch bedingt, dass sich seine ventrale Wand abplattet und sogar konkav wird, während gleichzeitig eine Vergrösserung des Querdurchmessers in dem Masse erfolgt, als wir uns den beiden Lungenaussackungen nähern, die sich ganz allmählich aus der Seiten-

wand des Schlunddarmes herausheben. Textfig. 32 zeigt einen Querschnitt durch eine Stelle, an der die Lungenausladungen deutlich zu werden beginnen, während der Querschnitt der Textfig. 33 bereits mitten durch die Lungenanlage hindurchgeht; er zeigt uns, wie in diesem Stadium die Sonderung des Schlunddarmes in einen dorsalen Speiseröhren- und einen ventralen Lungenabschnitt weitere Fortschritte gemacht hat. Der Bifurkationswulst ist in diesem Stadium naturgemäss auch noch weiter entwickelt und die ganze ventrale Wand des Lungendarmes stark vorgebuchtet, was vor allem dazu führt, dass jener ventrale Raum des Schlunddarmes gebildet wird, in den

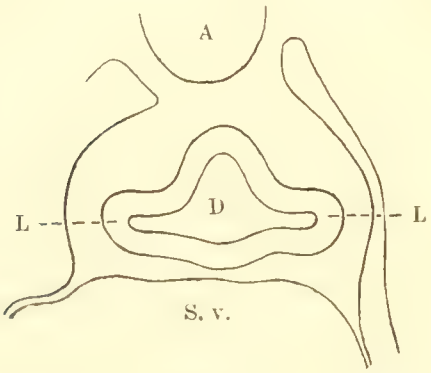

Fig. 33.

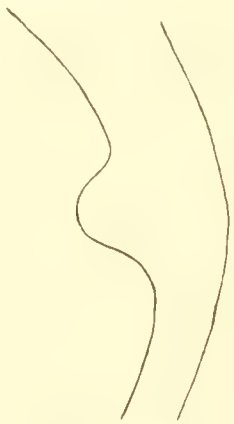

Fig. 34.

die 20 μ tiefen Höhlen der noch sehr kurzen, fast kugelförmig gestalteten Lungenknospen beiderseits einmünden. Die Abbildung des Modelles (Figg. 19 u. 20 auf Taf. 32/33), sowie die Konturlinie des Sagittalschnittes (Textfig. 34) illustrieren die beschriebenen Tatsachen. Der zwischen Lungenanlage und vorderer Darmpforte gelegene Darmteil erstreckt sich über 52 Schnitte. Der Magen ist bereits als spindelförmige Erweiterung des Darmes gut erkennbar, ebenso sind die dorsale und die beiden ventralen Pankreasanlagen bereits angelegt. Die craniale Leberanlage erstreckt sich von der vorderen Darmpforte aus über 30 Schnitte kopfwärts, nicht so weit kopfwärts reichen die Sprossen der caudalen Leberanlage.

Die weiteren Schicksale der Lungenanlage gestalten sich nun so, dass die scharfe Sonderung des Schlunddarmes in eine ventrale und dorsale Abteilung immer mehr und mehr cranialwärts zu fortschreitet, wodurch die Trennung der Trachealanlage von der Ösophagusanlage vorbereitet wird.

Bei einem Embryo mit 35—36 Urwirbeln, bei dem die schlauchförmigen Lungenanlagen 100 und 110 μ lang sind, ist gerade nur der caudalste Teil der Bifurkationsstelle der Trachea gebildet und vom Ösophagus abgeschnürt. Sie erscheint nur auf zwei Schnitten vom Ösophagus getrennt; bei Embryo Nr. 47, der seiner Entwickelung nach dem Passerembryo Nr. 23 entspricht, sind die Lungenschläuche 250 μ lang und hat die Bildung der Trachea weitere Fortschritte gemacht, indem sie bereits auf 12 Schnitten — in caudocranialer Richtung gezählt — vollkommen von dem dorsal von ihr gelegenen Ösophagus abgeschnürt ist. Die Trachea gewinnt von der Bifurkationsstelle an cranialwärts verfolgt bald eine längliche, säbelscheidenartige Querschnittform, wobei ihr grösserer Durchmesser dorsoventral gestellt ist. Weiter cranial verbreitert sich dann ihre ventrale Wand wieder in der Höhe, in der sich Trachea und Ösophagus zu vereinigen streben. Die Stelle aber, an der sich die Trachealanlage in den Schlunddarm öffnet, findet sich nur wenige Schnitte caudal von der letzten Schlundbucht. Vergleichen wir die Lungenanlage dieses Micropusembryo mit der des Passerembryo Nr. 23, so erfahren wir, dass die Bildung der Trachea bei Micropusembryonen, deren Lungenschläuche noch relativ kurz sind, wesentlich weiter fortgeschritten ist als bei ungefähr gleichalten Passerembryonen, deren Lungenschläuche bereits eine wesentlich bedeutendere Längenausdehnung aufweisen.

Die eben hervorgehobenen Tatsachen lassen sich übrigens auch schon für den Embryo mit 36 Urwirbeln feststellen.

Anser domesticus.

Von dieser Vogelart wurden acht Embryonen untersucht, von denen drei der Rekonstruktion des Schlunddarmes dienten (Figg. 21—25 auf Taf. 32/33).

Embryo Nr. 6. (31 Urwirbel; drei Schlundtaschen, die das Ectoderm erreicht haben. Linsensäckchen noch auf drei, Gehörbläschen auf zehn Schnitten offen.)

Der Schlunddarm zeigt in seinem auf das Schlundspaltengebiet folgenden Abschnitte einen Querschnitt von der Form eines Dreieckes, dessen Basis ventral gerichtet ist; doch erhebt sich weiter caudal in der Mitte seiner ventralen Wand jener uns bereits bekannte kielartige Vorsprung, der sich aber auch wieder nur über ein kurzes Gebiet erstreckt und sich dann abflacht. Dieser abgeflachte Teil der ventralen Schlunddarmwand legt sich dann auch, so wie bei gleichalterigen Embryonen von Passer und Micropus, dem Endocard des Sinus venosus unmittelbar an. Weiter caudal schliesslich — es handelt sich da um das Gebiet des Darmes, welches schon caudal von der Gegend der späteren Lungenanlage liegt — tritt an seiner ventralen Wand wieder ein scharfer kielartiger Vorsprung auf, der gegen die vordere Darmpforte ausläuft. Von Lungenausbuchtungen ist in diesem Stadium noch keine Spur zu sehen. Die Länge des Darmes beträgt in den früher angenommenen Grenzen ungefähr 660 μ, ist also bedeutend länger als bei dem korrespondierenden Entwickelungsstadium von Passer und Micropus, was allerdings selbstverständlich erscheint, wenn wir die viel grössere Gesamtlänge des Körpers der Embryonen dieser grossen Vogelgattung in Rechnung ziehen. Über die Wandverhältnisse des Darmes im Gebiete der späteren Lungenanlage orientiert die Querschnittfigur 35 (Textfig. 35); Fig. 21 auf Taf. 32/33 gibt ein Bild der Ventralansicht des Darmabschnittes zwischen letzter Schlundtasche und vorderer Darm-

pforte wieder. Ein gleichalteriger Embryo mit ebenfalls 31 Urwirbeln zeigt, was seinen Schlunddarm anbelangt, genau die gleichen Verhältnisse wie der eben behandelte.

Embryo Nr. 3. (Urwirbel 35. Schlundtaschen drei, erreichen alle das Ectoderm; die erste ist auf 20 Schnitten offen — die Schnitte sind bei dieser Serie 7,5 μ dick —, die übrigen geschlossen. Hörbläschen geschlossen, Linsensäckchen links auf zwei, rechts auf einem Schnitt noch offen. Die mediane Thyreoideaanlage stellt eine polsterförmige Verdickung der medioventralen Schlunddarmwand im Gebiete der zweiten Schlund-

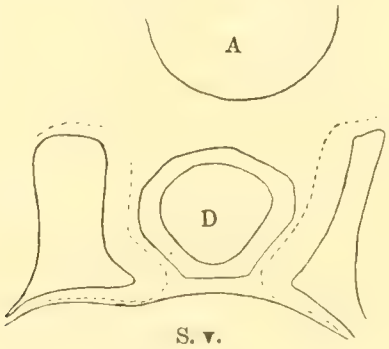

Fig. 35.

tasche dar. Länge des Darmes zwischen letzter Schlundtasche und vorderer Darmpforte 850 μ.)

Der Querschnitt des Darmrohres zeigt in dem Gebiete unmittelbar hinter der letzten Schlundtasche die Form einer schmalen Ellipse, deren Längsachse quer zur Sagittalebene gestellt ist. Weiter caudal flacht sich dann die ventrale Wand des Schlunddarmes ab, um schliesslich ganz eben zu werden. So bietet dann der Darm eine regelmässige, schön symmetrische Querschnittform (Textfig. 36) dar. Bei der Betrachtung des in dieser Figur dargestellten Querschnittes fällt vor allem eine scharfe, spitzwinkelige Ausladung der dorsalen Wand auf, die auch an weiter caudal gelegenen Querschnitten (vgl. Textfiguren 37 u. 38) wiederkehrt und einer kielartigen Leiste entspricht, die sich bei diesem Embryo fast über die ganze Länge

des Schlunddarmes hinzieht. Ausserdem zeigt der Querschnitt der Textfig. 36 jederseits eine seitliche Ausladung der Darmwand und des Darmlumens, die, wie die Durchsicht der Serie ergibt, einer rinnenförmigen Ausbuchtung entspricht (vgl. Text-

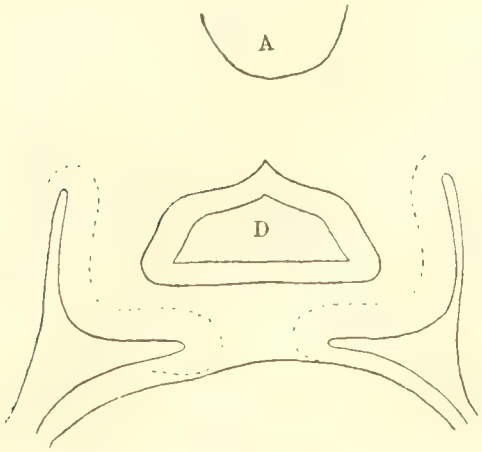

Fig. 36.

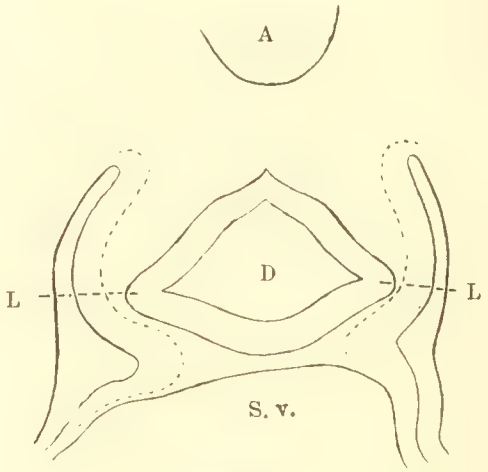

Fig. 37.

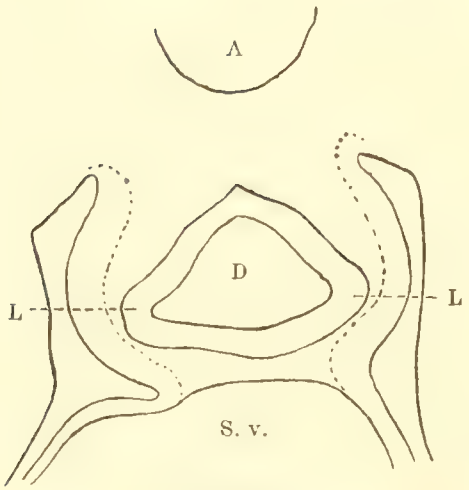

Fig. 38.

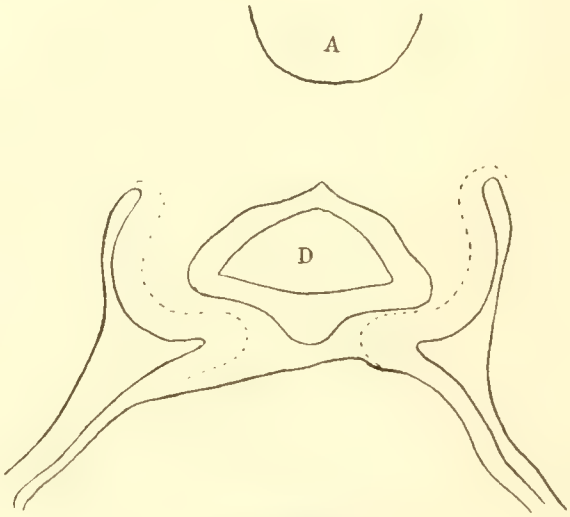

Fig. 39.

figuren 37 u. 38), die in die eigentliche Lungenausbuchtung des Schlunddarmes (Textfig. 38) übergeht. Caudal nimmt der dorsoventrale Durchmesser des Schlunddarmes an Länge zu, was zum Teil auch auf eine Vorbuchtung der ventralen Darmwand in ihrem dem Endocardhäutchen unmittelbar benachbarten Abschnitte zurückzuführen ist.

Betrachtet man Textfig. 38 genauer, so erkennt man, dass die beiden Lungenausbuchtungen ziemlich symmetrisch sind und dem ventralen Teile der lateralen Wand des Schlunddarmes angehören. Wenige Schnitte caudal von dem in Textfigur 38 abgebildeten nimmt vor allem der Querdurchmesser des Darmes sehr rasch an Länge ab und das Darmlumen verengert sich; das Lungendarmsegment macht dem caudal darauffolgenden Darmabschnitte Platz. Der Übergang vollzieht sich allerdings nicht so plötzlich wie bei Micropus, geht aber doch sehr rasch vor sich. Die hier ganz kurz beschriebenen Formverhältnisse des Schlunddarmes dieses Embryo werden durch die Abbildungen 22, 23 und 24 auf Taf. 32 33 am besten illustriert. Besonders zeigt die Dorsalansicht des Modelles (Fig. 23) den niedrigen, aber scharfen Kamm, welcher sich längs der Mitte der dorsalen Darmwand vom Schlundspaltengebiet bis weit über die caudale Grenze der Lungenanlage herabzieht. Die Lungenanlage erstreckt sich über 32—33 Schnitte (Schnittdicke 7,5 μ), hat also eine Länge von rund 240 μ; die Ausstülpung betrifft somit jederseits einen ausgedehnten Abschnitt der lateralen Wand des Schlunddarmes und ist eigentlich rinnenförmig gestaltet. Bei der Betrachtung der Vorder- und Seitenansicht des Modelles (vgl. Fig. 22 u. 23 auf Taf. 32 33) fällt eine ziemlich unvermittelt vorspringende Erhabenheit der ventralen Schlunddarmwand auf. Sie entspricht einer zapfenförmigen Verdickung dieser Wand (vgl. Textfig. 39), die aber rasch wieder verschwindet und jener Ausbuchtung der ventralen Schlunddarmwand, die bei Besprechung der Textfig. 37 u. 38 erwähnt wurde, Platz macht. Es beginnt also diese Vorwölbung der ventralen Schlunddarmwand in Form einer soliden, zapfenförmigen Ausladung, über deren Bedeutung ich um so weniger etwas zu sagen vermag, als ein nur um weniges weiter entwickelter Gänseembryo, dessen Lungenanlage fast noch auf der gleichen Entwickelungsstufe steht, wie die des vorliegen-

den, keine derartige Bildung im Anfangsteile des Lungendarmbezirkes mehr zeigt; wir können bei diesem Embryo vielmehr nur noch eine ganz leichte Vorwölbung der ventralen Wand des Lungendarmes konstatieren, und zwar findet sich diese Vorwölbung nur in seinem cranialen Bezirke, weiter caudal, in dem Gebiete, in dem die Lungenausstülpung am deutlichsten hervortritt, ist die ventrale Darmwand nahezu ganz flach, ja eher etwas konkav eingebogen.

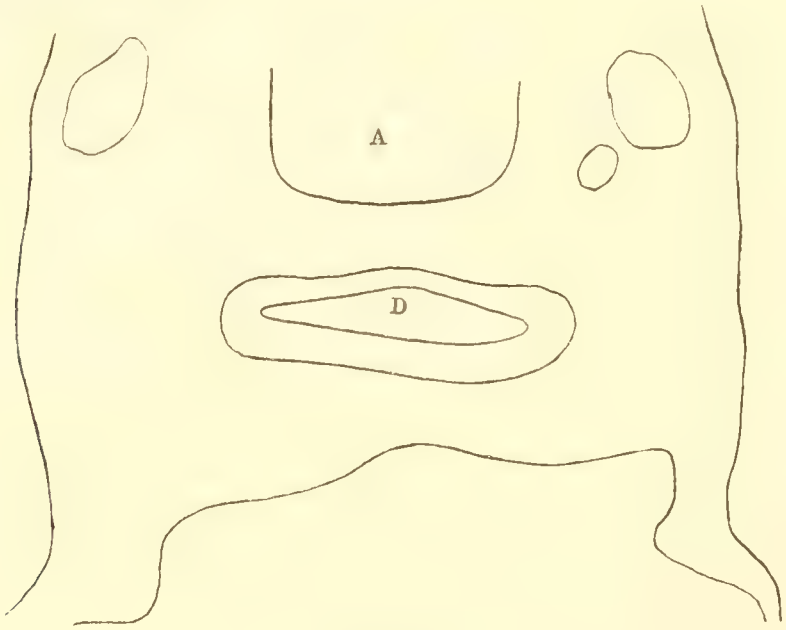

Fig. 40.

Als nebensächlicher Befund wäre für den obenbehandelten Embryo noch nachzutragen, dass die craniale, sowie die caudale Leberanlage als Höhlungen führende Schläuche cranialwärts weit hinaufreichen.

Embryo Nr. 7. (38 Urwirbel. Vier Schlundtaschen, die alle das Ectoderm erreichen, die erste ist auf ungefähr 20 Schnitten beiderseits offen. Linsensäckchen rechts vollkommen abgeschnürt, links auf fünf Schnitten noch im Zusammenhange mit dem Ectoderm.)

Der Schlunddarm ist in seinem Verlaufe von der letzten Schlundtasche bis zum caudalen Ende der Lungenanlage

in dorsoventraler Richtung flachgedrückt. Dies zeigen die Querschnittsfiguren 40 und 41 (Textfigg. 40 u. 41) auf das deutlichste. — Textfig. 40 betrifft einen Schnitt, der unmittelbar hinter der letzten Schlundtasche geführt wurde, Textfig. 41 einen solchen, der der Lungenanlage näher liegt. Verfolgen wir die Schnittserie in caudaler Richtung weiter, so ziehen die uns schon zur Genüge bekannten Erscheinungen an uns vorüber: Die seitlichen Partien der Darmwand laden in den beiden Lungenanlagen aus und die

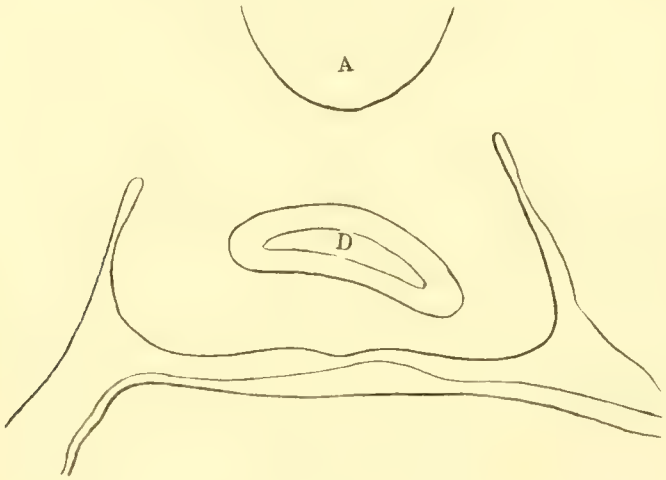

Fig. 41.

schmälere dorsale Darmwand entfernt sich von dem bedeutend breiteren ventralen Darmabschnitt (Textfig. 42). An den Lungendarm schliesst ohne Übergang der folgende Darmabschnitt an, der einen kleinen rundlichen Querschnitt und eine enge, rundliche Lichtung aufweist. Die Ventralansicht des Schlunddarmmodelles(Fig. 25, Taf. 32/33) zeigt uns die schwach eingebuchtete ventrale Darmwand, die erst in der Höhe, in welcher die beiden Lungenausstülpungen am stärksten ausladen, eine nur schwach angedeutete Vorwölbung, die Anlage des Bifurkationswulstes, erkennen lässt. Die Distanz zwischen der letzten Schlundtasche und der caudalen Grenze der Lungenanlage ist die gleiche wie bei Embryo Nr. 3; dass diese Distanz bedeutend grösser

ist als bei den kurzhalsigen Vogelarten, wie z. B. bei Passer und Micropus, ist zwar leicht verständlich, aber immerhin bemerkenswert.

Über die weitere Entwickelung der Lungenanlage kann ich nicht viel aussagen, da ich ältere Entwickelungsstadien nicht mehr untersucht habe. Ich besitze nur noch einen Gänseembryo von 41—42 Urwirbeln, bei dem die Lungenanlagen zu 120 μ langen Schläuchen ausgewachsen sind. Bei diesem

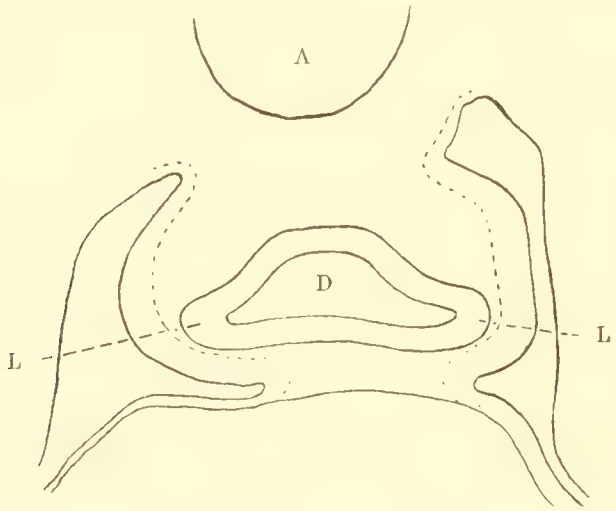

Fig. 42.

Embryo ist von einer Trachea noch nichts zu sehen. Doch ist allerdings an dem Schlunddarmabschnitte, dem die Lungenanlagen aufsitzen, eine ventrale Abteilung, in welcher eben diese Lungenanlagen münden, von einer dorsalen scharf gesondert, trotzdem hat aber die Abschnürung der Bifurkationsstelle der Trachea vom Schlunddarme noch nicht begonnen.

Gallus domesticus.

Ich gehe nun zur Beschreibung der Lungenanlage jener Vogelart über, die bisher in der Regel das Untersuchungsmaterial für die Beantwortung der Frage nach der Entstehungsweise der Vogellunge geliefert hat.

Untersucht habe ich im ganzen 17 Embryonen aus der in Betracht kommenden Entwickelungsperiode und von den gewonnenen Serien die besten und charakteristischsten zur Rekonstruktion der Verhältnisse des Schlunddarmes benützt. Die gewonnenen Modelle wurden in den Figg. 26—34 auf Taf. 32/33 abgebildet.

Embryo Nr. V. (23 Urwirbel; drei Schlundtaschen, die alle das Ectoderm erreichen; Gehörbläschen links auf acht, rechts auf elf Schnitten, Linsensäckchen beiderseits auf fünf Schnitten noch offen.)

Die seitlichen Ausbuchtungen des Schlunddarmes, als welche sich in dem vorliegenden Falle die dritten Schlundtaschen repräsentieren, verstreichen caudalwärts an der Wand des sich verjüngenden Schlunddarmes, dessen Querschnitt sehr bald die Gestalt eines Dreieckes annimmt. Die Basis dieses Dreieckes ist den beiden in der in Betracht kommenden Region noch nicht zu einem gemeinsamen Rohre vereinigten Aorten zugekehrt. Die ventrale Spitze dieses Dreieckes schiebt sich zwischen die beiden Blätter des Mesocardium posterius ein. Dieselbe Dreiecksform behält der Darmquerschnitt auch weiter caudal bei, nur wird sein dorsoventraler Durchmesser auf Kosten des Querdurchmessers grösser. In der Höhe jenes Darmsegmentes, an dem später die Lungenanlage erscheint, hat der Darm die in Textfig. 43 dargestellte Querschnittform, der ich den korrespondierenden Querschnitt eines beinahe gleich weit entwickelten Embryos mit der gleichen Urwirbelzahl an die Seite stelle (Textfig. 44), um dadurch zu zeigen, dass die in den beiden Figuren skizzierte Querschnittform für das Darmsegment, aus dem später die Lungenanlagen hervorwachsen, eine ganz typische ist.

Die beiden Seitenwände des Darmrohres werden dabei in dem uns interessierenden Gebiete von den kompakten Splanchnopleuraplatten flankiert, und nur ganz vereinzelt finden

sich hier und da einige embryonale Bindegewebszellen in dem Spaltraume zwischen Entodermrohr und Splanchnopleura. Die dorsale Wand des Lungendarmes ist bedeutend dünner als seine Seitenwände, ein Verhalten, das noch bei viel älteren Embryonen anzutreffen ist. Die Länge des Darmes beträgt, vom Ende der letzten Schlundtasche an bis zur vorderen Darmpforte gerechnet, 360—400 μ.

Embryo Nr. XVI. (24 Urwirbel[1]); drei Schlundtaschen, die alle das Ectoderm erreichen. Linsenanlage auf vier Schnitten, Gehörbläschen auf acht Schnitten noch offen.)

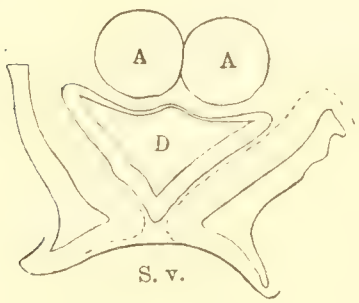

Fig. 43.

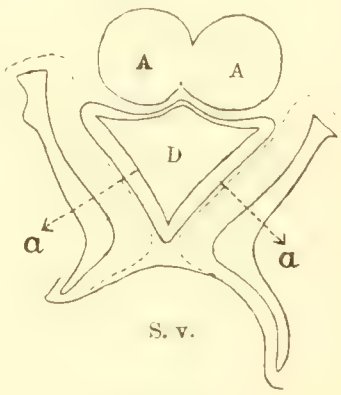

Fig. 44.

Der ganze Schlunddarm ist bei diesem Embryo etwas kräftiger gebaut als bei Embryo Nr. V, doch ist seine Länge noch ungefähr die gleiche. Die Gestalt eines unmittelbar caudal von der letzten Schlundbucht geführten Querschnittes ist dreieckig, die der ventralen Wand des Schlunddarmes entsprechende Basis des Dreieckes sieht herzwärts. An dieser Wand erscheint nun sehr bald jener schon lange bekannte kielartige Vorsprung, der cranial sanft beginnend sich längs der Mitte der vorderen Darmwand bis zur Leberanlage hin fortsetzt. Besonders klar

1) Das caudale Gebiet der Stammzone des mittleren Keimblattes ist bei diesem Embryo eine grössere Strecke weit noch ungegliedert, als dies bei anderen sonst ganz gleichartigen Embryonen dieses Stadiums der Fall ist. Es scheint also bei dem Embryo die Urwirbelbildung etwas verzögert und infolgedessen nur 24 Urwirbel anstatt 26 oder 27 gebildet zu sein.

zeigen ihn die nach dem Modell hergestellten Figuren (26 u. 27 auf Taf. 32/33). Er steht weder bei diesem noch bei dem nächstfolgenden Embryo Nr. IV, wo ihn das Querschnittsbild (Textfigur 46) ebenfalls zeigt, zur Lungenanlage in einer direkten Beziehung, vielmehr ist sein Vorkommen in ähnlicher Weise zu erklären wie die kielartige Rinnenbildung der ventralen Schlunddarmwand der früher besprochenen Vogelembryonen.

Verfolgt man nun die Veränderungen, welche die Form des Darmquerschnittes bei der Durchsicht der Serie in caudaler Richtung darbietet, so findet man, dass der Darm in der Nähe

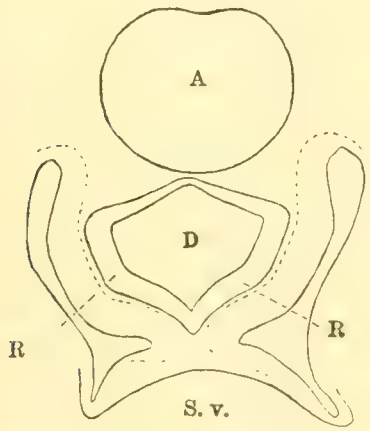

Fig. 45.

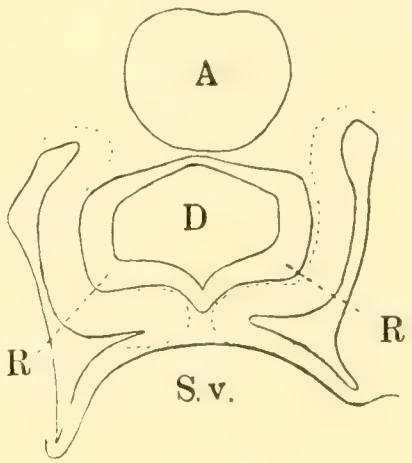

Fig. 46.

der Stelle, an der später die Lungenanlage auftritt, die in Textfig. 45 skizzierte Form annimmt. Diese Form aber lässt sich wieder unschwer und ohne Gewalt auf die in Textfigg. 43 und 44 dargestellte zurückführen. Denken wir uns nämlich, dass sich die beiden Wände des Schlunddarmes entsprechend den Punkten a und a′ (Textfig. 44) nach aussen zu ausgebogen haben, so erhalten wir die in Textfig. 45 dargestellte Querschnittform, das heisst mit anderen Worten: ungefähr in der Mitte der beiden Seitenwände jenes Gebietes des Schlunddarmes, im Bereiche dessen später die Lungenanlage auftritt, bildet sich jederseits eine längsverlaufende rinnenförmige Ausbuchtung, die über die ganze Verlaufsstrecke dieses Darm-

segmentes zu verfolgen ist[1]). Das Auftreten dieser beiden Rinnen ist eine Tatsache von grosser Wichtigkeit und steht in engster Beziehung zur ersten Anlage der Lunge. Denn die Wand dieser beiden ventrolateral gelegenen Rinnen bildet, wie die Untersuchung der nächstfolgenden älteren Stadien lehrt, den Mutterboden für die primitive Lungenausstülpung. Der Embryo Nr. IV mit 27 Urwirbeln ist seiner ganzen Ent-

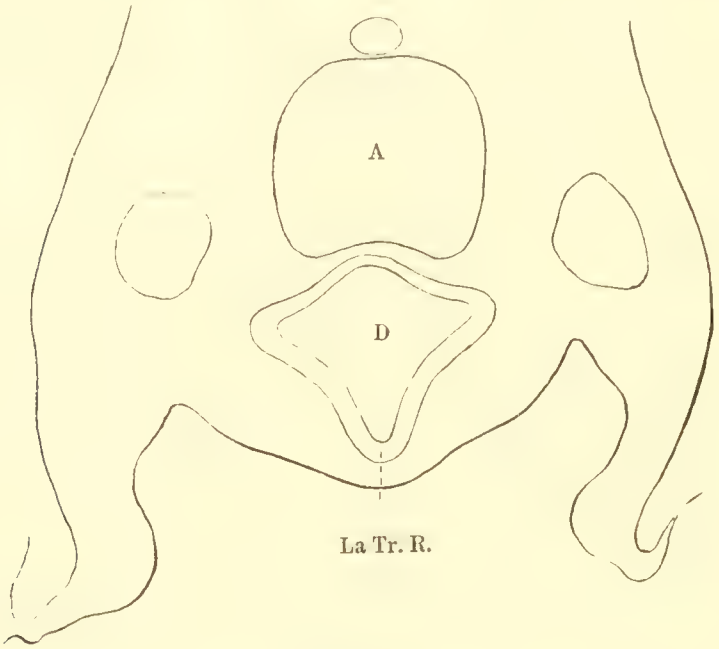

Fig. 47.

wickelung nach dem Embryo Nr. XVI sehr ähnlich. Auch sein Schlunddarm verhält sich ähnlich wie bei ihm. Nur insofern besteht ein kleiner Unterschied, als das Vortreten der ventrolateralen Kanten resp. Rinnen der Darmwand in dem uns interessierenden Darmsegment stärker ausgeprägt ist als bei Embryo Nr. XVI. Auch sind die Seitenwände des Schlunddarmes erheblich verdickt (Textfig. 46).

[1]) Diese jederzeit auftretende rinnenförmige Ausbuchtung ist schon bei Embryo Nr. V angedeutet; und zwar trifft man sie caudal von dem späteren Lungendarmsegment an; sie setzt sich dann bei älteren Embryonen auf die Region des Lungendarmsegmentes fort und bildet sich hier zu den charakteristischen Rinnen aus.

Embryo Nr. XIV. (29 Urwirbel. Drei Schlundtaschen, von denen alle drei das Ectoderm erreicht haben. Die erste ist auf zahlreichen Schnitten offen; die mediane Thyreoideaanlage stellt ein in der Höhe der zweiten Schlundtasche scharf aus der ventralen Wand des Schlunddarmes vorspringendes kugelförmiges Gebilde dar. Linsensäckchen beiderseits auf einem Schnitte noch offen, mit dem Ectoderm durch sechs

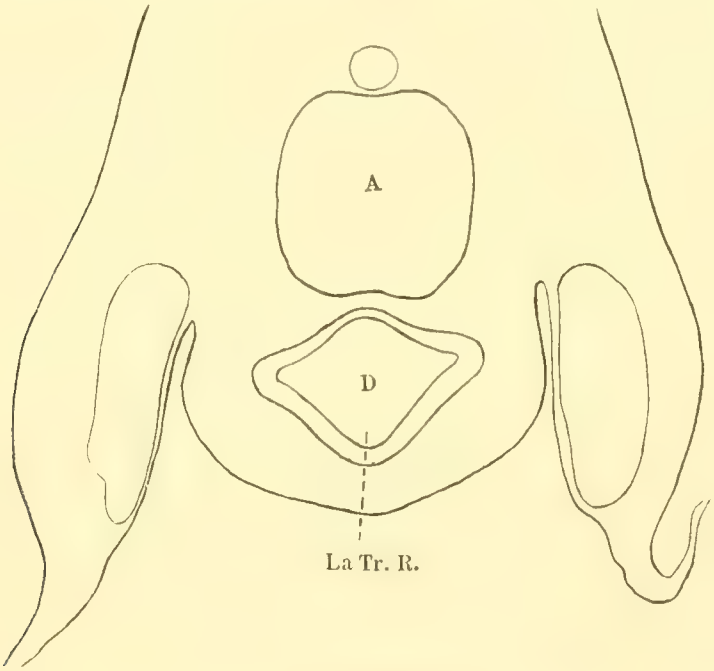

Fig. 48.

Schnitte hindurch zusammenhängend, Gehörbläschen links auf drei, rechts auf fünf Schnitten offen.)

Bei diesem Embryo, dessen Schlunddarmmodell in den Figg. 28 u. 29 auf Taf. 32/33 abgebildet ist, finden wir die erste Anlage der Lunge schon voll ausgebildet. Dabei hat sich die ganze Form des postbranchialen Teiles des Schlunddarmes nicht unwesentlich geändert. So zeigt ein durch das unmittelbar auf die letzte Schlundbucht folgende Gebiet geführter Querschnitt (Textfig. 47) gegenüber einem an korrespondierenden Stellen geführter Schnitt eines jüngeren Embryo eine wesentlich andere Gestalt. Vor allem hat hier das Darmlumen

in dorsoventraler Richtung an Ausdehnung zugenommen. Diese Zunahme ist vor allem darauf zurückzuführen, dass sich die ventrale Darmwand in dem auf das Schlundspaltengebiet folgenden Abschnitte ventralwärts rinnenförmig ausgebuchtet hat, wie dies die Textfigg. 47 u. 48 ebenso zeigen wie die Figg. 28 u. 29 auf Taf. 32/33. Diese median sagittal gestellte Rinne, die wohl mit der „Lungenrinne" der früheren Autoren identisch ist, erstreckt sich jedoch nicht weit caudalwärts und verstreicht gegen das Gebiet des Schlunddarmes hin, an dem die Lungenanlagen sitzen. Die Rinne hat somit keine direkte Beziehung zu der

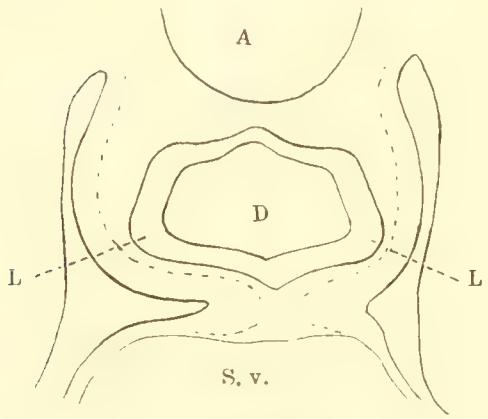

Fig. 49.

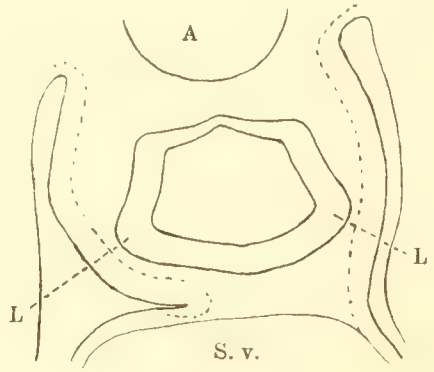

Fig. 50.

ersten Anlage der Lungen, wohl aber stellt sie, wie dies die Untersuchung älterer Embryonen lehrt, die erste Anlage des Laryngotrachealtraktes dar und setzt sich als solche dann auch mit der bereits vorhandenen paarigen Lungenausstülpung in Verbindung. Verfolgen wir diese Rinne — wir werden sie in der Folge „Laryngotrachealrinne" nennen — in der Schnittserie caudalwärts, so sehen wir, dass sie, wenn wir uns der Nachbarschaft der eigentlichen Lungenanlage nähern, rasch seichter wird (vgl. Textfig. 48 und die Rekonstruktionsbilder 28 und 29 auf Taf. 32/33).

Betrachten wir aber einen Querschnitt, der mitten durch die Gegend der Lungenanlage geführt ist (Textfig. 49), so erinnert uns derselbe an das Bild der Textfig. 46, nur erscheinen

jetzt die ventrolateralen Ausladungen des Schlunddarmes wesentlich stärker ausgebildet. Noch deutlicher treten sie vielleicht an einem noch weiter caudal geführten Schnitte (Textfig. 50) hervor. Gleichzeitig erscheint an diesem Schnitte die ganze ventrale Darmwand etwas vorgebuchtet. Noch weiter caudal erfolgt dann plötzlich eine ganz erhebliche Kaliberreduktion des Darmes (Textfig. 51), d. h. wir haben die caudale Grenze des Lungendarmes überschritten. Vergleicht man die eben beschriebenen Querschnittsbilder mit den in Figg. 28 u. 29 auf Taf. 32, 33 abgebildeten Modellen, so wird man ohne weiteres ins

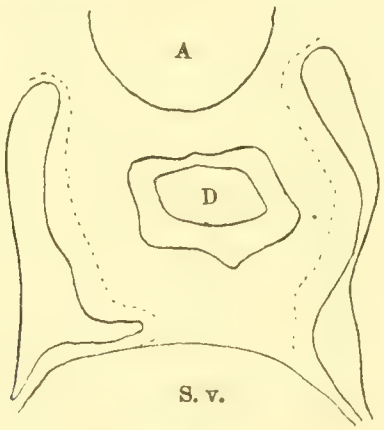

Fig. 51.

klare darüber kommen, dass auch beim Hühnchen die Lungenanlage eine paarige ist, dass sie durch eine zuerst rinnenförmig gestaltete Ausladung der ventralen Partien der Seitenwände des Schlunddarmes gebildet wird, und dass sich diese Ausladungen vollkommen unabhängig von der cranial vom Lungendarmsegment auftretenden, früher als „Lungenrinne" bezeichneten Laryngotrachealrinne gebildet haben.

Mir liegt noch ein zweites Modell vom Schlunddarme eines Embryo vor, der ziemlich gleich weit entwickelt war wie der Embryo Nr. XIV. Dieses Modell stimmt in allen wesentlichen Punkten mit dem in Figg. 28 u. 29 abgebildeten Modelle überein. Auch an diesem Modell ist deutlich zu erkennen, dass

die Lungenanlage vollkommen unabhängig von der Anlage der Laryngotrachealrinne ist. Ja dies ist an dem zweiten Modell deshalb noch besser zu sehen, weil diese Rinne weniger scharf ausgeprägt ist und weniger weit caudalwärts reicht als an dem in Figg. 28 u. 29 abgebildeten Modell. Auch in einer anderen Beziehung besteht gegenüber diesem Modell ein Unterschied, indem bei dem zweiten Embryo die Schlunddarmwand im Gebiete der paarigen Lungenanlage ventralwärts stärker

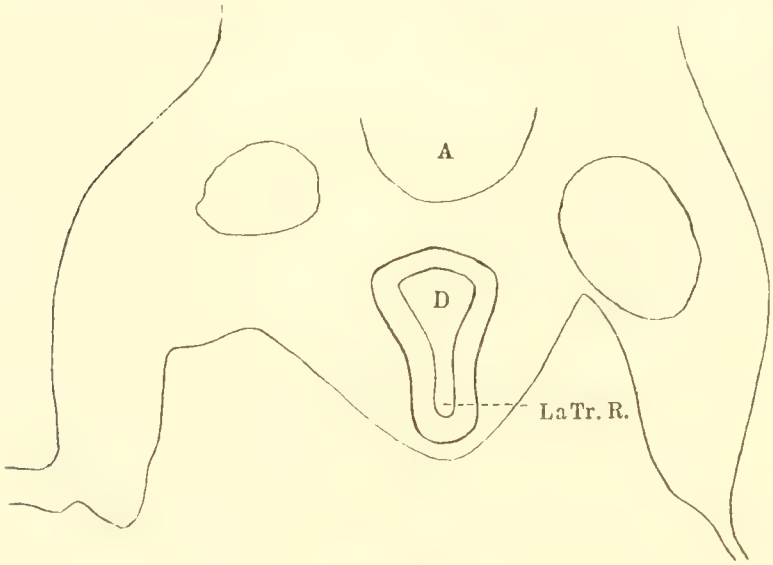

Fig. 52.

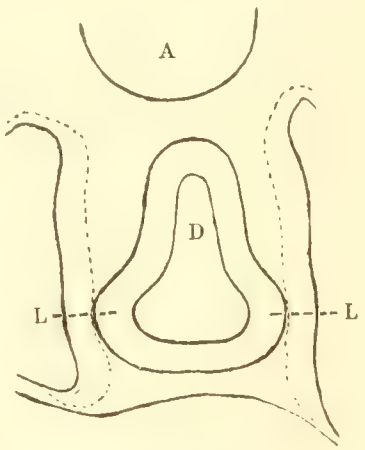

Fig. 53.

ausladet und infolgedessen der Lungendarm gegen den auf ihn folgenden Darmabschnitt schärfer abgegrenzt ist.

Embryo Nr. XI. (35—36 Urwirbel; es sind vier Schlundtaschen vorhanden, die vierte erreicht das Ectoderm noch nicht. Die erste Schlundtasche ist beiderseits auf zahlreichen Schnitten, die zweite ist links auf sechs Schnitten offen. Die epitheliale Rachenhaut ist in ihrem cranialsten Gebiete aufgelöst. Die mediane Thyreoideaanlage verhält sich wie bei Embryo Nr. XIV. Linsenanlage noch nicht vollständig abgeschnürt, Gehörbläschen auf ein bis zwei Schnitten offen.)

Die Lungenanlage dieses Embryo ist um ein gutes Stück weiter entwickelt als die des Embryo Nr. XIV und die Form

des ganzen Schlunddarmes so verändert, dass kaum mehr zu erkennen ist, wie die Bildung der Lungenanlage aus der ventrolateralen Wand des Schlunddarmes erfolgte. Auch versteht man bei der Betrachtung des nach diesem Embryo angefertigten Modelles, wie man auf die Idee von dem Vorkommen einer primär gebildeten Lungenrinne, von der aus sich erst sekundär die Lungenaussackungen bildeten, kommen konnte. In dem vorliegenden Stadium sitzen nämlich wirklich die beiden primitiven Lungensäckchen einer Rinne der ventralen Darm-

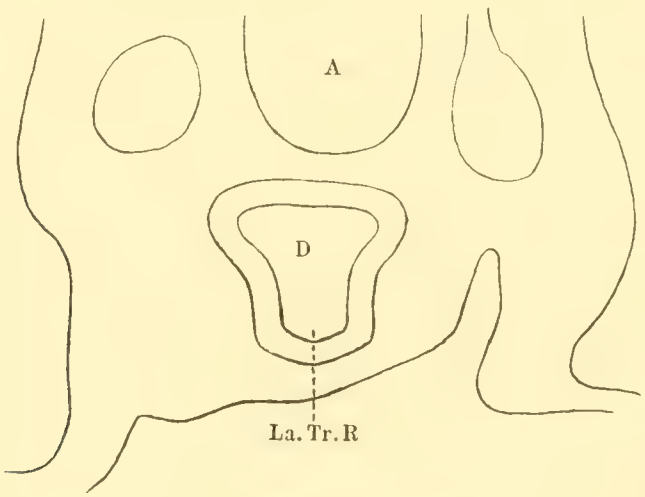

Fig. 54.

wand auf, die die älteren Autoren deshalb als Lungenrinne bezeichneten, weil sie der Meinung waren, dass diese Rinne bereits da sei, bevor sich die eigentlichen Lungenausstülpungen bilden. Vergleicht man aber die Figg. 30 u. 31 mit den Figg. 28 u. 29 (Taf. 32/33), so erkennt man sofort den Irrtum und sieht, dass sich erst im Fortschreiten der Entwickelung die Laryngotrachealrinne mit der eigentlichen Lungenanlage in Verbindung setzt. Sehr instruktiv ist auch der Vergleich der in nebenstehenden Textfigg. 52 u. 53 wiedergegebenen Querschnittbilder durch den Schlunddarm dieses Embryo mit Fig. 30 u. 31 auf Taf. 32/33. Er ergibt vor allem, wie sich das caudal von der letzten Schlundbucht noch relativ weite Darmlumen rasch verengt und

eine Strecke weit die Gestalt der Lichtung einer Säbelscheide annimmt (Textfig. 52). Während nun bis dahin der dorsale Abschnitt des Schlunddarmes weiter ist als der ventrale, kehrt sich das Verhältnis weiter caudal um, sobald die Querschnitte das Gebiet der Lungenanlage erreichen (Textfig. 53), wo sie eine birnförmige Gestalt annehmen.

Ich lasse nun noch einige Angaben über die Lungenanlage eines Embryo folgen, der mit dem vorigen auf gleicher Entwickelungshöhe steht. Das Modell des Schlunddarmes dieses

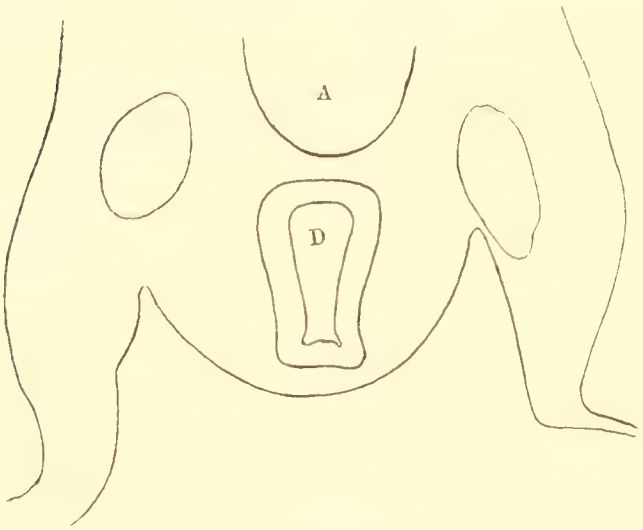

Fig. 55.

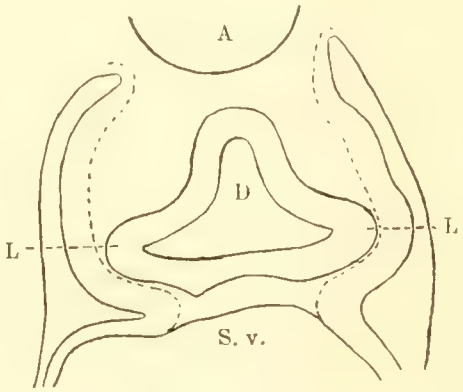

Fig. 56.

Embryo ist in Fig. 32 auf Taf. 32/33 abgebildet; über die Form seines Querschnittes in verschiedenen Höhen der Regio postbranchialis und im Bereiche der Lungenanlage orientieren die Textfig. 54, 55 u. 56. Die Lungenanlage dieses Embryo ist ein wenig weiter entwickelt als die des Embryo XI, dabei erscheint sie in dorsoventraler Richtung etwas plattgedrückt. Auch die Laryngotrachealrinne springt weniger stark ventralwärts vor wie bei Embryo XI, setzt sich aber ebenso wie dort kontinuierlich in die Lungenanlage fort. Der Bifurkationswulst ist ähnlich gut ausgeprägt wie bei Embryo XI, der Abschnürungsvorgang aber, der zur Trennung von Trachea und Ösophagus führt, eben erst eingeleitet.

Die Distanz zwischen letzter Schlundtasche und Bifurkationsrand beträgt wie bei Embryo Nr. XI ungefähr 400 μ.

Es steht mir nun noch ein Hühnerembryo von 41 Urwirbeln zur Verfügung, bei dem die Lungenanlagen bereits lange Schläuche darstellen. Die rechte hat eine Länge von 300, die linke eine solche von 230 μ. In diesem Stadium ist bereits eine 120 μ lange Trachea gebildet und vollkommen von der Speiseröhre getrennt. In dem Gebiete, in dem Luft- und Speiseröhre noch nicht voneinander gesondert sind, zeigt der Schlunddarm auf dem Querschnitte die typische Säbelscheidenform mit sagittal gestellter, ganz enger Lichtung, die anfänglich in der Nachbarschaft der Mündung der Trachea etwas weiter ist, dann aber sich gegen die Mündung in den branchialen Schlunddarmraum zu einem ganz schmalen Spalt verengert.

Fassen wir nun die Resultate der vorliegenden Untersuchungen zusammen, so können wir mit vollkommener Sicherheit folgendes aussagen: Die erste Anlage der Lunge ist bei den untersuchten Vögeln — Sperling, Ente, Spyrschwalbe, Gans, Kiebitz und Huhn — paarig. Diese Anlage gehört den Seitenwandungen des Schlunddarmes an. Sie bildet sich beiderseits als Ausbuchtung dieser Seitenwand. Eine median gelagerte rinnenförmige Ausbuchtung des Schlunddarmes, aus der diese Lungenanlagen hervorwachsen würden und die also im Sinne der Autoren als Lungenrinne zu bezeichnen wäre, konnte nicht beobachtet werden. Auch später, wenn die Lungenausbuchtungen des Schlunddarmes schon eine gewisse Grösse erlangt haben, tritt bei Passer, Micropus und Anser eine solche Rinne als Ausbuchtung des

Schlunddarmes nicht auf, wohl aber konnte beim Hühnchen die Bildung einer solchen Rinne beobachtet werden. Nur hat sie hier nicht die Bedeutung, die ihr die früheren Autoren beigelegt haben, d. h. sie hat keinerlei Beziehung zur ersten Anlage der Lungen, sondern stellt die relativ früh auftretende Anlage von Larynx und Trachea dar. Während also bei den übrigen untersuchten Vogelarten die primitive Lungenanlage lange Zeit vor dem Auftreten der Trachealanlage ausgebildet ist, hat sich beim Hühnchen diesbezüglich ein anderer Modus ausgebildet. Bei dieser Vogelart erscheint die fälschlich als „Lungenrinne" bezeichnete Laryngotrachealanlage zeitlich unmittelbar nach der primitiven Lungenanlage, die aber genau so wie bei den Embryonen anderer Vogelarten in Form zweier sackartiger, beiderseits an der Grenze zwischen lateraler und ventraler Schlunddarmwand hervortretenden Ausbuchtungen in die Erscheinung tritt, wobei die sich in der Höhe der Lungenausbuchtungen gleichzeitig vorwölbende Ventralwand des Lungendarmes als Bifurkationswulst die beiden Lungenaussackungen miteinander verbindet.

II.

Die Entwickelung

der

Nebengekrösfalte und der Recessus pulmo-hepatici einiger Vögel.

Bei der Schilderung der Entwickelungsverhältnisse der sogenannten Nebengekrösfalte (Plica mesogastrica Broman) werde ich mich vor allem an die Bilder halten, die mir die zahlreichen Schnittserien durch Spyrschwalben-(Micropus-)Embryonen lieferten, weil hier die Verhältnisse eine besonders grosse Ähnlichkeit mit den Verhältnissen zeigen, wie sie Hochstetter für Emys-Embryonen beschrieben hat. Dann werde ich noch über die Resultate von Untersuchungen berichten, die sich auf die Embryonen dreier anderer Vogelarten (Sperling, Huhn und Gans) beziehen, bei denen dann Verhältnisse angetroffen wurden, wie sie mehr oder weniger von den bei Micropus gefundenen abweichen. Auch bei der Untersuchung der Entwickelung der Nebengekrösfalten und der von ihnen seitlich begrenzten Recessus pulmohepatici erwies es sich wieder als notwendig, nach den besten Schnittserien Plattenmodelle herzustellen, von denen einige zum besseren Verständnis des im folgenden Mitzuteilenden auf Taf. 34 und im Texte abgebildet wurden.

Auf die Literatur über die Bildung der Nebengekröse brauche ich hier wohl nicht näher einzugehen, nachdem Broman in seinem Werke „Die Entwickelungsgeschichte der Bursa omentalis und ähnlicher Rezessbildungen bei den Wirbeltieren“ auf S. 389–391 eine Inhaltsangabe aller Arbeiten bringt, die sich mit der Bildung der Nebengekröse bei Vögeln beschäftigen. Ich will jedoch hervorheben, dass alle Autoren, die über die Entwickelung der Nebengekröse der Vögel geschrieben haben, immer nur die Embryonen einer Vogel-

species, nämlich die des Hühnchens, untersucht haben, und dass über die Bildung der Nebengekröse anderer Vogelarten keinerlei Beobachtungen vorliegen.

Auch Broman hat die Bildung der hier in Betracht kommenden Mesenterialrezesse nur an Hühnerembryonen, und zwar an 15 Schnittserien, studiert, während ich, wie schon erwähnt, hauptsächlich die Embryonen der Spyrschwalbe, des Sperlings und der Gans daraufhin untersucht habe. Allerdings werde ich mich im folgenden darauf beschränken müssen, nur über die erste Anlage der Nebengekrösfalte und die Bildung der sogenannten Recessus pulmohepatici zu berichten, denn die weiteren Schicksale dieser Bildungen habe ich, so interessant dies auch gewesen wäre, wegen Zeitmangel nicht verfolgen können.

Wie ich der Stadienbeschreibung auf S. 427 seines Werkes entnehmen kann, hat Broman die erste Anlage der Nebengekrösfalte beim Hühnchen nicht gesehen. Broman schreibt dort: „Hühnerembryo I. 57 Stunden alt. Die Anlagen der Lungen und der Leber sind noch nicht gebildet. Keine Mesenterialrezesse sind noch zu sehen.

Hühnerembryo II. 72 Stunden alt. Die Anlagen der Lungen und der Leber sind gebildet. Die entodermalen Lungenanlagen sind noch sehr kurz (Fig. 522, Taf. XVI) und füllen — gleichwie bei den Säugetierembryonen — die caudalen Partien der mesodermalen Lungenanlagen nicht aus. Diese Lungenpartien werden durch zwei etwa 90 μ lange Recessus pneumatoenterici vom Vorderdarm getrennt (Fig. 522, Taf. XVI). Von diesen Rezessen öffnet sich der linke caudalwärts in den grossen Pleuroperitonealraum; der rechte setzt sich dagegen caudalwärts in einen ventralen, 0,4 mm langen Recessus hepatoentericus und einen dorsalen etwa doppelt so langen Recessus mesentericoentericus fort. Die rechtsseitigen Mesenterialrezesse (von denen in Fig. 522, Taf. XVI nur der Abguss des Recessus pneumato-

entericus dexter und der der cranialen Partien der beiden anderen Rezesse abgebildet ist) öffnen sich nach rechts durch einen etwa 0,8 mm langen Hiatus communis in die Pleuroperitonealhöhle. Cranialwärts bildet der Hiatus eine schmale Spalte (Fig. 522 Hr, Taf. XVI), welche caudalwärts immer breiter wird, weil sich ihre Begrenzungen allmählich voneinander entfernen" usw.

Nun aber finden sich die ersten Anlagen der uns hier interessierenden Bildungen bei Hühnerembryonen, die zwischen den zwei Stadien liegen, die Broman beschrieben hat. Bromans Hühnerembryo I ist zu jung, sein Hühnerembryo II aber bereits zu weit in der Entwickelung vorgeschritten. Zwar führt Broman in seiner klaren „Übersicht über die Entwickelung der Bursae omentales bei den Vögeln" (S. 439 f.) an, dass Stoss (1892) und Ravn (1896) bei 60 Stunden alten Hühnerembryonen die beiden „Recessus pneumatoenterici beobachtet haben und dass sie nach Hochstetter (Anat. Anz. Jahrgang III. 1888. Nov. S. 965) und Mall (1891) ungleichzeitig entstehen können, so zwar, dass der Recessus pneumatoentericus dexter frühzeitiger als der Recessus pneumatoentericus sinister entsteht", er selbst aber hat, wie bereits erwähnt, die erste Bildung dieser Rezesse und der Plica mesogastrica nicht gesehen. Daher spricht er auch in seiner Übersicht nicht von der Anlage dieser Buchten resp. der sie begrenzenden Falten, sondern beschreibt die Verhältnisse, wie er sie bei Embryonen von 72 Stunden an vorgefunden hat, bei denen also die besagten Peritonealbuchten bereits in ihrer Entwickelung weit vorgeschritten sind und somit über ihren Bildungsmodus keinen Aufschluss mehr geben können. Da nun auch von seiten anderer Autoren keine genaueren Angaben über die erste Anlage dieser Buchten und der sie begrenzenden Falte vorliegen, will ich versuchen, diese Lücke in unseren Kenntnissen auszufüllen und vor allem auch untersuchen, inwieweit die Verhältnisse bei den

Vögeln den bei Reptilien gefundenen ähnlich sind. Vor allem berichte ich nun über die Embryonen von Micropus apus.

Microbusembryo Nr. 22. (Beschreibung siehe S. 554.)

Wie wir bereits erfahren haben (vgl. S. 555—556), ist bei diesem Embryo noch keine Spur einer entodermalen Lungenanlage vorhanden. Wohl aber finden wir bei ihm bereits die Anlage der rechten Nebengekrösfalte vor. Sie hat die Form einer niedrigen, gegen die rechte Pleuraperitonealhöhle zu vorspringenden Splanchnopleurafalte, die noch rein lateralwärts gerichtet ist. Die Falte erstreckt sich über ungefähr 16 Schnitte (à 10 μ); sie beginnt ganz unmerklich in der Höhe der caudalen Leberanlage, erreicht eine gewisse Höhe, nachdem sich die Darmrinne zum Darmrohr abgeschlossen hat, und verstreicht dann allmählich nach einigen Schnitten in cranialer Richtung. Durch das Auftreten der „Plica mesogastrica", denn diese haben wir vor uns, wird eine flache, sehr seichte Rinne gebildet, die dem „Recessus mesentericoentericus" Bromans entspricht; ventralwärts geht diese Rinne in die viel deutlicher ausgeprägte, tiefe rinnenförmige Ausladung des Pleuroperitonealraumes über, die Hochstetter bei Emys als Sulcus hepatoentericus dexter bezeichnet und die durch den Abschnürungsprozess zustande kommt, der den Sinus venosus und die Leber vom Darme abtrennt. Die Sulci hepatoenterici der beiden Seiten sind bei diesem Embryo fast gleich tief und finden beide cranial ein ziemlich unvermitteltes Ende, indem hier die beiden ventralen Umschlagstellen der Splanchnopleuraplatten auseinanderweichen, um dem Entodermrohr mehr Raum zu geben, das von da an eine immer grössere Berührungsfläche mit dem Endocard des Sinus venosus gewinnt, mit anderen, d. h. mit Hochstetters für die Verhältnisse bei Emys gebrauchten Worten: „das craniale Ende dieser Rinne markiert gewissermassen den Punkt, an welchem der Ab-

schnürungsprozess, der zur Bildung des ventralen Gekröses führt, eingesetzt hat. Dieser Abschnürungsprozess manifestiert sich als ein Vordringen des Cöloms mit seiner epithelialen Auskleidung zwischen Sinus venosus und Leberanlage einer- und Darmwand andererseits." Ein „Recessus pulmohepaticus" ist noch nicht vorhanden. Wenn wir nun die Plica mesogastrica auf einem Querschnitt betrachten, der in der Höhe ihrer mittleren Verlaufsstrecke angelegt ist, so bietet sich nun das in Fig. 33 auf Taf. 34 wiedergegebene Bild dar. (Um Zeit zu sparen, wurde nur die rechte Hälfte des Querschnittbildes, soweit es für uns in Betracht kommt, genauer ausgeführt, die linke Hälfte dagegen nur in ihren Umrissen skizziert.) Die rechte Splanchnopleuraplatte hat sich in ihrem mittleren Teile zu einer regelmässigen, ein spitzwinkeliges Lumen einschliessenden Falte erhoben, deren ventraler und dorsaler Abhang einander fast kongruent sind; das Epithel der ventralen Faltenlamelle ist etwas höher als das der dorsalen Lamelle, an der Kuppe oder dem Firste der Falte aber niedriger. Der „Faltenmund", das ist die gegen die Wand des Entodermrohres gerichtete Öffnung des spitzwinkeligen Faltenraumes, zeigt keine schärfere Abgrenzung gegen die umgebende Splanchnopleura; vielmehr gehen die beiden Lamellen der Falte in sanfter Biegung unmerklich in die Splanchnopleuraüberkleidung der entodermalen Darmwand über, so dass also von sogenannten „Faltenlippen" in diesem Stadium noch nicht gut gesprochen werden kann. Es zeigt die Falte bei Micropusembryonen dieses Stadiums eine gewisse Ähnlichkeit mit der gleichen Falte jenes Emysembryo, dessen Querschnittsbild Hochstetter in Fig. 47 auf Taf. IV seiner Arbeit wiedergegeben hat, nur tritt die Falte in ihrer vollen Deutlichkeit scheinbar bei Micropus viel weiter cranialwärts auf als bei Emys, das heisst, in einer Querschnittshöhe, in der nicht mehr von einer Darmrinne gesprochen werden kann, sondern wo sich der Darm gerade zum Darmrohre ab-

zuschliessen beginnt. Sieben oder acht Schnitte weiter caudal von dem Schnitte der Fig. 33 treffen wir das in Textfig. 57 a skizzierte Querschnittsbild. Es zeigt, dass in dieser Höhe die Anlage der Plica mesogastrica nicht mehr zu sehen ist, die beiden die tiefe regelmässig und symmetrisch gestaltete Darmrinne flankierenden Splanchnopleuralamellen erscheinen nahezu vollkommen gleich geformt. Beim Studium der Querschnittsbilder, die der Embryo Nr. 22 lieferte, drängte sich mir die Ansicht auf, dass die uns hier interessierende Falte, die B r o m a n als

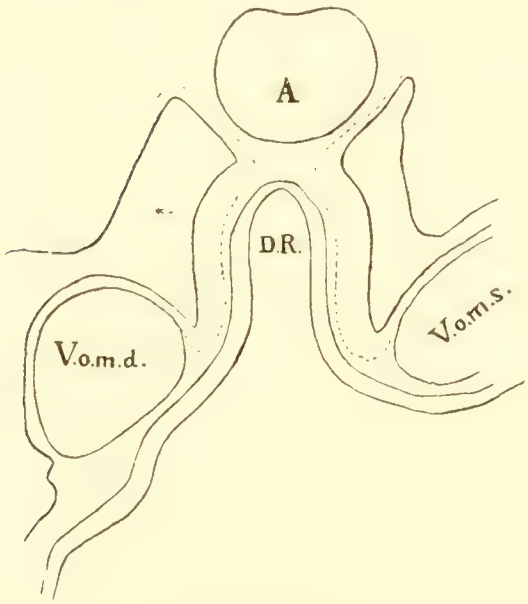

Fig. 57 a.

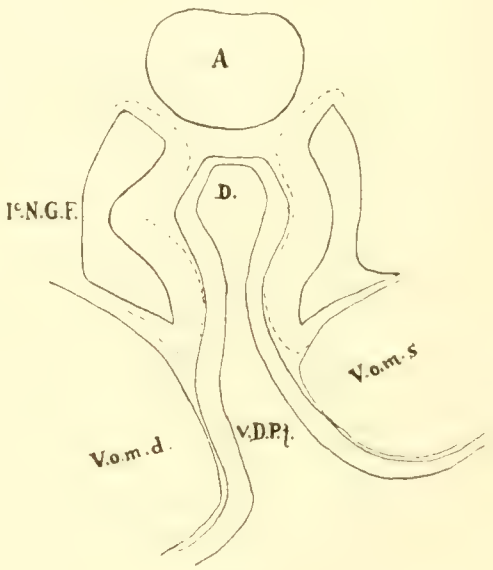

Fig. 57 b.

Plica mesogastrica bezeichnet, nur durch eine faltenförmige Erhebung der Splanchnopleura entstehen kann und dass sie also entschieden primären Ursprunges ist und nicht etwa sekundär als Folgeerscheinung einer von der Pleuroperitonealhöhle aus vordringenden Buchtbildung (B r o m a n s Recessus mesentericoentericus) gebildet wird. Dies zeigt ja wohl auch ein Vergleich der beiden in Textfigg. 57 a u. 57 b wiedergegebenen Querschnittsbilder auf das klarste. Welcher Art aber die Wachstumsvorgänge sind, die diese faltenförmige Erhebung der vorher glatten Splanchnopleura (vgl. Fig. 33 auf Taf. 34 u. Textfig. 57 b)

nach sich ziehen, vermag ich freilich nicht mit Sicherheit anzugeben. Denn es war mir bei Micropusembryonen ebensowenig wie Hochstetter bei Emysembryonen unter Bezugnahme auf den histologischen Befund möglich nachzuweisen, dass be-

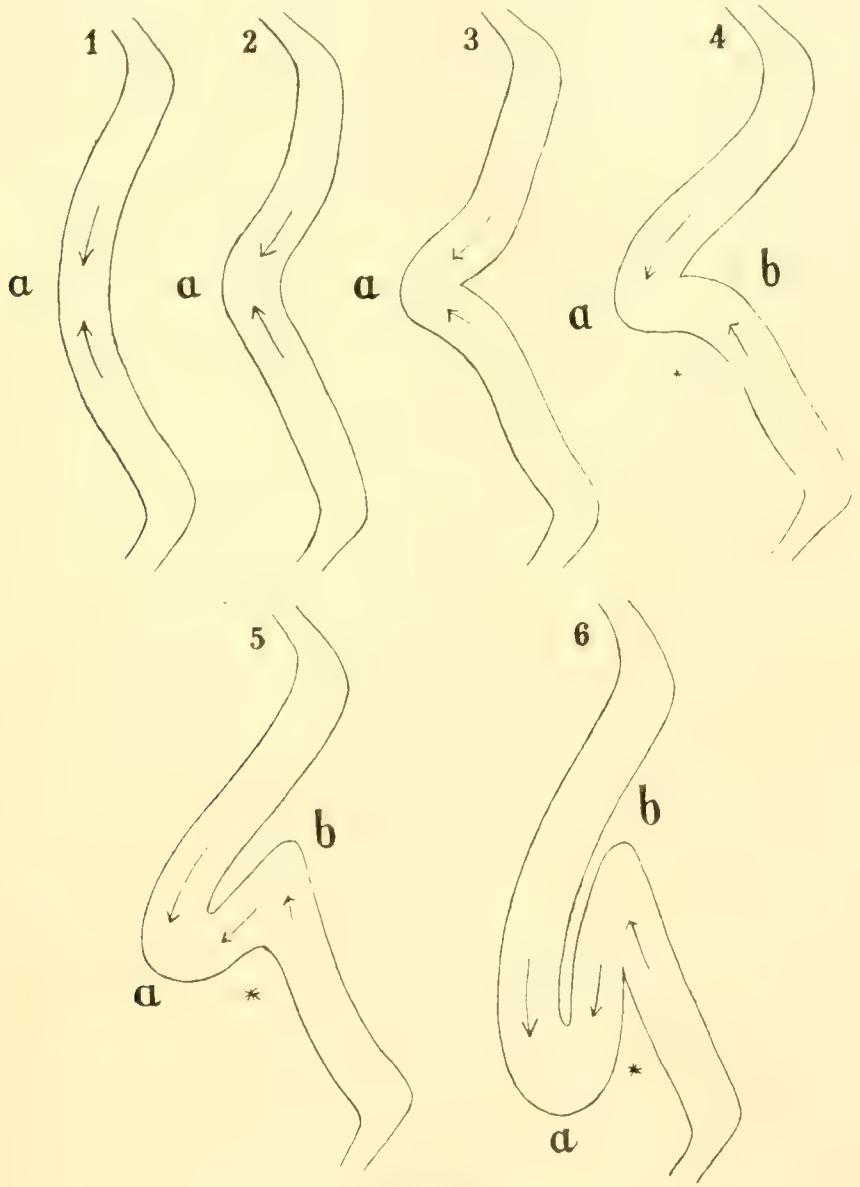

Fig. 58.

stimmte Teile der Splanchnopleura ein regeres Wachstum zeigen als andere. Jedenfalls aber vermag ich mir den Vorgang der Faltenbildung kaum anders als in der erwähnten Weise zu erklären. Ich habe versucht, die Vorstellung, die ich von dem

Vorgange habe, der zur Erhebung der Falte und zu ihrer Weiterentwickelung führt, in einem Schema (Abbildung 58) zur Darstellung zu bringen. Aber man verstehe mich recht, es ist nur ein Versuch! Durch Wachstumsvorgänge, deren Ursache die stammesgeschichtliche Forschung erst aufdecken müsste, wird von einer bestimmten Stelle die Splanchnopleura — sagen wir im Punkte a — durch die mit Pfeilen bezeichneten Wachstumskomponenten emporgehoben, bis das in Schema 3 dargestellte Stadium erreicht wird, ein Stadium, das so ziemlich dem der Querschnittsbilder Fig. 33 auf Taf. 34 und der Textfig. 57 b entspricht. Die Wachstumskomponente des oberen Faltenanteiles wird nun grösser als die des unteren, wodurch die Falte selbst ventralwärts überhängend werden muss. So kommt es bei b zur Ausbildung einer ventralen „Faltenlippe", die nun beim weiteren Fortschreiten des Wachstums als Hypomochlion dienen wird; dass sie sich dabei in der Folge dorsalwärts etwas vorschiebt, ist möglich, ja sogar wahrscheinlich, unbedingt nötig aber ist ein solches Vorschieben der ventralen Faltenlippe nicht, um die (mit einem Sternchen bezeichnete) Bildung des „Recessus mesentericoentericus" zu erklären. Auf diesen schwierigen Punkt werden wir übrigens noch weiter unten zu sprechen kommen. Die Schemata 4, 5 und 6 sind nicht rein theoretischen Ursprunges. Sie sind vielmehr nach Querschnittsbildern einiger älterer Embryonalstadien entworfen, über deren Verhältnisse ich im nachfolgenden genauere Angaben machen will. Vorher möchte ich jedoch darauf aufmerksam machen, dass in der Entwickelungsstufe, in der sich der Embryo Nr. 22 befindet, die linksseitige Splanchnopleuraplatte noch keine der „Plica mesogastrica" vergleichbare Faltenbildung erkennen lässt. Wohl aber können wir, wie schon oben erwähnt wurde, bereits von einem „Recessus hepatoentericus" oder besser von einem Sulcus hepatoentericus sprechen, der dem rechtsseitigen gleichwertig ist. Um in jeder Beziehung klar zu sehen, habe

ich die Splanchnopleuraverhältnisse des Embryo Nr. 22 auch plastisch nach der Methode von Born rekonstruiert. Figg. 38 und 39 auf Taf. 34 bringen von dem auf diese Weise erhaltenen Modell die rechte und die linke Seitenansicht; rechts sieht man ganz deutlich die lateral vortretende Nebengekrösfalte, die die dorsale Begrenzung der seichten Rinne bildet, die nach Broman die Anlage des „Recessus mesentericoentericus" sein muss; sie geht cranialwärts über in den tiefen Sulcus hepatoentericus dexter. Links sieht man nur den hier ebenfalls sehr tiefen Sulcus hepatoentericus sinister.

Embryo Nr. 37. (Beschreibung siehe S. 559.)

Wie wir S. 560—561 erfahren haben, ist bei diesem Embryo die rechte entodermale Lungenanlage bereits deutlich sichtbar, die linke dagegen eben erst angedeutet. Bezüglich der Nebengekrösverhältnisse zeigen uns die Querschnitte durch diesen Embryo besonders charakteristische Bilder. Die Bildung des ventralen Darmgekröses ist bei ihm im vollen Gange, ja zum Teil sogar schon soweit fortgeschritten, dass Sinus venosus und Leberanlage auf eine ziemliche Strecke weit vom Darme gesondert sind und mit ihm nur noch durch die das ventrale Gekröse darstellende ganz kurze Splanchnopleuraduplikatur zusammenhängen. Damit im Zusammenhange ist naturgemäss auch der Sulcus hepatoentericus wesentlich tiefer geworden. Linkerseits endet dieser Sulcus wiederum ganz plötzlich, indem sein cranialer Wandabschluss erst unter rechtem Winkel die Rinne abschliesst — verhält sich also ganz ähnlich wie bei gleich weit entwickelten Embryonen von Emys (vgl. S. 16 und Fig. 29 auf Taf. III der Hochstetterschen Arbeit) —, während er sich rechterseits in den „Recessus pulmohepaticus" fortsetzt (Fig. 34 auf Taf. 32 33). Dieser Recessus pulmohepaticus dexter — der linke ist noch nicht angelegt — hat eine Tiefe von 30 μ, ist also noch sehr wenig weit entwickelt; er findet

in der gleichen Höhe sein Ende, in der linkerseits der Sulcus hepatoentericus aufhört, mit anderen Worten: der Gipfel des Recessus pulmohepaticus dexter ist zugleich der craniale Wandabschluss des Sulcus hepatoentericus dexter. Fig. 35 auf Taf. 34 zeigt das Bild eines Querschnittes, der in der Höhe des cranialen Wandabschlusses des Recessus pulmohepaticus dexter geführt ist. Leider ist der Schnitt ein klein wenig schief geführt; wäre dies nicht der Fall, so wäre an ihm auch der craniale Wandabschluss des Sulcus hepatoentericus sinister zu sehen. So kommt es, dass erst der cranialwärts nächste Schnitt die Splanchnopleuraauskleidung des Sulcus hepatoentericus sinister tangential schneidet und der Schnitt der Fig. 35 auf Taf. 34 den Sulcus hepatoentericus sinister in seiner vollen Tiefe durchschneidet. Rechterseits zeigt derselbe Schnitt die keilförmige Zellmasse, die ich mit einem Sternchen und dem Buchstaben G vermerkt habe und die dem tangential getroffenen Abschluss des Recessus pulmohepaticus dexter, der gleichzeitig, wie ich oben erwähnt habe, der tangential getroffene craniale Wandabschluss des Sulcus hepatoentericus ist, entspricht. Zwei Schnitte caudalwärts von dem eben besprochenen Schnitte treffen wir das Querschnittsbild, das der Fig. 34 auf Taf. 32/33 als Vorlage diente; es zeigt nur den Recessus pulmohepaticus dexter getroffen. Dieser Recessus kommt dadurch zustande, dass sich die hohe und ventral gerichtete Nebengekrösfalte mit ihrem Firste mit dem ihr gegenüberliegenden Splanchnopleuraüberzug der Wand des Sinus venosus verbunden hat, wodurch der früher lateralwärts offene Sulcus hepatoentericus in seiner cranialsten Partie seitlich abgeschlossen wurde. Es entsteht auf diese Weise eine veritable ringsum abgeschlossene Bucht, eben der Recessus pulmohepaticus dexter. An dem gleichen Querschnitte (Fig. 34 auf Taf. 32 33) sehen wir ferner die linke das Darmrohr bekleidende Splanchnopleuraplatte eine buckelförmige, lateral gerichtete Erhabenheit bilden, die einem

an dem in Fig. 40 auf Taf. 34 abgebildeten Modelle gut sichtbaren niedrigen Wulste entspricht, der die dorsale Begrenzung einer flachen Rinne bildet, die caudal in der Nähe des dorsalen Darmgekröses beginnend in schiefer Richtung an der Seitenwand des Darmes gegen den cranialen Abschluss des Sulcus hepatoentericus sinister zieht. Diese Rinne ist nichts anderes als der linke Sulcus mesentericoentericus und der sie dorsal begrenzende Wulst die linke Nebengekrösfalte. Auf einem Schnitt (Fig. 36 auf Taf. 34), der 60 μ tiefer liegt, sieht man die Splanchnopleura sich linkerseits in der Nähe des dorsalen Gekröses ganz deutlich als leichte Falte erheben (l. N. G. F.), während die ungleich mächtigere rechte Nebengekrösfalte weit in die Pleuroperitonealhöhle hinausragt und ventral etwas überhängt. Die ventrale Faltenlippe greift keilförmig zwischen Entodermrohr und dorsaler Faltenlamelle vor. Embryonales Bindegewebe ist im Bereiche des Darmes und des dorsalen Gekröses in der Höhe dieses Schnittes noch relativ wenig entwickelt, auch sind die dem Entoderm zugewandten Konturen der epithelialen Splanchnopleura noch recht scharf und deutlich. Die linke gerade eben erst angelegte Nebengekrösfalte verstreicht caudalwärts von dem Schnitte der Fig. 36 sehr bald, während die rechte von dem Schnitte angefangen, der die Nebengekrösfalte nicht mehr in Verbindung mit der Sinuswand zeigt, wo also der Recessus pulmohepaticus sein caudales Ende findet, noch durch 25 Schnitte (à 10 μ) in caudaler Richtung verfolgt werden kann. Welche Lage schliesslich die rechte Nebengekrösfalte in ihrem caudalsten Teile zum Darmgekröse einnimmt und wie sie schliesslich diesem aufsitzt, soll Fig. 37 auf Taf. 34 zeigen. Dass die linke Nebengekrösfalte sowie der linke Recessus pulmohepaticus der rechten „Plica mesogastrica“ und dem rechten Recessus pulmohepaticus annähernd gleichwertig sind, mögen die Textfigg. 59, 60 u. 61 dartun, die einige Querschnitte durch Embryo Nr. 44 (vgl. S. 564) skizzieren. Der

Embryo ist in der für uns in Betracht kommenden Gegend etwas schief geschnitten, so dass die Organe der linken Körperseite an ihrem caudalen Ende früher vom Messer getroffen wurden als die symmetrisch gelegenen der rechten Seite. Auf diesen Umstand wurde übrigens entsprechend Rücksicht genommen und das hier abgebildete Modell (Textfigg. 62 a und b) auf einer

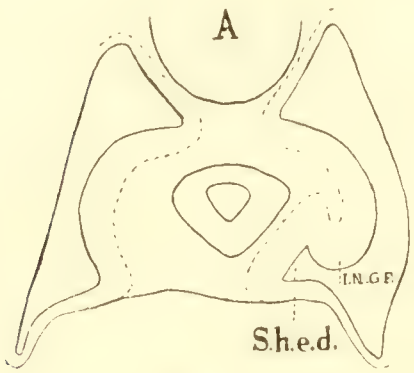

Fig. 59.

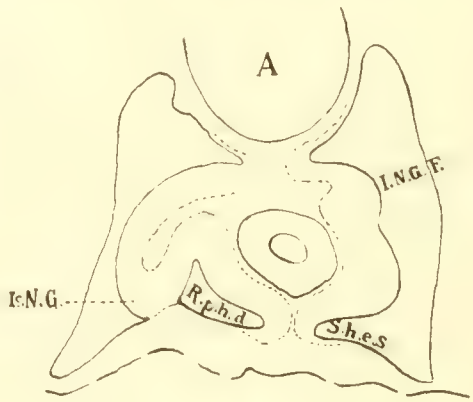

Fig. 60.

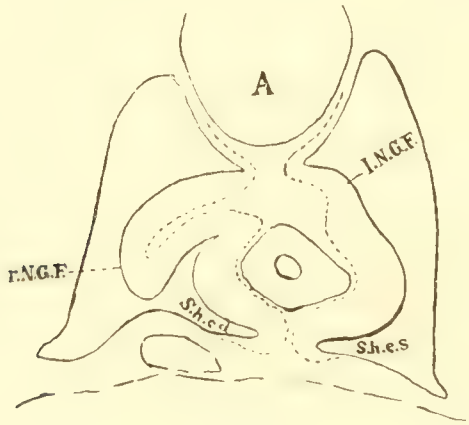

Fig. 61.

schiefen Ebene aufgebaut, so dass die am Modell selbst gemachten Beobachtungen einwandfrei sind. Die Gipfel beider Recessus pulmohepatici — der linke ist 10 μ, der rechte 70 μ tief — liegen bei diesem Embryo in gleicher Querschnittshöhe und unmittelbar caudal von den beiden Lungenaussackungen. Was uns bei der Betrachtung der Schnittserie und des Modelles am meisten in die Augen fällt, ist das Verhalten der linken

Nebengekrösfalte. Für gewöhnlich verstreicht sie in ihrem caudalen Anteile sehr rasch an dem dorsalen Teile des Splanchnopleuraüberzuges der linken Darmwand und hat mehr eine quere dorsoventrale Verlaufsrichtung, so wie dies die Abbildung 44 auf Taf. IV der Hochstetterschen Arbeit für einen Emysembryo zeigt. Bei unserem Embryo aber ist die linke Nebengekrösfalte in caudaler Richtung sehr viel weiter

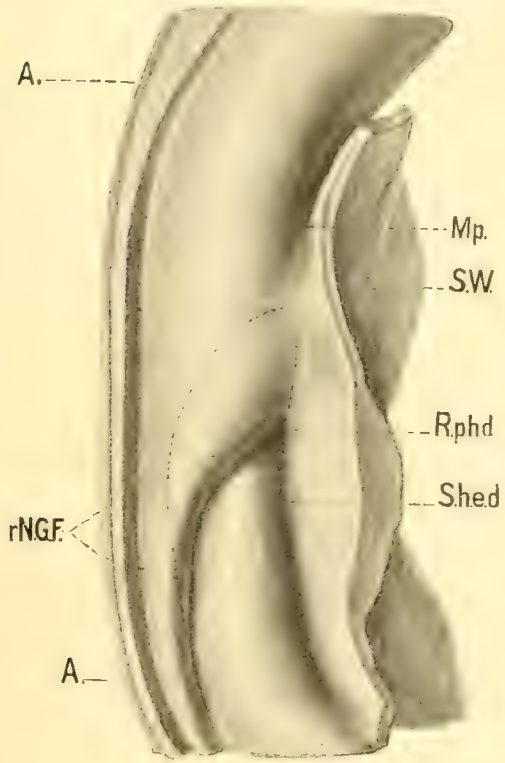

Fig. 62a.

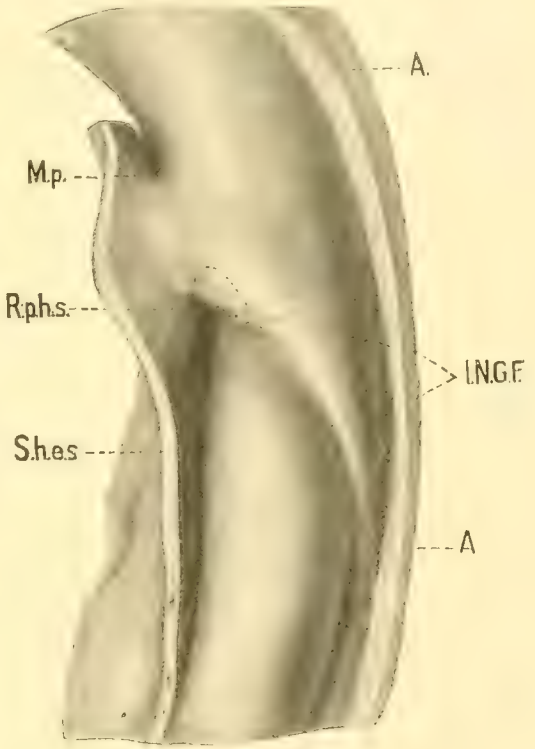

Fig. 62b.

vorgewachsen und kommt so gegen ihr caudales Ende zu auf das dorsale Darmgekröse, gegenüber der allerdings viel stärker vorspringenden rechten Nebengekrösfalte zu sitzen. Dies ist aus Textfig. 61 sowie aus den das Plattenmodell dieses Stadiums wiedergebenden Textfigg. 62a und b recht gut zu ersehen. Textfig. 61 zeigt zugleich auch, wie die rechte Nebengekrösfalte ventralwärts stark überhängt; Textfig. 60 zeigt dann einen Schnitt, an dem die rechte Nebengekrösfalte mit dem Splanchnopleuraüberzug der dorsalen Sinuswand in Verbindung

getreten ist, während Textfig. 59 aus den früher angeführten Gründen die Wand des Recessus pulmohepaticum dexter nicht mehr, dafür aber den Recessus pulmohepaticus sinister dort trifft, wo er in die Pleuroperitonealhöhle mündet. Wir wollen nun an Hand der bisher besprochenen Entwickelungsstadien der Frage näherzutreten versuchen, wie sich die beiden Recessus pulmohepatici bei den Embryonen von Micropus apus bilden. Dabei wird zu entscheiden sein, ob der Recessus pulmohepaticus dexter et sinister in der Tat dadurch entsteht, dass der First der sich vergrössernden Plica mesogastrica mit der Sinuswand verwächst oder ob er sich dadurch bildet, dass sich, wie Broman und andere angenommen haben, die epitheliale Auskleidung des Pleuroperitonealraumes von einer bestimmten Stelle aus aktiv zwischen Entodermrohr und mesodermaler Lungenanlage cranialwärts vorstülpt, oder endlich dadurch, dass der „caudalwärts gerichtete, in dorsoventraler Richtung überaus kurze Rand des Nebengekröses caudalwärts vorwächst, was ja im Prinzip auch dazu führen müsste, dass die ursprünglich freien, der Leber gegenüberstehenden Teile der Ränder der Nebengekrösfalte allmählich mit der Leber in Verbindung treten, was schliesslich einer Verwachsung gleichkäme"? Hochstetter hat versucht, diese drei Fragen — es schliesst sich an sie noch eine vierte an, die aber erst später berührt werden soll — zu beantworten und ist zu einem Resultat gekommen, das die zweite Frage verneint, die erste Frage bejaht und die der dritten Frage zugrunde liegende Bildungsweise des Recessus pulmohepaticus für möglich hält und eventuell als unterstützendes Moment für die Vertiefung der Bucht gelten lässt. Wie verhalten sich nun meine, an Spyrschwalbenembryonen gemachten Erfahrungen zu diesem Forschungsresultat Hochstetters? Ich glaube, die zweite Frage ebenso verneinen zu dürfen wie Hochstetter. Bei der Durchsicht der zahlreichen Serien bin ich zu der Ansicht

gelangt, dass der craniale Abschluss des Sulcus hepatoentericus (Bromans Rec. hep.-ent.) zugleich das craniale Ende, also den Gipfel des sich bildenden Recessus pulmohepaticus darstellt, dass dieser Gipfel cranial nicht weiter vordringt, sondern dass die Bucht nur dadurch tiefer wird, dass der von der Nebengekrösfalte gebildete caudale Rand dieser Bucht caudalwärts rückt. Der craniale Abschluss des Sulcus hepatoentericus reicht unmittelbar an das, bei Micropusembryonen ja ziemlich scharf markierte caudale Ende der ersten Lungenanlage heran. Ich konnte das gerade bei Embryo Nr. 37, dessen Schlunddarm (vgl. Fig. 14 auf Taf. 30/31) die rechte Lungenaussackung zeigt, während die linke Lungenanlage durch eine ventrolateral verlaufende Stufe markiert ist, besonders gut beobachten. Aber auch an all den anderen Schnittserien durch die für die Frage in Betracht kommenden Micropusembryonen konnte ich diese Beobachtung als richtig bestätigen. Der in Fig. 35 auf Taf. 34 dargestellte Querschnitt liegt unmittelbar hinter dem Querschnitt, den die Textfig. 26 auf Seite 561 bringt und bei dem ganz deutlich das tangential getroffene caudalste Ende der rechten Lungenaussackung zu sehen ist. Wäre Embryo Nr. 37 in der Querschnittshöhe, der die Fig. 35 auf Taf. 34 entstammt, vollkommen normal zur Sagittalebene getroffen — wie oben erwähnt, weicht die Schnittebene nur ganz wenig von der Normalen ab, so dass die linksseitigen Gebilde etwas früher getroffen werden als die rechtsseitigen —, so würde dem mit einem Sternchen (G) markierten Zellhaufen linkerseits der tangential getroffene craniale Wandabschluss des Sulcus hepatoentericus entsprechen. So aber differieren die beiden Punkte nur um ungefähr 10 μ Höhendistanz. Der Recessus pulmohepaticus dexter ist als solcher bereits nachweisbar, wenn die erste Anlage der rechten Lunge zu konstatieren ist, der Recessus pulmohepaticus sinister dagegen bildet sich später und er-

langt niemals die gleiche Tiefe wie der rechte. Für beide aber gilt der Befund, dass, sobald einmal eine allseitig geschlossene Bucht gebildet ist, der Gipfel dieser Bucht sich nicht cranialwärts vorschiebt und so eine Vertiefung der Bucht in caudocranialer Richtung zustande kommt, denn diese Bucht kann cranialwärts nicht mehr auswachsen, da sie schon von allem Anfange an bis zur caudalen Grenze der Lungenanlage reicht. Wenn allerdings nachgewiesen werden könnte, dass die Lungenanlage in cranialer Richtung wandert und dass vor allem jene Gegend des Schlunddarmes, wo sich das Lungendarmsegment so scharf und unvermittelt von dem caudalwärts folgenden Darmabschnitt abhebt, in der weiteren Entwickelung cranialwärts verschoben wird, ja, dann müsste ich natürlich meine Behauptung zurückziehen. Die Untersuchung des mir zur Verfügung stehenden Embryonenmaterials lieferte mir aber keine Anhaltspunkte dafür, dass mit einer solchen Möglichkeit gerechnet werden könnte oder müsste, wohl aber brachte sie mir Kenntnis von der Tatsache, die auch Broman erwähnt (S. 439), dass nämlich die Gipfel der beiden Recessus pulmohepatici anfänglich der Trachealbifurkation sehr nahe liegen, während sie später, wenn die Stammbronchien sich verlängern, von der Bifurkationsstelle weit entfernt liegen. Broman glaubt die Ursache hierfür in den durch das Wachstum der Stammbronchien und der sie umgebenden Teile resultierenden Verschiebungen zu finden, Hochstetter aber hat bei Anguis- und Tropidonotusembryonen eine allmähliche Rückbildung der cranialen Rezessenden nachweisen und bei älteren Embryonen von Emys lutaria feststellen können, dass der cranialste Teil des Recessus pulmohepaticus dexter „vollständiger Rückbildung anheimfällt". Wenn wir also nicht nachweisen können, dass das craniale Rezessende aktiv vorwächst, so bleibt uns für die Beantwortung der Frage, wodurch der Recessus pulmo-

hepaticus in seiner Längsrichtung vertieft wird, nur die Antwort übrig, die Hochstetter für Reptilienembryonen gefunden hat und die wir mutatis mutandis auch für die Vogelembryonen akzeptieren müssen. Da sich meine Ansicht diesbezüglich mit der von Hochstetter geäusserten vollständig deckt, so führe ich letztere wörtlich an: „Die Vergrösserung des Recessus pulmohepaticus erfolgt durch ein rapides Auswachsen der (rechten) Nebengekrösfalte. Dieses Auswachsen erfolgt in zweierlei Weise. Erstens wird die Nebengekrösfalte immer höher, wobei sie gleichzeitig ganz allmählich ihre Stellung ändert. Während sie nämlich anfänglich fast rein lateralwärts gerichtet ist, bekommt sie nach und nach eine schiefe Stellung. Das heisst, ihre Kuppe sieht dann nicht mehr bloss rein lateral — sondern zugleich etwas ventralwärts. Dabei beginnt diese Stellungsänderung in dem cranialen Teile der Falte zuerst Platz zu greifen und setzt sich dann immer weiter caudalwärts fort. Bei dieser Stellungsänderung und dem Höherwerden der Falte nähert sich ihr Rand in craniocaudaler Richtung immer mehr der ihr gegenüberstehenden Fläche der Leber. Dies hat wieder zur Folge, dass der an der Wand des Sinus venosus endigende caudal gerichtete, schon von vornherein ziemlich kurze Teil des Faltenrandes, der einen kurzen, scharfen, seine Konkavität caudalwärts richtenden Bogen bildet, immer kürzer wird. Und zweitens rückt gleichzeitig dieser Rand caudalwärts immer weiter vor, bis er die dorsale Fläche der Leber erreicht. Und dieses Vorschieben hält gleichen Schritt mit dem Höherwerden der Nebengekrösfalte, so dass man den Eindruck erhält, als würde in der Folge der ventralwärts gerichtete Rand der rechten Nebengekrösfalte ganz allmählich in craniocaudaler Richtung mit der dorsalen Fläche der Leber verwachsen.“ Die Frage, ob es sich tatsächlich um eine Verwachsung der Faltenkuppe mit der Sinuswand handelt „oder ob nur der caudalwärts gerichtete in dorsoventraler Richtung

überaus kurze Rand des Nebengekröses caudalwärts wächst", kann ich nach den Befunden an Micropusembryonen nicht mit Sicherheit beantworten. Hochstetter war in dieser Beziehung insofern glücklicher, als er sie an Hand einer günstigen Querschnittserie in ersterem Sinne beantworten konnte. Ich glaube aber nach den von mir gemachten Beobachtungen, dass für Micropus beide Momente in Betracht kommen dürften. An

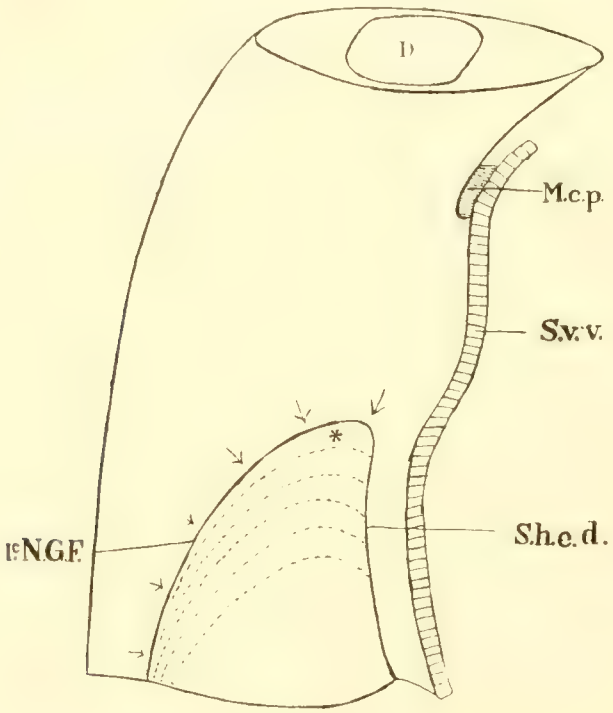

Fig. 63 a.

den in Textfigg. 63 a und b abgebildeten Schemen habe ich anschaulich zu machen versucht, wie ich mir das Wachstum und die Ausbildung der Nebengekrösfalte vorstelle. Die Pfeile sollen die Richtung andeuten, in der die Nebengekrösfalte vorwächst, das Sternchen bezeichnet den Eingang in den bereits gebildeten aber noch wenig tiefen Recessus pulmohepaticus dexter. Linkerseits (Textfig. 63 b) sind die Verhältnisse prinzipiell die gleichen wie rechterseits (Textfig. 63 a), nur erstreckt sich die Nebengekrösfalte nicht so weit caudalwärts wie rechts. Dass die Nebengekrösfalte in caudaler Richtung bedeutend vorwachsen

muss, ist übrigens ganz selbstverständlich, wenn wir berücksichtigen, dass die caudalwärts auswachsenden Lungensäcke in die Nebengekröse hinein vorwachsen, in die Nebengekröse, die natürlich bezüglich ihres eigenen Wachstumes mindestens gleichen Schritt halten müssen mit dem Längenwachstum der Lungensäcke. So muss also der craniale konkave Rand des Einganges in den Recessus pulmohepaticus immer weiter

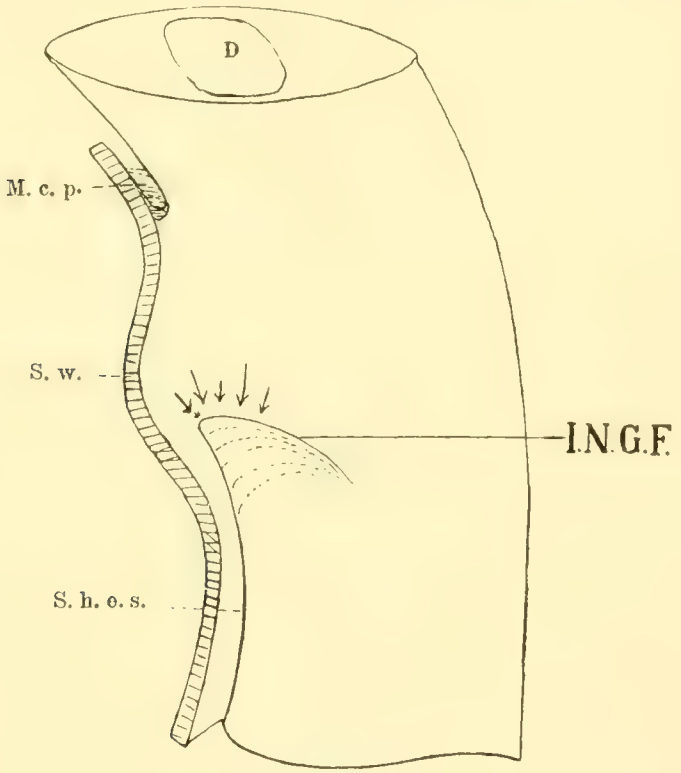

Fig. 63 b.

caudalwärts vorrücken und die Tiefe der Recessus pulmohepatici immer weiter zunehmen. Diese beiden Buchten entstehen und vertiefen sich also infolge des Wachstumes der Nebengekrösfalten und entstehen nicht, wie Broman annehmen zu müssen glaubt, primär als Einstülpungen der Splanchnopleura, die zur Lostrennung der mesodermalen Lungenanlagen vom Darme führen.

Nun erhebt sich aber eine weitere Frage: Ist die Vertiefung der Rinne, die Broman Recessus mesentericoentericus

nennt, darauf zurückzuführen, dass das Cölomepithel des Grundes dieser Rinde aktiv in dorsaler Richtung vorwächst oder erfolgt die Vertiefung dieser Rinne nur sekundär dadurch, dass die sie lateral begrenzende Nebengekrösfalte höher wird? Hochstetter konnte an Hand seiner Serien durch Emysembryonen nicht mit Sicherheit entscheiden, ob ein aktives Zurückweichen des Grundes dieser Rinne erfolgt. Die gleichen Gründe, die Hochstetter zwangen, diese Frage offen zu lassen, machten es auch mir unmöglich, diesbezüglich bei Micropusembryonen eine Entscheidung zu treffen.

Werfen wir nur noch kurz einen Blick auf die Entwickelung der Nebengekrösfalte und der Recessus pulmohepatici des Hühnchens, der Gans und des Sperlings. Beim Hühnchen weicht die Bildungsweise dieser Peritonealbuchten einigermassen von der ab, wie sie im vorhergehenden für Micropus apus geschildert wurde. Es hängt dies vor allem damit zusammen, dass bei jungen Embryonen dieser Form, bei denen von diesen Buchten noch nichts zu sehen ist, der Sulcus hepatoentericus dexter et sinister cranial keinen Abschluss finden, so wie ein solcher etwa bei Micropusembryonen nachgewiesen werden konnte, sondern cranialwärts kontinuierlich bis in das Gebiet des Mesocardium posterius auslaufen. Ein solcher Abschluss fehlt hier anscheinend deshalb, weil das Darmrohr junger Hühnchenembryonen (23 Urwirbel zählend) ganz anders gestaltet ist als bei gleichalterigen Spyrschwalbenembryonen. Die Textfigg. 43 und 44 im 1. Teil dieser Arbeit zeigen das deutlich. Die das entodermale Darmrohr bekleidenden Splanchnopleuraplatten konvergieren infolgedessen steil gegen den Sinus venosus zu und kommen unmittelbar ventral vom Darmrohr, bevor sie auf die Wand des Sinus venosus übergehen, allerdings nur im Bereiche einer ganz kurzen Strecke, zur gegenseitigen Berührung. Dagegen finden wir bei Micropus apus und bei Passer domesticus diese Umschlagstelle der beiden Splanchnopleuralamellen in

der Höhe, in der später der Sulcus hepatoentericus seinen cranialen Abschluss findet, weit voneinander entfernt liegen, so dass an dieser Stelle die ventrale Darmwand dem Endocardhäutchen des Sinus venosus breit aufliegen kann (vgl. die Textfigg. 1—3, 15, 17, 20 u. 22). Erst sehr viel später, wenn bereits die Lungenausladungen sehr deutlich zu sehen sind, weichen dann auch bei Hühnerembryonen in der in Betracht kommenden Gegend die beiden Splanchnopleuralamellen dort, wo sie vom Darmrohr auf die Sinuswand übergehen, ganz allmählich auseinander, so dass, wenn die Recessus pulmohepatici bereits gebildet sind, die Verhältnisse denen von Micropus-

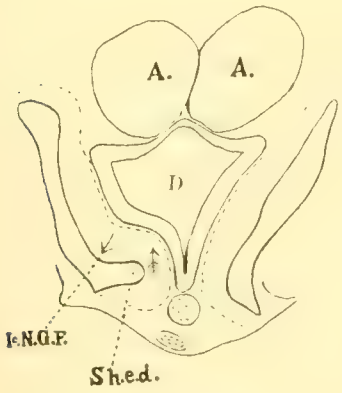

Fig. 64.

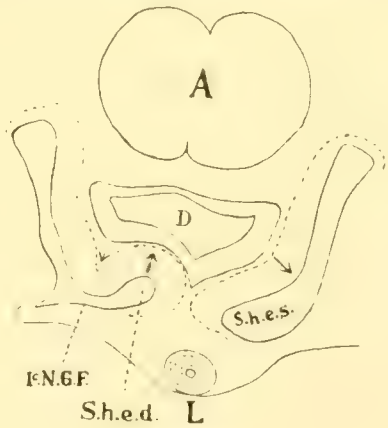

Fig. 65.

embryonen wieder recht ähnlich werden. Diese etwas abweichenden Verhältnisse der Sulci hepatoenterici haben aber auf die Bildung der Nebengekröse und der Recessus pulmohepatici einen grossen Einfluss; aus ihnen heraus lässt sich teilweise die Verschiedenheit erklären, die in dieser Beziehung zwischen den Hühnerembryonen einer- (wie ich gleich hier einfügen will, nimmt die Gans eine Mittelstellung ein) und den Embryonen von Micropus und Passer andererseits herrscht. Während bei den letzteren zwei Formen der scharfe, unvermittelte craniale Abschluss des Sulcus hepatoentericus schon nachweisbar ist, bevor die Nebengekrösfalte entsteht oder während sie im Entstehen begriffen ist, erhebt sich bei der

ersteren Form die Nebengekrösfalte, auch die linke, bevor der Sulcus hepatoentericus cranial durch das lokale Auseinanderweichen der Umschlagstelle der Splanchnopleuralamellen der beiden Seiten einen Abschluss gefunden hat.

Das erste Auftreten der Nebengekrösfalte sah ich bei jenen zwei Embryonen mit 23 und 24 Urwirbeln, deren durch das Gebiet des späteren Lungendarmsegmentes geführte Querschnitte in den Textfigg. 43 u. 44 auf S. 576 wiedergegeben sind. Auch bezüglich des ersten Auftretens der Nebengekrösfalte herrschen beim Hühnchen Verhältnisse, die von den bei Micropus apus angetroffenen bis zu einem gewissen Grade abweichen. Sobald sich an der Wand des caudalen Abschnittes des bereits geschlossenen Darmrohres jene ventrolateralen Rinnen (vgl. die Anmerkung auf S. 578) zu bilden beginnen, die sich im Gebiete des Lungendarmsegmentes weiter vorbuchten, um den Mutterboden für die Lungenausstülpungen zu liefern, treffen wir auf die erste Anlage der Nebengekrösfalte. Die Splanchnopleura wölbt sich ähnlich wie die von ihr bekleidete Wand des entodermalen Darmrohres in ventrolateraler Richtung vor; Textfig. 64 zeigt die Skizze eines Querschnittes, der einige Schnitte caudal von dem Schnitte der Fig. 44 geführt ist und der dieses Verhältnis deutlich erkennen lässt. Dadurch nun, dass sich die Splanchnopleura an der gekennzeichneten Stelle ventralwärts stärker vorbuchtet, andererseits aber — es ist das vielleicht das wichtigerere Moment — die die Auskleidung des Sulcus hepatoentericus bildende Splanchnopleuralamelle wächst und infolgedessen in der durch den gefiederten Pfeil angedeuteten Richtung gegen die Darmwand sich vorschiebt, erhalten wir das Querschnittsbild, wie es ein in der betreffenden Höhe geführter Schnitt durch einen Embryo von 25 Urwirbeln darbietet (Textfig. 65). Wir haben jetzt bei r.N.G.F. eine schön ausgebildete Splanchnopleurafalte, die Anlage des rechten Nebengekröses, vor uns, deren First beinahe rein ventral gerichtet ist. Median-

wärts von ihr aber befindet sich eine der mehrfach erwähnten rinnenförmigen Ausbuchtung der Darmwand parallel verlaufende rinnenförmig gestaltete Splanchnopleurabucht, die in dorsaler Richtung gegen die Darmwand anzudrängen und sie einzubuchten scheint. Wenige Schnitte cranial von dem Schnitte der Textfig. 65 verschwindet sowohl die der Nebengekrösfalte entsprechende Vorwölbung als auch die medial von ihr gelegene rinnenförmige Bucht. Dafür sieht man wie dort, wo von diesen beiden Bildungen nichts mehr wahrzunehmen ist, dass das ventrale Gekröse zwischen Darm und Sinus venosus dadurch verbreitert erscheint, dass die beiden dieses Gekröse

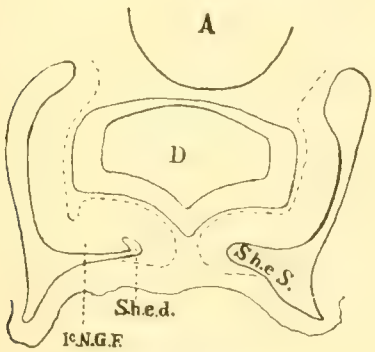

Fig. 66 a.

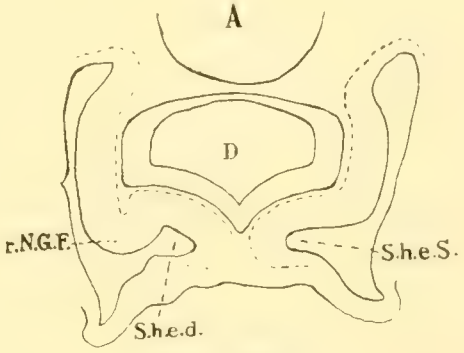

Fig. 66 b.

ursprünglich allein bildenden Splanchnopleuralamellen etwas auseinander gewichen sind und sich zwischen ihnen spärliches embryonales Bindegewebe angesammelt hat.

Besser ausgebildet als bei dem Embryo mit 25 Urwirbeln ist die Nebengekrösfalte und die medial von ihr befindliche Rinne bei dem Embryo Nr. IV (vgl. S. 577) mit 27 Urwirbeln. Die nebenstehenden Textfigg. 66 a u. 66 b zeigen die Bilder zweier aufeinander folgender Querschnitte durch diesen Embryo im Gebiete des cranialen Endes der Nebengekrösfalte. Textfig. 66 b zeigt diese Falte ziemlich genau sagittal gestellt und die von ihr begrenzte rinnenförmige Bucht gegenüber dem Embryo mit 25 Urwirbeln etwas vertieft. Textfig. 66 a zeigt die Falte medianwärts umgebogen und ihren First zugeschärft. Auf diesen

Schnitt folgt dann cranialwärts der in Textfig. 46 auf S. 577 abgebildete, an dem die Splanchnopleura im Gebiete des Sulcus hepatoentericus dorsalwärts eine Verdickung zeigt, welche sich lateralwärts als kleiner Keil zwischen Darmwand und Splanchnopleura vorschiebt. Wie ein Vergleich der drei in Betracht kommenden Schnittbilder (Textfigg. 65, 66 a u. 46) ergibt, ist dieser Keil nichts anderes als die Fortsetzung der ventralen Lippe der Nebengekrösfalte. Was lässt sich nun auf Grund dieser drei Bilder über das Verhalten der cranialen Enden der Nebengekrösfalten aussagen? Ich glaube, dass die Antwort

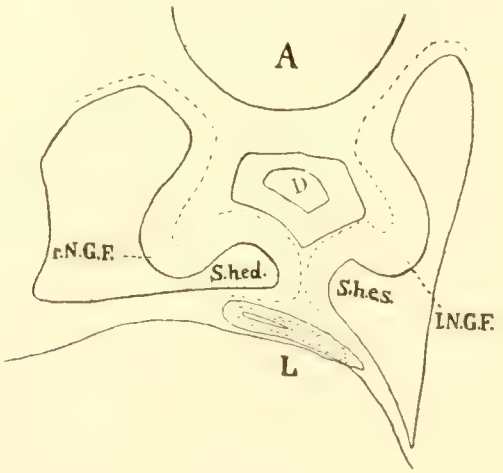

Fig. 67.

auf diese Frage nur dahin lauten kann, dass die Nebengekrösfalte an ihrem cranialen Ende medianwärts umbiegt, so dass sich dieses Ende frontal einstellt und seinen Rand caudalwärts wendet. Allerdings ist die Falte in diesem cranialsten Abschnitt noch überaus niedrig (kaum 10 μ hoch), da sie hier eben erst in Entstehung begriffen ist. Untersucht man die unmittelbar cranial von dem Schnitt der Textfig. 46 geführten Schnitte, so sieht man, dass das ventrale Gekröse wieder etwas breiter geworden ist als bei dem Embryo mit 25 Urwirbeln. Die Anlage der linken Nebengekrösfalte aber ist bei diesem Embryo kaum erst in einer Andeutung vorhanden. Sehr deutlich hingegen ist sie bereits bei einem Embryo (Nr. VII) mit

30 Urwirbeln. Dies zeigt die nebenstehende Textfig. 67, ebenso dass die rechte Nebengekrösfalte auch noch wieder entsprechend höher geworden ist. Textfig. 68 zeigt dann wieder einen weiter cranial geführten Schnitt, der den caudalwärts gerichteten Rand der cranialen Partie der rechten Nebengekrösfalte sowie den in craniocaudaler Richtung nur 10 μ tiefen von ihr begrenzten Recessus pulmohepaticus dexter durchschneidet. Die Fig. 68 ist deshalb besonders instruktiv, weil aus ihr die frontale Stellung des den Recessus pulmohepaticus dexter ventralwärts be-

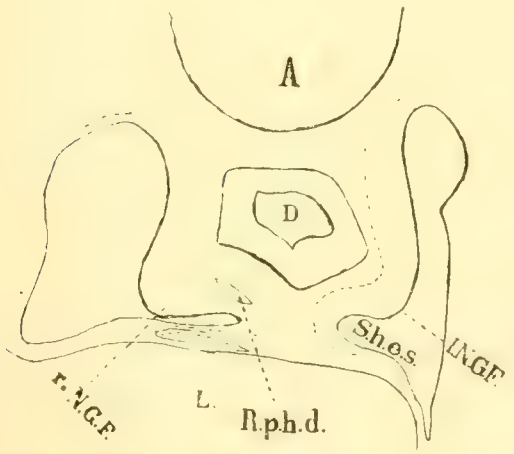

Fig. 68.

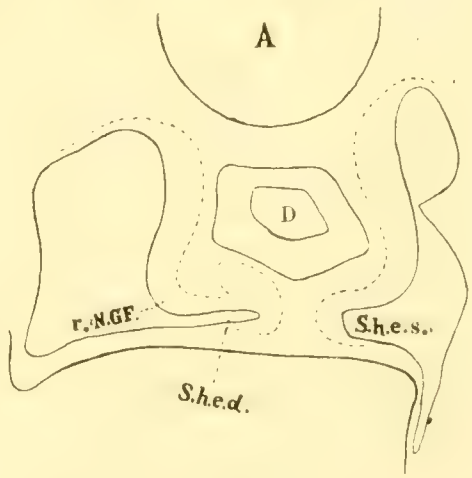

Fig. 69.

grenzenden Faltenabschnittes deutlich ersichtlich ist. Textfig. 69 endlich zeigt einen Schnitt, der cranial an den der Textfig. 68 unmittelbar anschliesst und bei dem nur noch die craniale Wand des Recessus pulmohepaticus dexter tangential getroffen ist. Dieser Schnitt zeigt auch, wie in dieser Höhe das ventrale Gekröse durch Auseinanderweichen der beiden Splanchnopleuralamellen wieder breiter wird, eine Breitenzunahme, die an den cranialwärts folgenden Schnitten noch stärker wird.

Textfig. 70 endlich zeigt einen Schnitt durch einen Embryo mit 29 Urwirbeln (Nr. XIV), der in der Höhe des Recessus pulmohepaticus dexter geführt ist; der letztere hatte in craniocaudaler Richtung eine Tiefe von 30 μ. Ein Vergleich dieser

Figur mit Textfigur 68[1]) zeigt, welche Veränderungen inzwischen vor sich gegangen sind. Es ist die Distanz zwischen Darmrohr und Wand des Sinus venosus grösser und der frontal gestellte craniale Abschnitt der rechten Nebengekrösfalte entsprechend mächtiger geworden. Die Gipfelwand des Recessus pulmohepaticus dexter ist in diesem Stadium 30 μ vom caudalen Ende der Lungenanlage entfernt. Ein allseitig geschlossener linker Recessus pulmohepaticus ist noch nicht gebildet. Als seine Anlage kann jedoch die Rinne an der medialen Seite der linken Nebengekrösfalte gelten (vgl. Text-

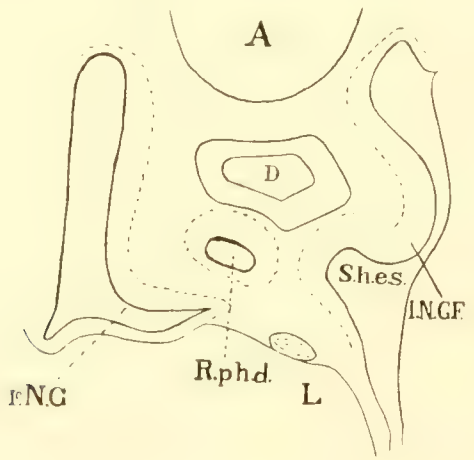

Fig. 70.

figur 70). Verfolgt man jedoch diese Falte cranialwärts, so sieht man, dass sie im Begriffe ist, sich medianwärts zu verlängern, also sich hier ähnlich zu verhalten wie die gleiche Falte der rechten Seite. Die Untersuchung älterer Stadien lehrt denn auch, dass die linke Nebengekrösfalte tatsächlich später medianwärts umbiegt und sich in ihrem cranialsten Teil annähernd frontal stellt und so die ventrale resp. ventrolaterale Wand des Recessus pulmohepaticus sinister bildet.

Bei zwei Embryonen von 35—36 Urwirbeln — die Lungenanlagen dieser Embryonen sind in den Figg. 30, 31 u. 32 auf

[1]) Der Schnitt der Fig. 68 ist ungefähr in derselben Höhe geführt wie der Schnitt der Fig. 70.

Taf. 32/33 abgebildet — stand der Gipfel des rechten Recessus pulmohepaticus 60 μ, der des linken Recessus 40 μ von dem Bifurkationsrande der Lungenanlage entfernt. Es kann also, und dafür sprechen auch analoge Beobachtungen an anderen Hühnerembryonen, wohl keine Rede davon sein, dass bei dieser Form ein aktives Vordringen der Recessus pulmohepatici in cranialer Richtung erfolgt.

Aus den über die Entwickelung der Nebengekröse und der von ihnen begrenzten Peritonealbuchten beim Hühnchen mitgeteilten Beobachtungen geht somit hervor, dass die Anlage dieser Bildungen in etwas anderer Weise erfolgt als bei den Embryonen von Micropus. Die Verschiedenheiten bestehen vor allem in einer durch die eigenartigen Verhältnisse des cranialen Teiles des Sulcus hepatoentericus bedingten geänderten Stellung des cranialsten Teiles der rechten Nebengekrösfalte, die beim Hühnchen eine beinahe frontale Stellung einnimmt, während sie bei Micropus ähnlich wie bei Emys sagittal eingestellt ist. Mit dieser geänderten Stellung der rechten Nebengekrösfalte hängt dann vielleicht auch die Bildung der rinnenförmigen Bucht an der medialen Seite der rechten Nebengekrösfalte zusammen, deren Entstehung möglicherweise erst die Entwickelung des cranialsten frontal gestellten Faltenteiles ermöglicht.

Die Entstehung dieser rinnenförmigen Bucht kann wahrscheinlich auf zweierlei zurückgeführt werden: erstens und zwar gewiss zum grösseren Teil auf die Erhebung der Nebengekrösfalte, zweitens aber auch auf ein Flächenwachstum der Splanchnopleura, wodurch eine Ausbuchtung[1]) der Splanchnopleura medial von der Nebengekrösfalte in dorsaler Richtung resultiert. Diese Unterschiede in der Bildung der Recessus pulmohepatici beim Hühnchen und bei Micropus sind nun gewiss nicht unbedeutend und unwesentlich. Aber sie sind, wie

[1]) Es dürfte hier der Ausdruck „Einbuchtung“ eher am Platze sein.

ich glaube, doch keineswegs von prinzipieller Bedeutung; denn in beiden Fällen kann doch wohl gesagt werden, dass die Bildung der Recessus pulmohepatici bedingt ist durch die Bildung der Nebengekrösfalte und dass diese stets als das primäre Moment in der Entstehung dieser Buchten anzusehen sind. Ohne in ihrer Entwickelung cranial- und ventralwärts bis auf die Sinuswand vorgreifende Nebengekrösfalten kann es weder bei Micropus noch auch beim Hühnchen zur Bildung eines allseitig geschlossenen Recessus pulmohepaticus kommen.

Ich möchte ferner nochmals hervorheben, dass weder bei den Embryonen von Micropus noch bei denen des Hühnchens ein Vordringen der Recessus pulmohepatici in cranialer Richtung nachgewiesen werden konnte. Das gleiche gilt aber in dieser Beziehung auch für die Embryonen des Sperlings und der Gans.

Was die erste Anlage des Recessus pulmohepaticus bei Sperlingsembryonen anbelangt, so kann ich nur sagen, dass die erste Anlage des die Peritonealbucht der rechten Seite lateralwärts begrenzenden Nebengekröses in Form einer plumpen wulstförmigen Splanchnopleurafalte auftritt und dass ein beinahe gleicher Prozess linkerseits etwas später einsetzend zur Bildung des linken Nebengekröses führt. Die richtige Beurteilung der Wachstumsverhältnisse der beiden Nebengekrösfalten von Sperlingsembryonen wird jedoch dadurch, dass sich bei ihnen in dem betreffenden Entwickelungsstadium zwischen Splanchnopleura und Darmwand bereits ein reichliches Lager von Mesodermzellen eingeschoben hat und das Epithel der Splanchnopleura in voller Auflösung begriffen ist, ungemein erschwert. Im grossen und ganzen aber scheinen Verhältnisse vorzuherrschen, die sich, auch was die Bildung der Recessus pulmohepatici anbelangt, eng an die bei Micropusembryonen vorgefundenen anschliessen. Doch zeigen sich die Dinge bei Passerembryonen lange nicht so klar wie bei Micropus-

embryonen, und ich muss gestehen, dass ich, wenn ich auf die Untersuchung solcher Embryonen allein angewiesen geblieben wäre und nicht auch die bei weitem viel klareren Verhältnisse bei Micropusembryonen kennen gelernt hätte, über die Bildung der Nebengekröse bei Passer zu keinem bestimmten Resultate gekommen wäre. Erst die Untersuchung der Micropusembryonen brachte mir Aufklärung über manche schon vorher bei Passerembryonen gesehene, aber nicht klar zu deutende Verhältnisse.

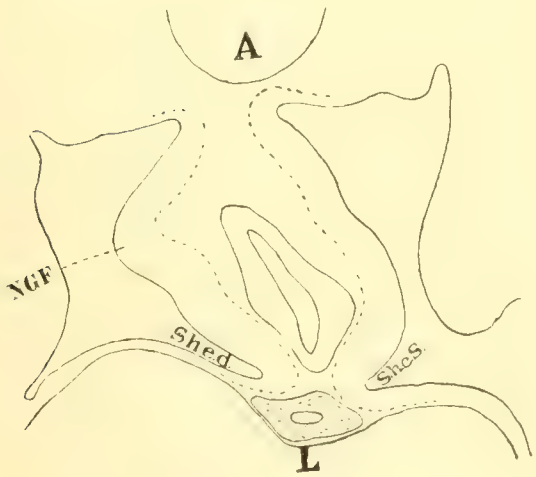

Fig. 71.

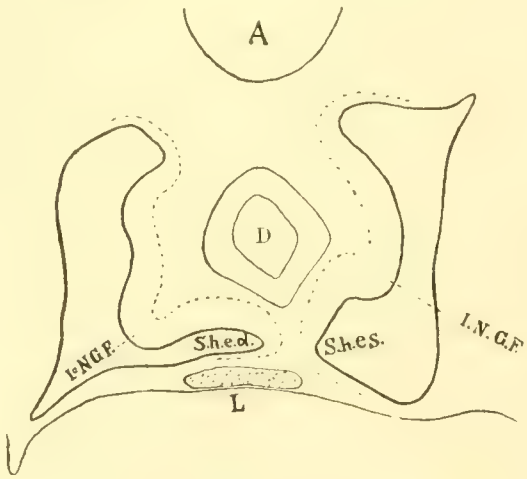

Fig. 72.

Bei Gänseembryonen treffen wir bezüglich der Anlage der Nebengekrösfalte ähnliche Verhältnisse an wie es die sind, die für Micropusembryonen geschildert wurden. Die „Plica mesogastrica“ erhebt sich rechterseits als eine lange keilförmige Falte der rechten Splanchnopleuraplatte, dorsocaudal niedrig beginnend (Textfig. 71)[1]) und in ihrem cranioventralen Verlaufe immer höher werdend (Textfig. 72). Von der Höhe des Querschnittes der Textfig. 72 an wird sie dann wieder niedriger und verliert allmählich ihren Faltencharakter, so dass sie in der Querschnittshöhe, in der der caudale Teil der ventro-

[1]) Die Fig. 71—73 beziehen sich auf einen Embryo mit 35 Urwirbeln (Embryo Nr. 3).

lateralen Lungenaussackungen getroffen ist, nur noch als breiter Wulst erscheint (Textfig. 73). Zwei Schnitte cranial von dem Schnitte der Textfig. 73 endigt dann der Sulcus hepatoentericus, indem sich das ventrale Gekröse plötzlich und ziemlich unvermittelt verbreitert. Die linke Nebengekrösfalte bildet sich in ähnlicher Weise wie die rechte, erreicht aber niemals die gleiche Längenausdehnung, das heisst, sie verstreicht caudal viel früher als die rechte. Über die Art und Weise, wie sich die Recessus

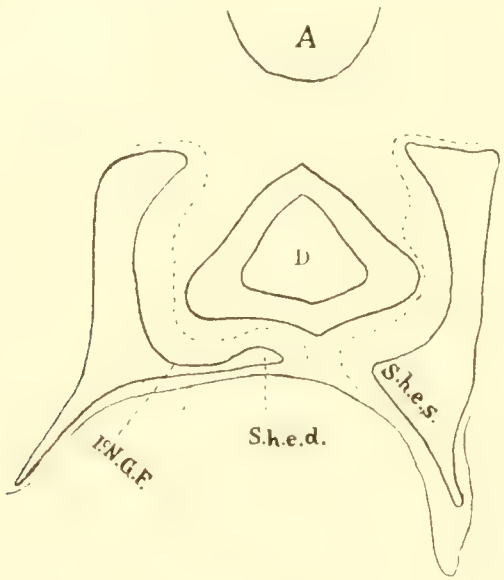

Fig. 73.

pulmohepatici bei Gänseembryonen bilden, vermag ich leider Bestimmtes nicht auszusagen, da mein Material zur Beantwortung dieser Frage nicht ausreichte. Ein Embryo mit 36 bis 37 Urwirbeln bot ähnliche Verhältnisse der Nebengekrösfalte dar wie Embryo Nr. 3 mit 35 Urwirbeln, und ein Embryo mit 38 Urwirbeln erwies sich als nicht normal gebildet. Bei einem Embryo mit 44 Urwirbeln aber waren bereits beide Recessus gebildet und hatten eine nicht unansehnliche Tiefe. Der rechte erschien auf 9 Schnitten (90 μ), der linke auf 6 Schnitten (60 μ) allseitig geschlossen.

Volle Klarheit über die Frage nach der Entstehungsweise

der Nebengekröse und der Recessus pulmohepatici bei den Vögeln wird man erst dann erlangen, wenn ein möglichst reichhaltiges Embryonenmaterial verschiedener anderer Vogelarten daraufhin untersucht sein wird. Ich glaube allerdings, dass dann das bei Micropusembryonen doch ziemlich klar zutage liegende Prinzip der Bildungsweise der „Plica mesogastrica“ und der Recessus pulmohepatici als das überhaupt bei Vogelembryonen bezüglich dieser Bildungen gültige Prinzip wird hingestellt werden können.

Verzeichnis der im Texte angeführten Literatur.

1. Bär, Karl Ernst v., Über die Entwickelungsgeschichte der Tiere, Beobachtungen und Reflexionen. 1828.
2. Balfour, M., Handbuch der vergleichenden Embryologie. 1880., Bd. II.
3. Bischoff, Th. W., Entwickelungsgeschichte der Säugetiere. 1879.
4. Broman, I., Die Entwickelungsgeschichte der Bursa omentalis und ähnlicher Rezessbildungen bei Wirbeltieren. Wiesbaden. 1904.
5. Brauns Klassen und Ordnungen des Tierreiches. 1891.
6. Giannelli, L., Contributo allo studio delle prime fasi di sviluppo del l'apparecchio polmonare nei Vertebrati. Archivio italiano di Anatomia e di Embriologia. Vol. VIII. Fasc. 3°. 1910.
7. Göppert, E., In Hertwig's Handbuch der vergleichenden und experimentellen Entwickelungsgeschichte der Wirbeltiere. Bd. 2. 1. T. 1906.
8. Götte, Al., Beiträge zur Entwickelungsgeschichte des Darmkanals im Hühnchen. 1867.
9. Greil, A., Über die Anlage der Lungen sowie der ultimobranchialen (postbranchialen, supraperikardialen) Körper bei anuren Amphibien. Anat Hefte. Bd. XXIX. 1905 p. 445—505.
10. Hochstetter, Ferd., Beiträge zur Entwickelungsgeschichte der europäischen Sumpfschildkröte (Emys lutaria Manili). 2. Die ersten Entwickelungsstadien der Lunge und die Bildung der sogenannten Nebengekröse. Wien 1908. Denkschrift d. math.-naturwissensch. Klasse d. kaiserl. Akad. d. Wissenschaft.
11. Kastschenko, N., Das Schlundspaltengebiet des Hühnchens. Archiv f. Anat. und Physiol., Anat. Abt. 1887.
12. Keibel, F., Normentafel zur Entwickelungsgeschichte des Hühnchens. 1900.
13. Koelliker, A. Entwickelungsgeschichte der Menschen und der höheren Tiere. 1879.
14. Rathke, H., Über die Entwickelung der Atemwerkzeuge bei Vögeln und Säugetieren. Acta acad. Carol. Leopold. 1824. VI. T.
15. Reichert, M., Entwickelungsleben im Wirbeltierreich.
16. Remak, Rd., Untersuchungen über die Entwickelung der Wirbeltiere. 1855.
17. Seessel, A., Zur Entwickelungsgeschichte des Vorderdarmes. Archiv für Anat. u. Physiol. Anat. Abt. 1877.
18. Selenka, E., Beiträge zur Entwickelung der Luftsäcke des Huhnes. Zeitschrift für wissenschaftl. Zoologie Bd. XVI. 1866.
19. Tandler, D., und O. Grosser, Normentafel zur Entwickelungsgeschichte des Kiebitzes. 1909.
20. Weber, A. und A. Buvignier, L'origine de ebauchez pulmonaire chez quelques Vertébres supérieurs. Bibliographie anatomique 12. 1903.

Tafelerklärung.

Buchstabenerklärung.

A. = Aorta.
D. = Darmrohr.
D. R. = Darmrinne.
v. D. Pf. = vordere Darmpforte.
D. p. p. = Ductus pleuro-pericardiacus.
G. = Gipfel des Recessus pulmohepaticus dexter.
La. $\overline{Tr.}$ R. = Laryngotrachealrinne.
r., l. L. = rechte, linke Lungenanlage.
ka. Le. = kaudale Leberanlage.
kr.. Le. = kraniale Leberanlage.
ka. Le. G. = kaudaler Lebergang.
kr.. Le. G. = kranialer Lebergang.
M. c. p. = Mesocardium posterius.
M. d. = Mesenterium dorsale.
r., l. N. G. = rechtes, linkes Nebengekröse.
r., l. N. G. F. = rechte, linke, Nebengekrösfalte.
Oe. = Ösophagus.
d. Pa. = dorsale Pankreasanlage.
R., R. = ventrolaterale „Rinnen".
R. p. h d., s. = Recessus pulmohepaticus dexter, sinister.
S. h. e. d., s. = Sulcus hepatoentericus dexter, sinister.
S. m. e. s. = Sulcus mesenterico entericus sinister.
S. W. = Sinuswand.
V. o. m. d., s. = Vena omphalo-mesenterica dextra, sinistra.

Tafel 30/31.

Fig. 1—11. Bilder der Lungenanlage von Sperlingsembryonen nach Plattenmodellen (Vergr. 150 fach) hergestellt. Verhältnis dieser sowie aller nachfolgenden Figuren zu den Modellen $^1/_2 : 1$.

Fig. 12—14 Bilder der Lungenanlage von Spyrschwalbenembryonen.

Tafel 32/33.

Fig. 15—20. Ansichten der Lungenanlage von Spyrschwalbenembryonen; Fig. 21—25 nach Plattenmodellen von Gänseembryonen; das Modell, das den Figg. 22, 23 u. 24 zugrunde lag, wurde in der Vergrösserung 1 : 140 hergestellt.

Fig. 26—32. Ansichten der Lungenanlage bei Hühnchenembryonen.

Fig. 34. Querschnitt durch Micropus-Embryo Nr. 37; der Schnitt der Fig. 34 trifft tangential den Gipfel des Recessus pulmo-hepaticus dexter.

Tafel 34.

Fig. 33. Querschnitt durch den Micropus-Embryo Nr. 22 in der Höhe der deutlichsten Ausbildung der rechten Nebengekrösfalte. Vergr. 200.

Fig. 35. Querschnitt durch die Gegend der rechten Peritonealbucht und des rechten Nebengekröses und der linken Nebengekrösfalte des Embryo Nr. 37.

Fig. 36. Querschnitt durch die Gegend der rechten und linken Nebengekrösfalte desselben Embryo.

Fig. 37. Querschnitt in der Höhe der kaudalen Leberanlage und der auf dem dorsalen Darmgekröse auslaufenden rechten Nebengekrösfalte. Derselbe Embryo.

Fig. 38 u. 39. Rechte und linke Seitenansicht eines Plattenmodelles nach Embryo Nr. 22, die Verhältnisse der rechten Nebengekrösfalte, den rechten und linken Sulcus hepatoentericus darstellend.

Fig. 40. Linke Seitenansicht des Plattenmodelles nach Embryo Nr. 37, die linke, noch sehr niedrige Nebengekrösfalte sowie den linken Sulcus mesenterico entericus darstellend.

Anmerkung: Die Bilder 1—20 auf Tafel 30—32 wurden von meinem Freunde A. Höllrigl gezeichnet, wofür ich ihm an dieser Stelle herzlichst danke.

LYMPHGEFÄSSE

DER

MUSKELN UND SEHNEN DER SCHULTER-GLIEDMASSE DES RINDES.

VON

H. BAUM,
DRESDEN.

Mit 1 Abbildung auf Tafel 35.

Über Injektion von Lymphgefässen quergestreifter Muskeln in centripetaler Richtung, also von ihrem Ursprung aus, und Verfolgen dieser Lymphgefässe bis zu dem zugehörigen Lymphknoten, habe ich, abgesehen von den unten erwähnten Angaben von Oelsner (19)[1]) und Sappey (21) und abgesehen von den Lymphgefässen des Zwerchfellmuskels, keine Abhandlungen in der Literatur gefunden; ebenso fehlen alle derartigen Angaben über Lymphgefässe von Sehnen. Noch weniger kann danach naturgemäss die Rede davon sein, dass ganze Muskel- und Sehnengruppen oder gar das ganze Muskel- und Sehnensystem einer Tierart systematisch auf das Verhalten ihrer Lymphgefässe und Verfolgen der letzteren bis zu ihren Lymphknoten untersucht worden sind. Dass trotzdem Sehnen und Muskeln Lymphgefässe besitzen, ist seit langem bekannt und besonders durch die Arbeiten von Recklinghausen (27), Ludwig und Schweigger-Seidel (16), G. u. E. Hoggan (12), Klein (14), Arnold (1) u. a. in speziellen Untersuchungen festgestellt worden, wenn auch im einzelnen selbst heute noch so manche Kontroverse besteht, wie schon die nachfolgende kurze Literaturübersicht beweisen mag.

Nach den angegebenen Autoren bilden die Lymphgefässe im Muskel Netze, die im perimuskulären und — „bratrostförmig“ (Hoggan) — im intermuskulären Bindegewebe, vor allem in dem die grösseren

[1]) Das Literaturverzeichnis findet sich am Ende der Arbeit.

Muskelabteilungen verbindenden Gewebe in der Nachbarschaft der Blutgefässe liegen. Aus den Netzen entwickeln sich spärlich Lymphgefässe, die mit den Verästelungen der kleinen Blutgefässe verlaufen; nur Toldt (26) erkennt den Muskeln Lymphgefässe in reichlicher Menge zu. Hoggan (12) hat an der Oberfläche der Muskeln bei kleineren Säugetieren klappenführende Lymphgefässnetze und grössere klappenlose Lymphreservoire festgestellt. Heidenhain (11) fand die Muskellymphgefässe bei seinen Untersuchungen über die Verbreitungswege des Brustkrebses im M. pectoralis major (Krebszelleninjektion). Die Lymphgefässe der Sehnen haben besonders Ludwig und Schweigger-Seidel (16) untersucht; nach ihnen füllen sich bei Einstichinjektion runder Sehnen sowohl an der Oberfläche als in der Tiefe Lymphgefässe; im Innern der Sehnen sind die Lymphbahnen weniger zahlreich als an der Oberfläche, wo sie reiche Netze mit langgezogenen, oblongen, leiterförmigen Maschen bilden.

Die Lehrbücher der makroskopischen und mikroskopischen Anatomie des Menschen und der Haussäugetiere erwähnen entweder gar nichts von den Lymphgefässen der Muskeln oder äussern sich in dem angegebenen Sinne; nur Koelliker (15) spricht sich ausführlicher über die Muskellymphgefässe aus; er gibt an: die Lymphgefässe der Muskeln sind spärlich, und zwar finden wir in kleinen Muskeln, wie Omohyoideus und Subcruralis, keine Lymphgefässe und bei den grösseren Muskeln nur bei gewissen einzelnen solche von 0,45—0,56 mm in Begleitung der zutretenden Gefässe. Da nun auch die tiefen oder Muskelgefässe der Extremitäten nur von spärlichen Lymphgefässen begleitet sind, von denen zum Teil sicher ist, dass sie nicht einmal von Muskeln kommen, so erscheint es gerechtfertigt anzunehmen, dass wenn bei grösseren Muskeln wirklich einige Lymphgefässe vorkommen, dieselben doch nicht zwischen die sekundären Bündel hineingehen, sondern nur in dem reicheren Perimysium zwischen den grösseren lockeren Abteilungen derselben verlaufen.

Auch über die Lymphgefässe der Sehnen machen die erwähnten Lehrbücher keine oder nur spärliche Angaben, die sich überdies z. T. direkt widersprechen. So sagt Lungwitz (17): Auch die Lymphgefässe sind in den Sehnen spärlich vertreten. Auf der Oberfläche der Sehnen bilden sie Netze mit viereckigen Maschen. Im Innern der Sehnen treten sie vereinzelt im interfasciculären Bindegewebe auf. Nach verschiedenen Autoren ist ihr Vorkommen nicht erwiesen. Stöhr (24) schreibt, dass Lymphgefässe sich nur an der Oberfläche der Sehnen finden, während nach Koelliker (15) in den Sehnen, Fascien und Synovialhäuten des Muskelsystems noch niemand Lymphgefässe gesehen hat. Nach Rauber-Kopsch (20) sind dagegen reichlichere Lymphgefässe an der Oberfläche und in der Tiefe der Sehnen und Fascien nachgewiesen worden, während nach Scymonowicz (23) die Lymphgefässe vor allem im Bindegewebe an der Oberfläche der Sehnen ziemlich reiche Netze bilden.

Ich habe nun gelegentlich der Bearbeitung des Lymphgefässsystems des Rindes, mit dem ich mich seit Jahren fast ausschliesslich beschäftige, auch die Darstellung der Lymphgefässe der quergestreiften Muskeln und ihrer Sehnen versucht und zwar mit Erfolg. Ich habe die Lymphgefässe wohl aller Skelettmuskeln des Rindes und ihrer Sehnen injiziert und in jedem einzelnen Falle die Lymphgefässe bis zu den zu ihnen gehörigen Lymphknoten verfolgt. Im nachfolgenden will ich versuchen, die Lymphgefässe der Muskeln und ihrer Sehnen an der Schultergliedmasse des Rindes zu schildern; die Beschreibung der Lymphgefässe der übrigen Muskeln und Sehnen wird in dem später erscheinenden Werke: „Das Lymphgefässsystem des Rindes" erfolgen. Ehe ich auf die Schilderung der Lymphgefässe der einzelnen Muskeln und ihrer Sehnen eingehe, will ich noch einige Angaben über die Technik der Injektion und das allgemeine Verhalten der Muskellymphgefässe machen.

Sehnen- und Muskellymphgefässe habe ich durch Einstichinjektion gefüllt. Zur Injektion verwandte ich die von Bartels (3) beschriebene Rekordspritze in Verbindung mit feinen, nur 0,29 mm starken Metallkanülen; als Injektionsflüssigkeit benutzte ich folgende Lösung: Die in Stanniolтuben erhältliche Preussischblau-Ölfarbe wird in einen Tiegel gebracht, dann mit reinem Terpentinöl so lange sorgfältig verrieben, bis ein gleichmässiger, dünner Brei entsteht; die Menge des Terpentinöls wird nach dem Augenmass bestimmt. Ich verwende aber nicht so viel, wie Gerota (10a) angibt (2 g Ölfarbe und 3 g Terpentinöl, sondern eher umgekehrt 3 g Farbe und 2 g Terpentinöl). Alsdann wird ungefähr die drei- bis fünffache Menge Äther zugesetzt und die Mischung durch Fensterputzleder (Hirschleder) filtriert.

Für die Technik lässt sich kaum etwas Bestimmtes angeben. Es sind möglichst feine Kanülen zu benutzen. Im

übrigen kommt viel auf Übung und Geduld an. Auch ich habe im Anfang, besonders bei Injektionen von Sehnenlymphgefässen, viele Misserfolge zu verzeichnen gehabt, die mit steigender Übung mehr und mehr schwanden.

Sehr oft, oder sogar in der Regel, kann man den Erfolg der Injektion dadurch günstig beeinflussen, dass man im Anschluss an die letztere, die möglichst langsam erfolgen soll, die Injektionsstelle und ihre Umgebung mitsamt dem Farbextravasat, ohne das es bei dem weichen, widerstandslosen Muskelgewebe wohl überhaupt nicht abgehen wird, massiert oder etwas knetet bzw. streicht und drückt. Vielleicht spielt dieser Vorgang sogar die Hauptrolle bei der Injektion der Muskellymphgefässe. Ich bin auf diesen Gedanken freilich erst gekommen, nachdem ich die Untersuchungen über die Muskellymphgefässe schon fast abgeschlossen hatte. Es ist mir damit gleichzeitig mehr und mehr die Bedeutung der auf S. 631 erwähnten Tatsache von Oelsner (19) zum Bewusstsein gekommen, die im Effekt offenbar dem von mir geschilderten Vorgange entspricht. Ich habe jedenfalls ganz unabhängig von Oelsner die Injektion der Muskellymphgefässe anfangs ganz schüchtern, später mehr und mehr zielbewusst durch Massieren und Kneten der Injektionsstelle und des gesetzten Farbextravasates versucht oder die Injektion dadurch mindestens unterstützt. Durch die hierbei erzielten Erfolge ist mir klar geworden, dass Oelsner (19) streng genommen dieselben Manipulationen ausgeführt hat. Ich wurde in der Auffassung, dass man durch Kneten, Massieren etc. der das gesetzte Farbextravasat enthaltenden Injektionsstelle die Farbflüssigkeit geradezu mechanisch in die offenbar mit offenen Stomata oder funktionell gleichwertigen Einrichtungen beginnenden Muskellymphgefässe hineindrücken und dadurch den Erfolg der Injektion sehr günstig beeinflussen kann, besonders bestärkt, als es mir gelungen war, die Lymphgefässe der Mandeln durch Einreiben der Farb-

flüssigkeit auf die Oberfläche derselben und die Lymphgefässe der Gelenkhöhlen durch Einbringen der Farbflüssigkeit in die unversehrte Gelenkhöhle und Nachahmen der Gelenkbewegungen [siehe die unter (5) und (6) erwähnten Arbeiten von mir] zu injizieren. — Auch in anderer Weise muss man sehr oft nachhelfen. Da die vis a tergo eine sehr geringe ist, fliesst selbst dann, wenn Injektionsflüssigkeit in Lymphgefässe eingedrungen ist, diese in ihnen in der Regel nicht bis zu dem zugehörigen Lymphknoten, der unter Umständen über 1 m entfernt liegen kann. In solchen Fällen muss man nachhelfen, d. h. man drückt die in ein Lymphgefäss eingedrungene, blaue Flüssigkeit mit dem Skalpellstiel allmählich in der Richtung nach dem zugehörigen Lymphknoten vor und sucht dabei fortschreitend das Gefäss zu präparieren. Es ist mir auf diese Weise sehr oft vorgekommen, dass ich schliesslich nur noch eine winzige Menge der blauen Injektionsflüssigkeit, unter Umständen nur noch einige wenige Körnchen von ihr, vorwärts schob, aber sie schliesslich doch bis zu dem zugehörigen Lymphknoten verfolgen konnte. Natürlich gehört hierzu grosse Geduld, Ausdauer und Fertigkeit im Präparieren. Um die Lymphgefässe möglichst vollständig feststellen zu können, wurde bei jedem Muskel von verschiedenen Stellen, bei gestreckten Muskeln z. B. vom proximalen, mittleren und distalen Drittel, aus injiziert. Die Befunde von jeder einzelnen Einstichstelle aus wurden zunächst aufgezeichnet und zum Schlusse, wenn alle wesentlichen Teile des Muskels erledigt waren, eine zusammenfassende Beschreibung gegeben. Auf diese Weise erfordert schon die einmalige Feststellung der Lymphgefässe eines Muskels mehrere Einzelinjektionen, so dass bei der grossen Anzahl der Muskeln und ihrer Sehnen schon die einmalige Feststellung ihrer Lymphgefässe viel Zeit in Anspruch nahm und viel Präparieren verlangte, mehr jedenfalls, als es nach der einfachen Beschreibung der Endresultate auf den ersten

Blick scheinen mag. Trotzdem sind die Lymphgefässe wohl aller Muskeln mindestens zweimal, bei vielen Muskeln und insbesondere solchen, bei denen Zweifel entstehen konnten, aber auch drei- bis viermal injiziert worden.

Dabei hat sich ergeben, dass die Lymphgefässe der Muskeln und ihrer Sehnen doch eine recht grosse Konstanz zeigen; es muss dies um so mehr auffallen, als man nach der ersten Beobachtung solcher Lymphgefässe meinen wird, dass die Muskellymphgefässe den Muskel in ganz unregelmässiger Weise verlassen, weil sie nämlich durchaus nicht immer in Begleitung von Blutgefässen austreten, im Gegenteil, vielleicht die Mehrzahl dieser Lymphgefässe nicht neben Blutgefässen liegt, so dass man, wie schon gesagt, den Eindruck der Unregelmässigkeit gewinnt und zu der Vermutung kommen kann, dass die Muskellymphgefässe den Muskel so unregelmässig und so inkonstant verlassen, dass sich eine allgemein gültige Beschreibung gar nicht wird geben lassen, und dass jede weitere Injektion zu anderen Ergebnissen führen wird. Dem ist aber nicht so. Die scheinbare Unregelmässigkeit wird, wie mehrfache (natürlich an verschiedenen Präparaten) hintereinander ausgeführte Injektionen von derselben Muskelstelle aus ergaben, doch bis zu einem gewissen Grade zur Regelmässigkeit. Es ist mir oft vorgekommen, dass eine nach der ersten Injektion aufgenommene Beschreibung des Befundes fast wörtlich für die Ergebnisse der nachfolgenden Injektionen von der gleichen Stelle aus stimmte, obgleich es sich anscheinend um unregelmässige Verhältnisse handelte.

Natürlich wird bei der grossen Anzahl ausgedehnter Muskeln und Sehnen die nachfolgende Beschreibung ihrer Lymphgefässe nicht garantieren können, dass 1. jede Stelle eines Muskels berücksichtigt ist, und dass 2. die gegebene Beschreibung für jeden Fall wörtlich richtig ist. Sie soll nur das

Ergebnis einer 2—4maligen Injektion der Lymphgefässe eines jeden Muskels von verschiedenen Stellen desselben aus sein und wird als solche im Durchschnitt richtig und erschöpfend sein. Dass trotzdem durch öfter wiederholte Injektionen der Lymphgefässe eines Muskels, die zudem möglichst viele Stellen desselben berücksichtigen, kleine Modifikationen eintreten werden oder können, und dass auf diese Weise noch manches Muskellymphgefäss sich wird entdecken lassen, kann niemandem verständlicher sein als mir. Ich erwähne dies nur, damit nicht Anfänger auf dem Gebiete der Anatomie (besonders Doktoranden) ausser Rand und Band geraten mögen, wenn sie noch ein neues Lymphgefäss entdecken, und dass sie nicht glauben mögen, dass sie damit eine grosse Lücke ausgefüllt haben; solche Befunde werden selbstverständlich sein.

Wie schon oben (S. 625) erwähnt, sind mir aus der Literatur kaum Angaben bekannt geworden, dass Muskellymphgefässe mit Erfolg in centripetaler Richtung injiziert und bis zum zugehörigen Lymphknoten verfolgt worden seien; nur zwei diesbezügliche Angaben habe ich gefunden; die eine stammt von Oelsner. Oelsner (19) hat (nach Bartels [3]) versucht, die Lymphgefässe des M. pectoralis major zu injizieren; aber es gelang nicht; „wenn aber kleine Farbstoffextravasate im Muskel gesetzt wurden und dann mit einem dünnen Spatel durch zartes Streichen eine Verteilung des Farbstoffes versucht wurde, so füllten sich jedesmal feine und feinste Kanäle genau parallel mit dem Faserverlaufe, durch die auf dem Sternum ein zartes Netz mit Gerotascher Mischung injiziert wurde, das unzweifelhaft Lymphgefässen den Ursprung gab. Diese Lymphgefässe perforierten hart am Sternum die Intercostalräume auf der dem injizierten Muskel entgegengesetzten Seite zugleich mit den Blutgefässen und gingen zu den Lgl. sternales.“ Sehr interessant ist weiter der folgende von Oelsner (19) erhobene Befund: Bei 2 (rechts und links) an der sternalen Insertion vorgenommenen Injektionen füllte sich das suprasternale Netz; von dort drang der Farbstoff in je 1 Lymphgefäss, das auf der anderen Seite erst parallel mit der Clavicula lief, diese dann oralwärts in der Mitte überschritt und in eine Lgl. supraclavicularis eindrang (einmal gesehen, aber auf beiden Seiten). Bei Injektionen in die Pars clavicularis füllte Oelsner jedesmal 1 oder mehrere kurze Lymphgefässe, die zu 1 oder mehreren Lgl. subpectorales zogen. Die 2. Angabe stammt von Sappey (21). Er hat die Lymphgefässe der Intercostalmuskeln des Menschen injiziert, genau beschrieben und abgebildet und sie auch bis zu den zugehörigen Lymphknoten verfolgt.

Weitere Angaben fand ich nicht. Speziell ist es Teichmann (25), einem der verdienstvollsten Forscher auf dem Gebiete des Lymphgefässsystems und einem Meister der Injektionskunst, nicht gelungen, in den Muskeln Lymphgefässe nachzuweisen.

Es sei weiterhin noch besonders hervorgehoben, dass ich nur die den einzelnen Muskel und seine Sehne verlassenden Lymphgefässe untersucht und bis zu den zugehörigen Lymphknoten verfolgt, dass ich hingegen das Verhalten der Lymphgefässe im Muskel oder in den Sehnen gar nicht berücksichtigt habe.

Die Lymphgefässe der Muskeln und ihrer Sehnen an der Schultergliedmasse des Rindes. Die Muskeln der Schultergliedmasse des Rindes können ihre Lymphgefässe zur Lgl. axillaris propria, den Lgl. axillares primae costae, der Lgl. cervicalis superficialis, den Lgl. cervicales caudales, der Lgl. costocervicalis und den Lgl. intercostales bzw. mediastinales dorsales, ausnahmsweise auch zu einer Lgl. cervicalis nuchalis oder einer Lgl. rhomboidea senden.

Die **Lgl. axillaris propria** liegt beim erwachsenen Rinde 6—10 cm beckenwärts vom Schultergelenk an der medialen Seite des M. teres major und ist beim erwachsenen Tiere 2,5—3,5 cm lang, 1,5—2 cm breit und 0,75—1 cm dick. Zur Brustwand verhält sich die Lgl. axillaris propria so, dass sie dicht dorsal vom M. pectoralis profundus an der 3. Rippe bezw. noch im 3. Intercostalraum am M. scalenus supracostalis liegt.

Die **Lgl. axillares primae costae** finden sich an der lateralen Seite der 1. Rippe und des 1. Intercostalraumes in Form von 1—3 Lymphknoten medial vom M. pectoralis profundus bez. von ihm verdeckt. Die Grösse der Knoten schwankt innerhalb ziemlich weiter Grenzen, überstieg aber bei keinem der untersuchten Tiere die Länge von 2 cm. In den meisten Fällen waren die einzelnen Knoten $^3/_4$ bis $1\,^1/_2$ cm lang.

Die **Lgl. cervicalis superficialis** (Fig 1_2) ist ein grosser, beim erwachsenen Rinde 7—9 cm langer, 1,5—2 cm breiter und 1—1,5 cm dicker Knoten, der von Fett umgeben dicht vor (cranial von) und über dem Schultergelenk so am vorderen (cranialen) Rande des M. supraspinatus liegt, dass er in seinem ventralen Drittel vom M. brachiocephalicus, in den dorsalen 2 Dritteln vom M. omotransversarius bedeckt ist und zugleich auf dem M. scalenus liegt.

Die **Lgl. cervicales caudales** stellen jederseits eine Gruppe von 2—4 Lymphknoten von 1—3 cm Grösse dar, die dicht cranial von der 1. Rippe an der Luftröhre und der V. jugularis communis, teils auch dicht über dem Manubrium sterni liegen.

Die **Lgl. costocervicalis** liegt als ein 1,5—3 cm langer Knoten am cranio-ventralen (vorderen-unteren) Rande des Truncus costocervicalis, medial vom halsseitigen Rande der 1. Rippe. Mit ihrer lateralen Fläche stösst sie an den M. scalenus bezw. die 1. Rippe, mit ihrer medialen Fläche an Luft- und Speiseröhre.

Die **Lgl. intercostales** sind Knoten von 0,5—2 cm Grösse, die in den einzelnen Intercostalräumen zwischen Rippenköpfchen und Wirbelkörper unter der Pleura liegen und zwar in je einem Intercostalraum 1—2 Stück, wobei aber einzelne Intercostalräume auch ganz frei bleiben können.

Die **Lgl. mediastinales dorsales** finden sich in Form einer grösseren Anzahl je 1—3,5 cm grosser Knoten in dem Fett, das seitlich zwischen dem dorsalen Rande der Aorta und den Brustwirbelkörpern sich befindet. Ihre Zahl schwankt bei den einzelnen Tieren innerhalb sehr weiter Grenzen.

Die **Lgl. rhomboidea** ist ein beim Kalbe 1—1,25 cm grosser Knoten, der unter dem M. rhomboideus cervicalis nahe dessen ventralem Rande und nahe dem Nackenwinkel des Schulterblattes liegt, von letzterem beim Kalbe 3—4 cm entfernt. Der Lymphknoten kommt aber nur selten vor.

Als **Lgl. cervicales nuchales** (s. Fig. 1 1 u. 14) seien eine Anzahl (5—10) kleiner Lymphknoten bezeichnet, die sich unter dem M. trapezius und zum Teil noch unter dem M. omotransversarius am halsseitigen (cranialen) Rande des M. supraspinatus in dem hier gelegenen Fett befinden. Ihre Grösse schwankt innerhalb weiter Grenzen. Von reichlich Stecknadelkopfgrösse bis zu 2,5 cm Länge können alle Übergänge vorkommen. Die Knoten sind aber nicht sämtlich echte Lymphknoten, sondern ein Teil von ihnen stellt zweifelsohne Blutlymphknoten dar, ohne dass freilich makroskopisch sich immer ohne weiteres entscheiden lässt, welche der Knoten zu den echten Lymphknoten und welche von ihnen zu den Blutlymphknoten zu rechnen sind.

Im einzelnen sind die Ergebnisse meiner Untersuchungen folgende:

a) Von den **Muskeln der Schulter** und **des Oberarmes** schicken der M. triceps brachii, M. anconaeus, M. tensor fasciae antebrachii, M. teres major et minor und der M. brachialis ihre Lymphgefässe zur Lgl.

axillaris propria; die Lymphgefässe des M. coracobrachialis gehen zu den Lgl. axillares primae costae, die des M. biceps brachii zur Lgl. axillaris propria und den Lgl. axillares primae costae, die des M. subscapularis zur Lgl. axillaris propria, zu den Lgl. axillares primae costae und zu Lgl. intercostales bzw. mediastinales dorsales, die des M. deltoideus und M. infraspinatus zur Lgl. axillaris propria, den Lgl. axillares primae costae, der Lgl. costocervicalis, der Lgl. cervicalis superficialis und vom M. infraspinatus bisweilen auch zu einer Lgl. cervicalis nuchalis, die des M. supraspinatus endlich zur Lgl. cervicalis superficialis, Lgl. costocervicalis, der über dem Manubrium sterni gelegenen Lgl. cervicalis caudalis und zu den Lgl. axillares primae costae, ausnahmsweise auch zu den Lgl. cervicales nuchales und zur Lgl. rhomboidea.

b) Die **Muskeln des Unterarmes** und **Fusses** entsenden ihre Lymphgefässe zur Lgl. axillaris propria und zu den Lgl. axillares primae costae und zwar so, dass diese Lymphgefässe am Oberarm die A. und V. brachialis begleiten und dann zu einer der beiden Knotengruppen sich hinwenden.

Dabei kommt es vor, dass ein und derselbe Muskel bei einem Präparat seine Lymphgefässe nur zur Lgl. axillaris propria, bei einem anderen Präparat nur zu einer Lgl. axillaris primae costae, bei einem dritten Präparat zu beiden Knoten hinsendet (cf. z. B. M. flexor carpi radialis).

Aber nur die Muskeln als solche senden ihre Lymphgefässe zu den Lgl. axillares, denn die Sehnen dieser Muskeln schicken interessanterweise im Gegensatz hierzu ihre Lymphgefässe nicht zu den Lgl. axillares, sondern zur Lgl. cervicalis superficialis, und zwar gilt dies für die Sehnen aller am Unterarm und Fuss gelegenen Muskeln einschliesslich des M. interosseus me-

dius. Eine Ausnahme hiervon machen höchstens die Sehnen des M. extensor und flexor carpi ulnaris, also zwei Sehnen, die den Carpus nicht kreuzen, insofern, als ihre Lymphgefässe zum Teil auch zur Lgl. cervicalis superficialis gehen, zum Teil aber auch zur Lgl. axillaris propria.

Zur Lgl. axillaris propria entsenden mithin Lymphgefässe der M. infraspinatus, deltoideus, subscapularis, teres major et minor, triceps brachii, anconaeus, tensor fasciae antebrachii, biceps brachii und brachialis, sowie alle am Unterarm gelegenen Muskeln und die Sehnen des M. extensor und flexor carpi ulnaris; zu den Lgl. axillares primae costae schicken Lymphgefässe der M. supraspinatus, infraspinatus, deltoideus, subscapularis, coracobrachialis, biceps brachii, sowie alle am Unterarm gelegenen Muskeln, zur Lgl. cervicalis superficialis (Fig. 1_2) der M. supraspinatus, infraspinatus, deltoideus, sowie die Sehnen der am Unterarm und Fuss gelegenen Muskeln einschliesslich M. interosseus medius, zur Lgl. costocervicalis und den Lgl. cervicales caudales der M. supraspinatus und infraspinatus, zu den Lgl. intercostales bzw. mediastinales dorsales der M. subscapularis, zu den Lgl. cervicales nuchales (Fig. 1_1 u. $_{14}$) der M. supraspinatus und infraspinatus, zur Lgl. rhomboidea der M. supraspinatus.

Es wird in der nachfolgenden Beschreibung öfter die Redewendung gebraucht werden: „die Lymphgefässe begleiten des weiteren die V. cephalica“ oder „die Lymphgefässe gesellen sich zu den die V. cephalica begleitenden Lymphgefässen“ etc. Es sei aber besonders betont, dass diese Lymphgefässe durchaus nicht alle an der V. cephalica oder in ihrer direkten Nähe liegen, sondern dass sie unregelmässig und öfter in grösserer Entfernung von der Vene verlaufen. Trotzdem sollen die erwähnten Redewendungen der Kürze halber gebraucht werden.

Muskeln an Schulter und Oberarm (s. Fig. 1). Der **M.**

deltoideus (h) sendet seine Lymphgefässe teils zur Lgl. axillaris propria, teils zu den Lgl. axillares primae costae, teils zur Lgl. cervicalis superficialis.

Die aus dem dorsalen, grösseren Teile der Pars acromialis des Muskels entspringenden Lymphgefässe ziehen in der Regel in Form von 1—2 Lymphgefässen im Bogen über die laterale Fläche des ventralen Viertels des M. supraspinatus halswärts zur Lgl. cervicalis superficialis. Die Lymphgefässe vom caudalen (hinteren) und distalen (unteren) Teile der Pars acromialis hingegen gehen mit den Lymphgefässen der Pars scapularis, nachdem sie an der medialen Seite des Muskels hervorgetreten sind, in die Tiefe und treten in Begleitung von Zweigen der A. und V. circumflexa humeri posterior an der Beugeseite des Schultergelenkes hindurch zur Lgl. axillaris propria. Direkt vom Insertionsteile des ganzen Muskels gehen die Lymphgefässe teilweise auch auf dem genannten Wege zur Lgl. axillaris propria, ein Teil aber wendet sich auch über den cranialen Rand des Tuberculum majus hinweg in das den Sulcus intertubercularis auskleidende, sehnig-fibröse Gewebe, gesellt sich hier zu den Lymphgefässen der Sehne des M. infraspinatus (s. S. 639) und geht mit diesen über den M. coracobrachialis hinweg nach einer Lgl. axillaris primae costae. Ein dritter Teil der Lymphgefässe vom distalen Ende des Muskels zieht wieder zur Lgl. cervicalis superficialis; meist ist es ein Gefäss, das, bedeckt vom M. brachiocephalicus, nahe dessen caudodorsalem Rande in die Höhe läuft bis zum Schultergelenk und über dieses hinweg zur Lgl. cervicalis superficialis geht.

Der **M. supraspinatus** (e) sendet seine Lymphgefässe zur Lgl. cervicalis superf., den Lgl. cervicales caudales, der Lgl. costocervicalis, den Lgl. axillares primae

costae und bisweilen auch zu den Lgl. nuchales und der Lgl. rhomboidea. Die Lymphgefässe des Muskels treten teils an seiner Oberfläche, teils an der Unterfläche hervor. Die an der Oberfläche zum Vorschein kommenden Lymphgefässe treten entweder nahe der Spina scapulae oder am Nackenwinkel der Scapula oder am ventralen Drittel des Muskels an der Stelle hervor, an der Blutgefässe ein- und austreten (s. Fig. 1_3). Diese Lymphgefässe gehen direkt halswärts zur Lgl. cervicalis superficialis. Es kommt dabei vor, dass besonders die am Nackenwinkel hervorkommenden Lymphgefässe zum Teil eine Lgl. cervicalis nuchalis passieren und erst die aus dieser hervortretenden Lymphgefässe zur Lgl. cervicalis superficialis gehen. In einem Falle ging ein Teil dieser Lymphgefässe zu einer Lgl. axillaris primae costae. Ein weiterer Teil der Lymphgefässe tritt cranial vom halsseitigen Rande des Schulterblattes an der medialen Seite des Muskels hervor und läuft in dem Fett, das zwischen M. supraspinatus einerseits und M. serratus ventralis und M. scalenus anderseits liegt, herab zu den Lgl. cervicales caudales oder zu einer Lgl. axillaris primae costae. Weiter kommt in der Regel aus dem Teil des Muskels, der am Nackenwinkel der Scapula entspringt, ein Lymphgefäss hervor, das über den cranialen Rand des Schulterblattes hinweggeht, dann ein wenig (beim Kalbe etwa 1—2 cm) von diesem Rande entfernt den M. serratus ventralis durchbohrt und nun beim Vorkommen einer Lgl. rhomboidea in diese einmündet. Fehlt die Lgl. rhomboidea, dann läuft das Lymphgefäss mit entsprechenden Lymphgefässen vom M. rhomboideus an der medialen Seite des M. serratus ventralis herab, tritt durch den M. scalenus hindurch und mündet in die Lgl. costocervicalis ein.

Vom **M. infraspinatus** (f) gehen die Lymphgefässe zur Lgl. axillaris propria, zur Lgl. cervicalis super-

ficialis, zu den Lgl. axillares primae costae und zur Lgl. costocervicalis.

Von der ventralen (unteren) Hälfte des Muskels treten die Lymphgefässe an der Unterfläche oder an der Oberfläche des Muskels nahe dessen caudalem Rande hervor, verlaufen nach dem caudalen (hinteren) Rande des Muskels hin und treten zwischen M. teres minor und Caput longum und laterale des M. triceps brachii hindurch auf die mediale Seite zur Lgl. axillaris propria oder zu einer Lgl. axillaris primae costae. Ein weiterer Teil der Lymphgefässe von der ventralen Hälfte des Muskels wendet sich nach dem cranialen (vorderen) Rand des Muskels, tritt zwischen diesem und dem M. supraspinatus in die Tiefe, kreuzt in dem am Acromion gelegenen Fett die Fossa supraspinata bzw. liegt hier zwischen Knochen und M. supraspinatus, kommt an der medialen Seite zwischen M. subscapularis und M. supraspinatus zum Vorschein und läuft mit dem vom cranialen Teile des M. subscapularis stammenden Lymphgefäss über die mediale Seite des Schultergelenkes zu einer Lgl. axillaris primae costae. Vom caudodorsalen (hinteren-oberen) Teile des Muskels kommen die Lymphgefässe ebenfalls am caudalen (hinteren) Rande des Muskels hervor und gesellen sich zu den Lymphgefässen, welche die A. und V. subscapularis begleiten und in die Lgl. axillaris propria münden. Weiterhin geht ein Teil der Lymphgefässe von der dorsalen Hälfte des M. infraspinatus zur Lgl. cervicalis superficialis. Sie treten dabei an der Oberfläche des Muskels hervor und laufen nun unter dem M. trapezius direkt schräg cranioventral zum genannten Lymphknoten, was aber relativ selten der Fall ist; die meisten dieser Lymphgefässe wenden sich dorsal nach dem Schulterblattknorpel oder treten erst in der Nähe des Knorpels hervor und laufen dann über die laterale Seite des Schulterblattknorpels nach dem Nackenwinkel des

Schulterblattes und von hier aus entweder in dem Fettgewebe, das am halsseitigen Rande des M. supraspinatus liegt, zu einer Lgl. axillaris primae costae, oder sie durchbohren den M. serratus ventralis und verlaufen an dessen medialer Seite zur Lgl. costocervicalis. Ausnahmsweise münden sie auch in eine Lgl. cervicalis nuchalis ein.

Sehne des M. infraspinatus. Die Lymphgefässe der Sehne des M. infraspinatus verlaufen auf 2 verschiedenen Wegen zur Lgl. axillaris propria und zu den Lgl. axillares primae costae. Der eine Teil der Lymphgefässe tritt vom caudalen (hinteren) Rande der Sehne aus zwischen M. deltoideus und M. teres minor und des weiteren zwischen M. teres minor und dem Caput longum des M. triceps brachii hindurch nach der medialen Seite zur Lgl. axillaris propria. Der andere Teil der Lymphgefässe tritt vom cranialen Rande der Sehne aus direkt in das den Sulcus intertubercularis auskleidende sehnig-fibröse Gewebe, läuft in diesem medial, schlägt sich ein wenig distal vom Tuberculum minus auf die mediale Seite um und geht zwischen beiden Portionen des M. coracobrachialis hindurch zu einer Lgl. axillaris primae costae. Beide Lymphwege können sich von einer Stelle aus füllen. Natürlich handelt es sich in der Regel dann für jeden Weg nur um je 1 Lymphgefäss.

Die Lymphgefässe des **M. teres minor** (g) treten teils an der lateralen, teils an der medialen Fläche desselben hervor und gehen zwischen M. teres minor und Caput laterale des M. triceps brachii hindurch nach der medialen Seite zur Lgl. axillaris propria.

Der **M. subscapularis** schickt seine Lymphgefässe zu den Lgl. intercostales bzw. mediastinales dorsales, den Lgl. axillares primae costae und der Lgl. axillaris propria.

Die Lymphgefässe vom dorsalen Teile des Muskels steigen zunächst zwischen dem Muskel und dem Schulterblatt oder auf dem Muskel in die Höhe, durchbohren dann den Ansatzteil des M. serratus ventralis, gelangen so auf dessen mediale Seite und treten mit den entsprechenden Lymphgefässen vom M. serratus ventralis durch die Intercostalräume (meist den 4., 7. und 8.) hindurch zu den

Lgl. intercostales bzw. mediastinales dorsales. Die Lymphgefässe vom übrigen Teile des Muskels kommen teils am caudalen, teils am cranialen Rand, zum Teil an der lateralen, zum Teil an der medialen Fläche zum Vorschein und wenden sich nun vom caudalen Teile des Muskels zur Lgl. axillaris propria und zwar entweder auf direktem Wege oder indem sie zunächst eine Strecke weit die Subscapulargefässe begleiten. Der andere Teil der Lymphgefässe (es sind dies im wesentlichen die Lymphgefässe aus dem cranialen Abschnitt des Muskels) gehen hingegen über die mediale Seite des Schultergelenkes herab zu einer Lgl. axillaris primae costae.

Die Lymphgefässe des **M. teres major** ziehen zur Lgl. axillaris propria und zwar in der Weise, dass sie teils am cranialen (vorderen), teils am caudalen (hinteren) Rande, teils an der medialen Fläche des Muskels zum Vorschein kommen und dann zum Teil die A. und V. subscapularis, zum Teil die A. und V. thoracicodorsalis begleiten.

M. coracobrachialis. Die Lymphgefässe des Muskels treten an verschiedenen Stellen am caudalen Rande hervor und begleiten von hier aus den N. medianus und die A. brachialis, zogen aber in fünf untersuchten Fällen stets zu einer Lgl. axillaris primae costae und nicht auch, wie man vermuten musste, zur Lgl. axillaris propria.

Vom **M. biceps brachii** gehen die Lymphgefässe teils zur Lgl. axillaris propria, teils zu den Lgl. axillares primae costae. Die Lymphgefässe treten an der dem Humerus zugekehrten Seite des M. biceps im proximalen (oberen) und distalen (unteren) Drittel hervor. Die im proximalen Drittel hervortretenden Lymphgefässe gehen in Begleitung der A. u. V. circumflexa humeri ant. durch den M. coracobrachialis hindurch und wenden sich teils zur Lgl. axillaris propria, teils zu einer Lgl. axillaris primae costae. Die im

Erklärung der Abbildungen.

Tafel 35.

Fig. 1. Lymphgefässe der Rumpf-Schultergliedmassenmuskeln und der Muskeln und Sehnen der Schultergliedmasse des Rindes.

Die ×, × geben ungefähr die Einstichstelle an, von der aus das betreffende Lymphgefäss sich gefüllt hat.

a M. trapezius cervicalis. a' M. trapezius thoracalis. b, b', b'' M. brachiocephalicus (b M. cleidooccipitalis, b' M. cleidomastoideus, b'' Pars clavicularis des M. brachiocephalicus). c M. sternocephalicus. d, d' M. omotransversarius, aus dem ein Stück herausgeschnitten ist. e M. supraspinatus. f M. infraspinatus. g M. teres minor. h M. deltoideus. i Caput longum und k Caput laterale des M. triceps brachii. l M. latissimus dorsi. m Ursprungsteil des M. serratus ventralis. o M. pectoralis profundus. p M. pectoralis superf. q M. brachialis. r, r M. extensor dig. III proprius, aus dem ein Stück herausgeschnitten ist. s M. extensor dig. communis; s' seine Sehne. t, t' M. extensor dig. IV proprius, aus dem ein Stück herausgeschnitten ist; t'' seine Sehne. u M. extensor carpi ulnaris. v, v' M. extensor carpi radialis, aus dem ein Stück herausgeschnitten ist; v'' seine Sehne. w Caput ulnare des M. flexor dig. profundus, abgeschnitten. x M. interosseus medius. y die Beugesehnen. z. M abductor pollicis longus.

1 Lgl. cervicalis nuchalis. 2 Lgl. cervicalis superficialis. 3 Lymphgefäss aus dem M. supraspinatus. 4 Lymphgefäss aus dem Caput longum des M. triceps brachii, das zu den die V. subscapularis begleitenden Lymphgefässen geht. 5 Lymphgefäss aus dem M. pectoralis profundus, das zu einer Lgl. axillaris primae costae zieht. 7 Lymphgefäss vom M. anconaeus, 8, 8 Lymphgefässe vom Condylus lateralis humeri. 9 Lymphgefäss vom Os carpi intermedium. 10 Lymphgefässe vom Os metacarpale 4. 11 Lymphgefässe vom Os metacarpale 4, die zwischen Metacarpus und M. interosseus medius nach der medialen Seite hindurchtreten. 12 Lymphgefässe vom Os metacarpale 4, die zwischen Metacarpus und M. interosseus medius von der lateralen nach der medialen Seite hindurchtreten. 13 Lgl. infraspinata. 14 Blutlymphknoten. 15 Lymphgefässe, die sich um den vorderen Rand und 16 Lymphgefässe, die sich um den hinteren Rand der Gliedmasse umschlagen.

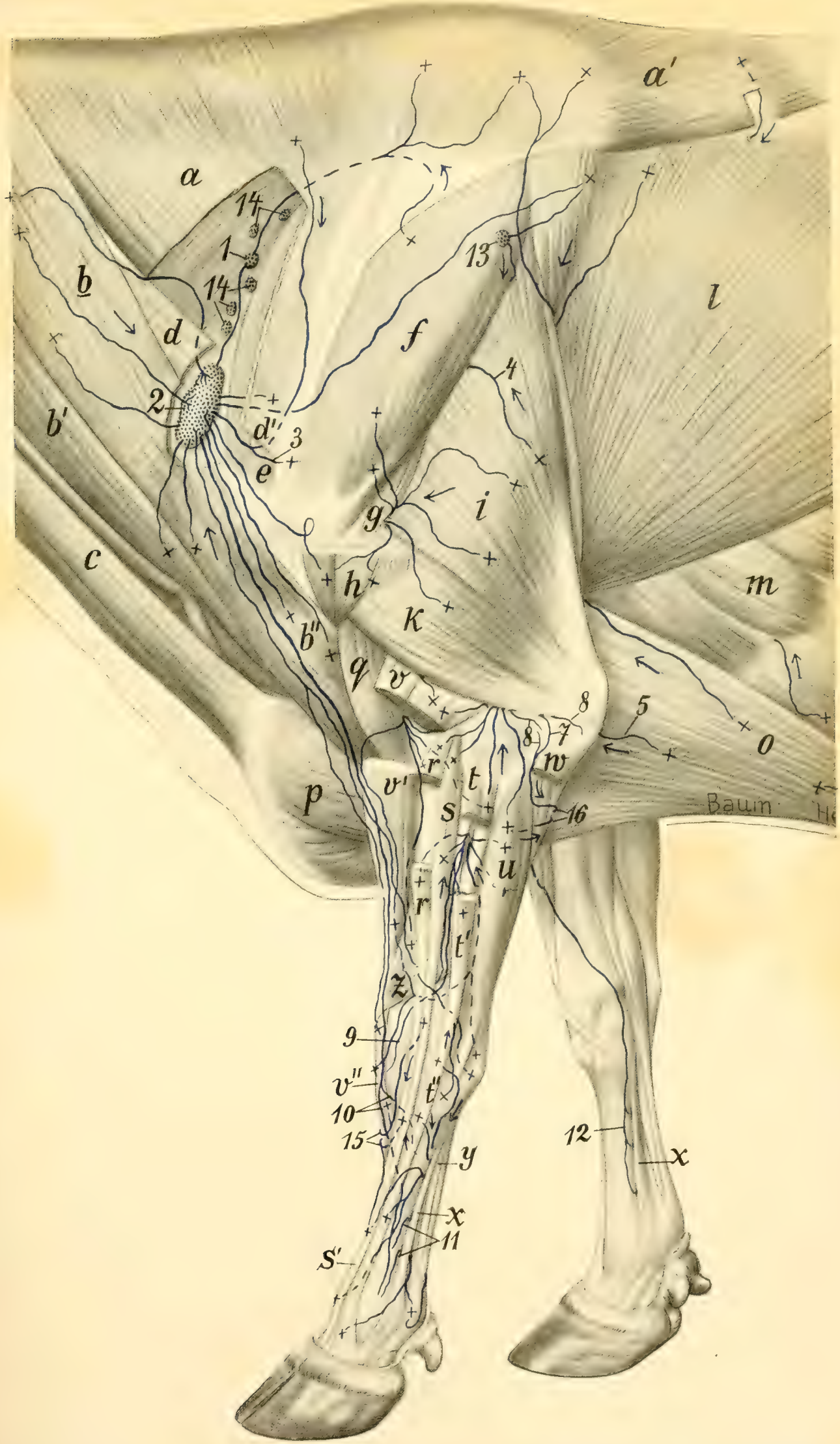

Verlag von J. F. Bergmann in Wiesbaden.

distalen Teile (Drittel) des Muskels hervortretenden Lymphgefässe hingegen begleiten zunächst die A. u. V. brachialis, gingen in den drei untersuchten Fällen auffallenderweise aber nicht zur Lgl. axillaris propria, sondern zogen weiter zu einer Lgl. axillaris primae costae.

Von der **Ursprungssehne** des M. biceps gehen die Lymphgefässe zur Lgl. axillaris propria, schlagen aber einen besonderen Weg insofern ein, als sie vom Sulcus intertubercularis zunächst den an das Tuberculum minus herantretenden Endschenkel des M. supraspinatus nahe seiner Insertion durchbohren und dann ein wenig caudal vom cranialen Rande des Tuberculum minus herablaufen und sich zu jenen Lymphgefässen gesellen, die vom proximalen Teile des M. biceps herauskommen und durch den M. coracobrachialis hindurch zur Lgl. axillaris propria gehen.

M. brachialis. Die Lymphgefässe des M. brachialis treten an verschiedenen Stellen der Oberfläche (d. h. der dem Knochen abgekehrten Fläche) des Muskels hervor, wenden sich nach dem caudalen Rande des Muskels und gehen von hier aus in Begleitung des N. radialis nach der medialen Seite zur Lgl. axillaris propria.

Vom distalen Drittel des Muskels kommen die Lymphgefässe auch an dessen medialer (d. h. dem Knochen zugekehrter) Seite zum Vorschein und verlaufen direkt über den medialen Teil des Ellbogengelenkes zu den die A. und V. brachialis begleitenden Lymphgefässen und damit auch zur Lgl. axillaris propria.

M. triceps brachii (i u. k). Die Lymphgefässe aller drei Köpfe des M. triceps brachii gehen zur Lgl. axillaris propria.

a) **Caput longum.** Die Lymphgefässe vom Caput longum (i) des M. triceps brachii verlaufen fast alle erst längere Zeit im Muskel und treten dann teils an der lateralen, teils an der medialen Fläche des Muskels hervor. Die an der lateralen Seite zum Vorschein kommenden Lymphgefässe gehen zum Teil mit Zweigen der A. u. V. circumflexa humeri posterior

hindurch direkt zur Lgl. axillaris propria, zum übrigen Teil durchbohren sie das Caput longum nahe dessen Ursprung an der Scapula und gesellen sich zu den Lymphgefässen, welche die A. u. V. subscapularis begleiten (s. Fig. 1_4). Vom Ende des Muskels kommt in der Regel noch ein feines Lymphgefäss an dessen vorderer oder lateraler Seite zum Vorschein und wendet sich zunächst zwischen Caput longum und laterale und des weiteren zwischen Caput longum und M. anconaeus hindurch nach der medialen Seite und damit zu den die Oberarmgefässe begleitenden Lymphgefässen. Die an der medialen Seite des Muskels hervortretenden Lymphgefässe kommen in der dorsalen Hälfte des Muskels zum grösseren Teile am beckenseitigen Rande des M. teres major oder in seiner Nähe zum Vorschein und gesellen sich dann teils unter dem M. teres major zu den die A. und V. subscapularis begleitenden Lymphgefässen, zum Teil gehen sie, indem sie die mediale Oberarmfascie durchbohren, direkt zur Lgl. axillaris propria. Die an der dem Olecranon benachbarten Hälfte des Muskels hervortretenden Lymphgefässe kommen nahe dem cranialen (vorderen) Rande des Muskels hervor und laufen mit der A. und V. brachialis herauf zur Lgl. axillaris propria.

b) **Caput laterale.** Die Lymphgefässe des Caput laterale (k) treten meist an der medialen Seite des Muskels hervor und gesellen sich dann teils zu dem N. radialis, teils zu Ästen der A. circumflexa humeri posterior. Die mit dem N. radialis hindurchtretenden Lymphgefässe begleiten zunächst noch eine kurze Strecke die A. und V. brachialis und münden dann in die Lgl. axillaris propria, während die die Äste der A. circumflexa humeri post. begleitenden Gefässe an der Beugeseite des Schultergelenkes ganz direkt hindurch zur Lgl. axillaris propria treten. Von der cranialen (vorderen) Hälfte des Muskels kommt ein Teil der Lymphgefässe jedoch auch an der lateralen Fläche des

Muskels zum Vorschein; sie schlagen sich nahe dem Schultergelenk um den caudodorsalen (hinteren-oberen) Rand des Muskels um und gesellen sich zu den Lymphgefässen, die an der Unterfläche des Muskels hervortreten und die Äste der A. und V. circumflexa humeri posterior begleiten.

c) **Caput mediale.** Die Lymphgefässe des Caput mediale des M. triceps brachii treten an der medialen Fläche bzw. am cranialen (vorderen) Rande des Muskels hervor, begleiten dann die A. u. V. brachialis und münden in die Lgl. axillaris propria ein.

Der **M. anconaeus** schickt seine Lymphgefässe zur Lgl. axillaris propria und zwar auf zwei Wegen: Der erste Teil der Lymphgefässe tritt direkt zwischen dem M. anconaeus und dem Humerus, dicht oberhalb des Olecranons hindurch nach der medialen Seite und gesellt sich zu den die A. und V. brachialis begleitenden Lymphgefässen, während hingegen der zweite Teil (s. Fig. 1_7) (meist nur in Form eines feinen Gefässes) über die laterale Seite vom proximalen Endstück der Ulna herabläuft und nun entweder durch die proximale Unterarmspalte oder um den hinteren Rand der Ulna (Fig. 1_{16}) an die mediale Seite tritt und sich ebenfalls zu den Lymphgefässen gesellt, die in Begleitung der A. u. V. brachialis in die Höhe steigen bis zur Lgl. axillaris propria.

Die Lymphgefässe des **M. tensor fasciae antebrachii** gehen zur Lgl. axillaris propria. Sie treten aus dem Muskel in der Regel an dessen medialer Fläche hervor und gehen dann auf der medialen Seite seiner Ursprungsfascie und des weiteren über den M. teres major zum genannten Lymphknoten. Vom distalen (unteren) Ende des Muskels aus wenden sich die Lymphgefässe nach der caudomedialen (hinteren-inneren) Seite des Ellbogengelenkes und gesellen sich von hier aus zu den die A. und V. brachialis begleitenden Lymphgefässen und gehen damit auch zur Lgl. axillaris propria.

Ob der M. brachialis, M. triceps brachii, M. anconaeus und M. tensor fasciae antebrachii in anderen Fällen ihre Lymphgefässe ausser zur Lgl. axillaris propria auch noch zu einer Lgl. axillaris primae costae schicken, wie man es nach dem Verhalten der Lymphgefässe der am Unterarm gelegenen Muskeln (s. diese) vermuten muss, müssen weitere Injektionen lehren. In den von mir untersuchten 5 Fällen verhielten sich die Lymphgefässe so wie geschildert.

Muskeln am Unterarm. M. extensor carpi radialis (v, v'). Die Lymphgefässe des Muskels gehen in Begleitung der Oberarmgefässe (A. und V. brachialis) zur Lgl. axillaris propria und zu den Lgl. axillares primae costae. Sie schlagen dabei im wesentlichen vier Wege ein: 1. Die Lymphgefässe vom proximalen (oberen) Teil des Muskels treten zum Teil an dessen Oberfläche hervor, wenden sich dann unter das Caput laterale des M. triceps brachii und damit zur Lgl. axillaris propria (s. Caput laterale des M. triceps brachii). 2. Der grössere Teil der Lymphgefässe kommt jedoch an der Unter- (knochenseitigen) Fläche des Muskels zum Vorschein und tritt mit den entsprechenden Lymphgefässen der Zehenstrecker zwischen der Kapsel des Ellbogengelenkes einerseits und dem distalen Ende des M. biceps und brachialis anderseits hindurch auf die mediale Seite und gelangt zu den die A. und V. brachialis begleitenden Lymphgefässen. 3. Aus dem distalen (unteren) Drittel des Muskels treten die Lymphgefässe an der Oberfläche und dem medialen Rande des Muskels hervor, laufen zunächst am Muskel in die Höhe und treten dann zwischen M. brachialis und biceps bzw. sternocostaler Portion des M. pectoralis superficialis zur Beugeseite des Ellbogengelenkes und vereinigen sich mit den vorbeschriebenen Lymphgefässen. 4. Ein Teil der Lymphgefässe vom distalen Drittel des Muskels wendet sich jedoch unter den Sehnen der Zehenstrecker hinweg caudal (nach hinten) und steigt in der lateralen Gefässrinne des Unterarmes in die Höhe bis zur proximalen Unterarmspalte, tritt durch diese auf

die mediale Seite und gesellt sich zu den die A. und V. brachialis begleitenden Lymphgefässen.

Die Lymphgefässe **der Sehne des M. extensor carpi radialis** (v'') kommen im wesentlichen am medialen Rande, zum kleineren Teil am lateralen Rande oder an der Oberfläche der Sehne zum Vorschein, wenden sich mehr oder weniger zur V. cephalica antebrachii und gehen in ihrer Begleitung zur Lgl. cervicalis superficialis. Die aus dem Ende der Sehne hervortretenden Lymphgefässe verlaufen dabei i. d. R. in einem zehenwärts gerichteten Bogen über das proximale Viertel des Metacarpus nach der medialen Seite.

In einem Falle vereinigte sich ein am lateralen Rande der Sehne hervortretendes Lymphgefäss mit einem solchen aus dem Muskel. Das so entstandene Lymphgefäss begleitete zunächst den kaudodistalen (hinteren-unteren) Rand des M. abductor pollicis longus bis zur distalen Unterarmspalte, lief dann in Begleitung der Blutgefässe in der lateralen Gefässrinne des Unterarms in die Höhe bis zur proximalen Unterarmspalte und trat durch diese hindurch zu den die A. und V. brachialis begleitenden Lymphgefässen und damit zur Lgl. axillaris propria.

Zehenstrecker (M. extensor digitalis communis [s], **M. extensor digiti III proprius** [r, r] **und M. extensor digiti IV proprius** [t, t']). Die Lymphgefässe der Zehenstrecker verhalten sich so übereinstimmend, dass sie zusammen beschrieben werden können. Sie gehen in Begleitung der Oberarmgefässe (A. und V. brachialis) zur Lgl. axillaris propria und zu den Lgl. axillares primae costae, und zwar schlagen sie dabei im wesentlichen vier Wege ein: 1. Die Lymphgefässe vom proximalen (oberen) Viertel der Muskeln treten an der Unter- (knochenseitigen) Fläche derselben hervor und gehen im wesentlichen zwischen der Kapsel des Ellbogengelenkes einerseits und dem M. extensor carpi radialis und dem distalen (unteren) Ende des M. brachialis und biceps anderseits hindurch nach der medialen Seite, erreichen die A. und V. mediana bzw. brachialis an der medialen Seite des Ellbogengelenkes und begleiten sie von da ab zu den genannten Lymphknoten. 2. Bei den meisten Einstichinjektionen in das proximale (obere) Viertel der Muskeln tritt aber auch ein Lymphgefäss an der Oberfläche eines

jeden einzelnen Muskels hervor, das vor dem lateralen Seitenbande des Ellbogengelenkes in die Höhe steigt, unter das Caput laterale des M. triceps tritt und sich zu den Lymphgefässen gesellt, die teils mit dem N. radialis, teils mit der A. circumflexa humeri post. an die mediale Seite des Oberarms und damit zu den erwähnten Lymphknoten gehen. 3. Die Lymphgefässe von den distalen (unteren) zwei Dritteln der Muskeln hingegen, die ebenfalls an der Unterfläche der Muskeln hervortreten, laufen zwischen den Muskeln und den Knochen in die Höhe bis zur proximalen Unterarmspalte und treten durch diese hindurch auf die mediale Seite zu den unter 1. erwähnten Lymphgefässen. 4. Bei Einstich in das distale (untere) Ende der Muskeln, nahe dem Übergang der Muskeln in ihre Sehnen, füllt sich meist noch ein Lymphgefäss, das den caudodistalen (hinteren-unteren) Rand des M. abductor pollicis longus begleitet und des weiteren in der lateralen Unterarmrinne in die Höhe steigt bis zur proximalen Unterarmspalte und sich hier zu den unter 3. besprochenen Lymphgefässen gesellt.

Die **Sehnen der 3 Zehenstrecker** (s' und t'') senden ihre Lymphgefässe im Gegensatz zu den Muskeln zur Lgl. cervicalis superficialis, und zwar schlagen diese dabei im wesentlichen 2 Wege ein: die meisten Lymphgefässe wenden sich von der Einstichstelle aus nach dem Übergang der dorsalen (vorderen) Fläche des Hauptmittelfussknochens in seine mediale Fläche (s. bei 15), steigen von hier aus über die mediale Seite des Carpus und des weiteren über die mediale Seite vom distalen Teile des Radius am M. extensor carpi radialis und am M. brachiocephalicus in die Höhe zur Lgl. cervicalis superficialis. Ein kleiner Teil der Lymphgefässe wendet sich von der Einstichstelle aus über die laterale Fläche des Hauptmittelfussknochens volar (nach hinten), tritt zwischen dem Hauptmittelfussknochen und dem M. interosseus medius in die Tiefe, geht über die volare (hintere) Fläche des Hauptmittelfussknochens schräg schulterwärts und medial und gesellt sich am proximalen Viertel des Metacarpus zu den vorerwähnten Lymphgefässen und verläuft mit ihnen zur Lgl. cervicalis superficialis.

M. extensor carpi ulnaris (u). Die Lymphgefässe des M. extensor carpi ulnaris gehen in Begleitung der Oberarmgefässe zur Lgl. axillaris propria, ausnahmsweise zu

den Lgl. axillares primae costae und schlagen dabei im wesentlichen drei Wege ein: 1. Die meisten von ihnen treten an der Unter- (knochenseitigen) Fläche des Muskels hervor und laufen an dieser nach der proximalen Unterarmspalte, um durch diese hindurch auf die mediale Seite und zu den die A. und V. brachialis begleitenden Lymphgefässen zu gelangen. 2. Ein zweiter Teil der Lymphgefässe kommt an der proximalen (oberen) Hälfte des Muskels nahe seinem caudalen (hinteren) Rande zum Vorschein, schlägt sich um den caudalen (hinteren) Rand der Ulna um, läuft zwischen ihr und dem Radius einerseits und dem M. flexor dig. profundus und M. flexor carpi radialis anderseits in fast horizontaler Richtung medial, gesellt sich dabei zu den vorerwähnten, durch die proximale Unterarmspalte von der lateralen Seite her durchtretenden Lymphgefässen, tritt mit ihnen unter dem medialen Seitenbande des Ellbogengelenkes bzw. dem rudimentären M. pronator teres hindurch und erreicht nunmehr die A. und V. brachialis. 3. Vom proximalen Viertel des Muskels kommen in der Regel ein oder auch zwei Lymphgefässe zum Vorschein. Sie steigen über das laterale Seitenband des Ellbogengelenkes in die Höhe, treten unter das Caput laterale des M. triceps brachii und gesellen sich zu den Lymphgefässen vom proximalen Viertel der Mm. extensor carpi radialis, extensor dig. communis, extensor digiti III und IV proprius (s. diese).

Die **Sehne** des M. extensor carpi ulnaris schickt ihre Lymphgefässe teils zur Lgl. cervicalis superficialis, zum grösseren Teile jedoch zur Lgl. axillaris propria. Die zur Lgl. cervicalis superficialis ziehenden Lymphgefässe sind nur in der Ein- oder Zweizahl vorhanden, kommen am kranialen (vorderen) Rande der Sehne zum Vorschein, treten unter der Sehne des M. extensor dig. IV proprius hindurch, kreuzen schräg schulterwärts und nach vorn verlaufend die Oberfläche der Sehne des M. extensor dig. communis, gelangen an den M. extensor carpi radialis und ziehen mit den Hautlymphgefässen zur Lgl. cervicalis superficialis. Die 2. Gruppe der Lymphgefässe kommt an der Unter- (knochenseitigen) Fläche der Sehne zum Vorschein. Sie treten zwischen dem M. flexor dig. pro-

fundus einerseits und der medialen Fläche der Ulna anderseits hindurch in die Tiefe und verlaufen nunmehr entweder direkt über die kaudale (hintere) Seite des Radius schräg schulterwärts und medial zu den Lymphgefässen, welche die A. und V. mediana bezw. brachialis begleiten, oder sie treten durch die distale Unterarmspalte wieder nach der lateralen Seite hindurch, laufen in der lateralen Gefässrinne des Unterarms in die Höhe bis zur proximalen Unterarmspalte und treten durch diese hindurch auf die mediale Seite und gelangen so ebenfalls zu den Lymphgefässen, die mit der A. und V. mediana bezw. brachialis verlaufen. Gleiche Lymphgefässe entspringen auch aus dem zum Mc_5 ziehenden Schenkel der Sehne des Muskels.

M. abductor pollicis longus (z). Die Lymphgefässe des Muskels gehen auf drei verschiedenen Wegen in Begleitung der A. und V. brachialis zur Lgl. axillaris propria oder zu den Lgl. axillares primae costae. Die erste Gruppe tritt an der Oberfläche des Muskels hervor, steigt an der cranialen (vorderen) Fläche des Radius bzw. am Übergange seiner cranialen Fläche zum medialen Rande in die Höhe bis zur Beugeseite des Ellbogengelenkes und gesellt sich zu den Lymphgefässen, die vom proximalen Teile des M. extensor carpi radialis an dessen Unterfläche hervortreten (s. M. extensor carpi radialis). Der zweite Teil der Lymphgefässe tritt an der Unter- (knochenseitigen) Fläche des Muskels hervor und wendet sich direkt nach der Gefässrinne an der lateralen Seite des Unterarmes, steigt an dieser bis zur proximalen Unterarmspalte in die Höhe und tritt durch diese hindurch zu den die A. und V. mediana bzw. brachialis begleitenden Lymphgefässen. Die dritte Gruppe der Lymphgefässe kommt am caudodistalen (hinteren-unteren) Rande des Muskels zum Vorschein und geht von hier aus teils auch nach der lateralen Gefässrinne des Unterarmes, teils aber direkt durch die distale Unterarmspalte auf die mediale Seite und damit zu den die A. und V. mediana und des weiteren die A. und V. brachialis begleitenden Lymphgefässen.

Die Lymphgefässe der **Sehne** des **M. abductor pollicis longus** gehen wieder zur Lgl. cervicalis superficialis, denn sie gesellen

sich zu den Hautlymphgefässen, die am M. extensor carpi radialis in die Höhe steigen zur Ellbogenbeuge und von da zur Lgl. cervicalis superficialis.

M. flexor carpi radialis. Der M. flexor carpi radialis schickt seine Lymphgefässe teils zur Lgl. axillaris propria, teils zu den Lgl. axillares primae costae. Die Lymphgefässe treten an der Unter- (knochenseitigen) Fläche des Muskels hervor, begleiten die A. und V. mediana über die mediale Seite des Ellbogengelenkes und des weiteren die A. und V. brachialis.

Manchmal gehen sie nur zur Lgl. axillaris propria, manchmal nur zu einer Lgl. axillaris primae costae, manchmal zu beiden Knoten; ich habe alle 3 Modifikationen beobachtet.

Die Lymphgefässe der **Sehne** des **M. flexor carpi radialis** gehen zur Lgl. cervicalis superficialis, und zwar laufen sie von den Einstichstellen aus über den medialen Rand des Carpus und des distalen Teiles des Radius schräg schulterwärts und kranial (nach vorn) und gesellen sich zu den Lymphgefässen, welche die V. cephalica humeri begleiten.

M. flexor carpi ulnaris. Der M. flexor carpi ulnaris schickt seine Lymphgefässe in Begleitung der A. und V. brachialis zur Lgl. axillaris propria oder zu den Lgl. axillares primae costae.

Vom Caput ulnare des Muskels aus wenden sich die Lymphgefässe über die caudomediale (hintere-innere) Seite des Ellbogengelenkes schräg schulterwärts und nach vorn (cranial) zu den Lymphgefässen, welche die A. und V. brachialis begleiten. Vom Caput humerale aus füllen sich von den verschiedenen Einstichstellen aus Lymphgefässe, die teils an der Oberfläche (im mittleren und distalen Drittel des Muskels), teils am cranialen (vorderen) Rand (im proximalen Drittel des Muskels) den Muskel verlassen und im weiteren Verlaufe zwischen M. flexor dig. sublimis et profundus und Radius einerseits und M. flexor carpi radialis und dem rudimentären M. pronator teres anderseits schräg schulterwärts und nach vorn (cranial) hindurchtreten, dicht vor dem M. pronator teres die

mediale Seite des Ellbogengelenkes kreuzen und damit zu den Lymphgefässen, welche die A. und V. brachialis begleiten, sich gesellen. Vom proximalen Viertel des Muskels aus füllt sich gleichzeitig in der Regel ein weiteres Lymphgefäss, das an der Oberfläche des Muskels nahe seinem Ursprung zum Vorschein kommt, an der medialen Seite des Ellbogengelenkes in die Höhe steigt und sich mit dem Lymphgefäss des Caput ulnare (s. vorige Seite) vereinigt.

Die Lymphgefässe der **Sehne** des **M. flexor carpi ulnaris** gehen zur Lgl. cervicalis superficialis und zur Lgl. axillaris propria. Von der Insertionsstelle der Sehne am Os accessorium füllen sich in der Regel 1—2 Lymphgefässe, die auf dem Lig. carpi volare superficiale quer zum kaudomedialen (hinteren-inneren) Rande des Carpus verlaufen und des weiteren über die mediale Fläche des distalen Teiles des Radius in die Höhe steigen und sich zu den Lymphgefässen in der Nähe der V. cephalica gesellen und mit ihnen zur Lgl. cervicalis superficialis verlaufen. Es füllen sich gleichzeitig aber auch Lymphgefässe, die an der Unterfläche der Sehne hervortreten und zwischen M. flexor digitalis profundus einerseits und der medialen Seite der Ulna anderseits nach vorn bezw. nach vorn und schulterwärts verlaufen, die caudale (hintere) Seite des Radius kreuzen und zu den Lymphgefässen sich gesellen, welche die A. und V. mediana begleiten und zur Lgl. axillaris propria gehen.

M. flexor digitalis sublimis. Die Lymphgefässe des Muskels und zwar seiner beiden Bäuche gehen in Begleitung der Oberarmgefässe zur Lgl. axillaris propria und zu den Lgl. axillares primae costae, wenn sie auch zunächst verschiedene Wege einschlagen: Vom proximalen Viertel bzw. Drittel beider hier noch verschmolzenen Muskeln treten die Lymphgefässe am cranialen (vorderen) Rand des Muskels hervor und gehen mit den entsprechenden Lymphgefässen vom proximalen Teil des M. flexor carpi ulnaris und des M. flexor dig. profundus zwischen dem letzteren und dem medialen Rand des Radius einerseits und dem M. flexor carpi radialis anderseits hindurch und gelangen damit an die A. und V. mediana bzw. brachialis. Ausserdem kommen in der Regel ein bis zwei Lymphgefässe ganz nahe dem Ursprung des Muskels an

seiner caudalen (hinteren) Fläche zum Vorschein, steigen über die caudomediale (hintere-innere) Seite des Ellbogengelenkes in die Höhe und gesellen sich zu den Lymphgefässen, welche die A. und V. brachialis begleiten. Vom mittleren Drittel des Muskels kommen die Lymphgefässe am cranialen (vorderen) Rande beider Bäuche, teils auch an der Oberfläche des oberflächlichen Bauches zum Vorschein und laufen zwischen dem M. flexor digitalis profundus und dem M. flexor carpi radialis schulterwärts und gesellen sich zu den entsprechenden Lymphgefässen vom proximalen (oberen) Drittel des Muskels. Vom distalen (unteren) Drittel des Muskels kommen die Lymphgefässe im wesentlichen ebenfalls am cranialen (vorderen) Rande der beiden Bäuche hervor; sie treten dann aber an die A. ulnaris heran und begleiten sie zwischen M. flexor digitalis profundus und M. flexor carpi radialis in die Höhe und gesellen sich am Übergang der medialen zur cranialen (vorderen) Fläche des Ellbogengelenkes zu den übrigen Lymphgefässen. Direkt vom distalen Ende des Muskels treten in den meisten Fällen noch ein oder zwei Lymphgefässe hervor, die mit entsprechenden vom M. flexor carpi ulnaris zwischen Ulna und Radius einerseits und M. flexor digitalis profundus anderseits schräg schulterwärts und medial verlaufen und ungefähr in der Mitte des Unterarmes die A. und V. ulnaris erreichen und mit ihnen in die Höhe steigen, so dass sich schliesslich alle Lymphgefässe des Muskels zur A. und V. brachialis gesellen und mit ihnen zu den erwähnten Lymphknoten gehen.

Die **oberflächliche Beugesehne** (y) sendet ihre Lymphgefässe zur Lgl. cervicalis superficialis. Von den verschiedenen Einstichstellen aus wenden sich die Lymphgefässe nach der medialen Seite des Metacarpus, um am medialen Rande des M. interosseus medius in die Höhe zu steigen und über die caudomediale (hintere-innere) Seite des Carpus weiterzugehen zu den Lymphgefässen, die am M. extensor carpi radialis in die Höhe steigen zur Lgl. cervicalis superficialis. Bis zum medialen Rand des M. interosseus medius nehmen die Lymphgefässe einen verschiedenen Verlauf. Die meisten verlaufen oberflächlich,

und zwar gilt dies für alle im Bereich des Carpus- und der proximalen 3 Viertel des Metacarpus und vom medialen Endschenkel der Sehne entspringenden Lymphgefässe, während hingegen die Lymphgefässe vom lateralen Endschenkel der Sehne zum Teil wohl auch oberflächlich über die volare (hintere) Fläche der Sehne schräg schulterwärts und medial zum medialen Rande des M. interosseus medius verlaufen, zum Teil aber auch um den lateralen Rand der Sehne herum sich wenden und nun teils zwischen den Beugesehnen und dem M. interosseus medius oder zwischen diesem und dem Knochen hindurchtreten nach der medialen Seite und sich zu den vorerwähnten Lymphgefässen gesellen.

M. flexor digitalis profundus. Die Lymphgefässe des M. flexor digitalis profundus gehen zur Lgl. axillaris propria und zu den Lgl. axillares primae costae, indem sie sich am Oberarm alle zu den die A. und V. brachialis begleitenden Lymphgefässen gesellen und von hier zu den genannten Lymphknoten gehen. Die Lymphgefässe des Caput humerale treten an verschiedenen Stellen hervor. Vom proximalen (oberen) Drittel desselben verlaufen sie zum Teil zwischen dem M. flexor dig. profundus und dem medialen Rand des Radius einerseits und dem M. flexor carpi radialis anderseits schräg schulterwärts und nach vorn, um das Ellbogengelenk an der craniomedialen (vorderen-inneren) Seite zu kreuzen und sich zu den Lymphgefässen in der Nähe der A. und V. brachialis zu gesellen. Ein zweiter Teil der Lymphgefässe vom proximalen Drittel des Muskels kommt nahe dem caudalen (hinteren) Rande des Muskels hervor, wendet sich sofort in die Tiefe und gesellt sich zu den Lymphgefässen, die vom proximalen Teil des M. extensor carpi ulnaris kommen und zwischen der medialen Seite der Ulna und des Radius einerseits und dem M. flexor dig. profundus anderseits ebenfalls zur craniomedialen (vorderen-inneren) Seite des Ellbogengelenkes gehen. Ein dritter Teil der Lymphgefässe vom proximalen Drittel kommt in Form von ein bis zwei feinen Lymphgefässen an der Oberfläche des

Muskels ganz nahe seinem Ursprung hervor und geht mit den entsprechenden Lymphgefässen vom M. flexor carpi ulnaris und M. flexor dig. sublimis über die caudomediale (hintere-innere) Seite des Ellbogengelenkes zu den die A. und V. brachialis begleitenden Lymphgefässen. Vom mittleren und distalen (unteren) Drittel des Muskels aus treten die Lymphgefässe teils an seinem cranialen (vorderen) Rand, teils auch an seiner Oberfläche hervor, wenden sich alsbald schulterwärts und nach vorn und begleiten des weiteren die A. und V. ulnaris bezw. mediana und brachialis. Vom Caput radiale des Muskels aus gesellen sich die Lymphgefässe zu denjenigen, die nahe dem Ellbogengelenk zwischen M. flexor carpi radialis und Radius hindurch zur craniomedialen (vorderen-inneren) Seite des Ellbogengelenkes treten. Das Caput ulnare des Muskels entsendet seine Lymphgefässe zum Teil mit den entsprechenden Lymphgefässen von dem M. extensor carpi ulnaris und dem Caput humerale des M. flexor dig. profundus zwischen Ulna und Radius einerseits und dem M. flexor dig. profundus und M. flexor carpi radialis anderseits zur craniomedialen (vorderen-inneren) Seite des Ellbogengelenkes. Ein kleiner Teil der Lymphgefässe kommt aber auch an der Oberfläche des Caput ulnare zum Vorschein und wendet sich über die caudomediale (hintere-innere) Fläche des Ellbogengelenkes schulterwärts zu den die A. und V. brachialis begleitenden Lymphgefässen.

Die Lymphgefässe der **tiefen Beugesehne** (y) gesellen sich zu den Lymphgefässen, die mit der V. cephalica (s. S. 635) über die caudomediale (hintere-innere) Fläche des Carpus und des weiteren über den Unterarm zur Ellbogenbeuge und von da über den M. brachiocephalicus zur Lgl. cervicalis superficialis gehen, wenn auch die Wege am Metacarpus verschieden sein können; entweder steigen die Lymphgefässe vom medialen Rande der Sehne aus direkt zur genannten Vene in die Höhe oder die Lymphgefässe laufen (besonders im distalen Drittel des Metacarpus) erst an der Sehne herab, treten am Metacarpophalangealgelenk bezw. am Zwischenzehenspalt zwischen den beiden Schenkeln der oberflächlichen Beugesehne hindurch, gelangen auf die volare (hintere) Fläche und steigen an dieser in die Höhe bis zur V. cephalica hin.

Der **M. interosseus medius** (x) entsendet seine Lymphgefässe zur Lgl. cervicalis superficialis und zwar in der Weise, dass alle Lymphgefässe zunächst mehr oder weniger nach dem medialen Rand des M. interosseus medius verlaufen, nachdem sie vorher die knochenseitige Fläche desselben gekreuzt haben, und sich dann zu den Lymphgefässen gesellen, die am Übergange der medialen zur volaren Fälche des Carpus die V. cephalica begleiten.

Literatur für Muskellymphgefässe.

1. Arnold, J., Über die Abscheidung des indigschwefelsauren Natrons im Muskelgewebe. Virchows Archiv. Bd. 71. p. 1—31. 1877.
2. v. Bardeleben, Lehrbuch der systematischen Anatomie des Menschen. 1906.
3. Bartels, Das Lymphgefässsystem. Jena 1909.
4. Baum, Die Lymphgefässe der Fascia antebrachii und des Ligamentum carpi volare superficiale des Rindes. Anatomischer Anzeiger. Bd. 39. 1911.
5. Derselbe, Die Lymphgefässe der Mandeln des Rindes, zugleich ein Beitrag zur Beurteilung der Mandeln als Eingangspforten für Infektionserreger. Zeitschrift für Infektionskrankheiten, parasitäre Krankheiten und Hygiene der Haustiere. Bd. 9. 3. u. 4. Heft. 1911.
6. Derselbe, Die Lymphgefässe der Gelenke der Schultergliedmasse des Rindes. Anatomische Hefte. Bd. 44. 1911.
7. Ellenberger, Handbuch der vergleichenden mikroskopischen Anatomie der Haustiere. 1906—1911.
8. Ellenberger-Baum, Handbuch der vergleichenden Anatomie der Haustiere. 12. Aufl. 1908.
9. Ellenberger-Günther, Histologie der Haussäugetiere. 1908.
10. Gegenbaur, Anatomie des Menschen. 1899.

10a. Gerota, Zur Technik der Lymphgefässinjektion. Anat. Anz. 1896. Bd. 12. S. 216.

11. Heidenhain, Über die Ursachen der lokalen Krebsrecidive nach Amputatio mammae. Archiv f. kl. Chirurgie. Bd. 39. p. 37—166. 1889.
12. Hoggan, G. u. Fr. E., Lymphatics and their origin in muscular tissues. Proceed R. Soc. Vol. 25. p. 550, 551. 1877.
13. Dieselben, Etudes sur les lymphatiques des muscles striés. Journal de l'anatomie et de la physiologie. Tome 15. p. 584—611. 1879.
14. Klein, E. and Smith, E. Noble, Atlas of Histologie. London 1880.
15. Kölliker, Handbuch der Gewebelehre des Menschen. 1902.
16. Ludwig u. Schweigger-Seidel, Die Lymphgefässe der Fascien und Sehnen. Leipzig 1872.
17. Lungwitz im Handbuch von Ellenberger (7).
18. Martin, Lehrbuch der Anatomie der Haustiere. Stuttgart 1904.

19. Oelsner, Anatomische Untersuchungen über die Lymphwege der Brust mit Bezug auf die Ausbreitung des Mammacarcinoms. Med. Dissertation Breslau und Archiv für klin. Chirurgie. Bd. 64. p. 134—158. 1901.
20. Rauber-Kopsch, Lehrbuch der Anatomie des Menschen. 7. Aufl. 1907.
21. Sappey, Description et iconographie des vaisseaux lymphatiques, considérés chez l'homme et les vertèbres. Paris 1885.
22. Derselbe, Anatomie, Physiologie, Pathologie des vaisseaux lymphatiques. Paris 1874.
23. Scymonowicz, Lehrbuch der Histologie und mikroskopischen Anatomie. Lemberg 1901.
24. Stöhr, Lehrbuch der Histologie. 1910.
25. Teichmann, Das Saugadersystem, vom anatomischen Standpunkte aus bearbeitet. Leipzig 1861.
26. Toldt, Lehrbuch der Gewebelehre mit vorzugsweiser Berücksichtigung des menschlichen Körpers. 1888.
27. v. Recklinghausen, Die Lymphgefässe und ihre Beziehungen zum Bindegewebe. Berlin 1862.
28. Derselbe, Abteilung „Lymphgefässsystem“ in Strickers Handbuch der Gewebelehre. 1869.

MBL/WHOI LIBRARY
WH 1BAJ 4